

UNIVERSIDAD CATÓLICA DE SANTA MARÍA

FACULTAD DE CIENCIAS E INGENIERÍAS BIOLÓGICAS Y QUÍMICAS

ESCUELA PROFESIONAL DE MEDICINA VETERINARIA Y ZOOTECNIA



“DETERMINACIÓN DEL ESTADO DE SALUD DE ESPECIES DE FAUNA SILVESTRE
DECOMISADAS POR TENENCIA ILEGAL POR EL SERVICIO NACIONAL FORESTAL Y
DE FAUNA SILVESTRE, AREQUIPA 2014.”

“DETERMINATION OF HEALTH CONDITION OF WILDLIFE SPECIES
SEIZED FOR ILLEGAL POSSESSION BY THE NATIONAL FORESTRY AND WILDLIFE
SERVICE IN THE CITY OF AREQUIPA, 2014”

Borrador de Tesis presentada por el Bachiller:
GABRIELA SILVIA NUÑEZ ESPINOZA


Para optar por el Título Profesional de:
MEDICO VETERINARIO Y ZOOTECNISTA

AREQUIPA – PERÚ

2015

Dedicatoria

A dios, que para mí significa la vida, mi inspiración.



Especialmente a mis padres Silvia y Carlos, por enseñarme a amar la vida, por motivarme, darme las fuerzas y el apoyo que necesite para cumplir esta meta.

A mis hermanos Diana y Carlos que son parte de mi motivación, gracias por sus consejos y confianza.

Agradecimientos

Agradezco a la Universidad Católica de Santa María, por darme la oportunidad de estudiar y ser una profesional.

A la Escuela Profesional de Medicina Veterinaria y Zootecnia, por los conocimientos, experiencia y motivación.

A mi familia por su apoyo incondicional, por enseñarme a amar a los animales.

A Paul por su gran apoyo y motivación.

A mi asesora M.V.Z. Eloísa Zúñiga, por su gran apoyo y confianza para la culminación de este trabajo.

A mi Jurado Dictaminador integrado por los Médicos Veterinarios y Zootecnistas: Santiago Cuadros Medina, Adolfo Hernández Tori y Carlo Sanz Ludeña; gracias a sus consejos y sugerencias es que se pudo culminar el presente trabajo.



INDICE DE CONTENIDOS

DEDICATORIA	2
AGRADECIMIENTOS	3
INDICE DE CONTENIDOS	4
INDICE DE CUADROS Y GRAFICOS	6
RESUMEN	7
SUMMARY	8
I INTRODUCCIÓN	9
1.1.Enunciado del problema	9
1.2.Descripción del problema	9
1.3.Efecto en el desarrollo local y/o regional	9
1.4.Justificación del trabajo	10
1.4.1.Aspecto general	10
1.4.2.Aspecto tecnológico	10
1.4.3.Aspecto social	10
1.4.4.Aspecto económico	10
1.4.5.Importancia del trabajo	10
1.5.Objetivos	11
1.5.1.Objetivos generales	11
1.5.2.Objetivos específicos	11
1.6.Planteamiento de hipótesis	11
II MARCO TEORICO CONCEPTUAL	12
2.1.Analisis bibliográfico	12
Aves	14
Reptiles	20
Anfibios	39
Mamíferos	42
III MATERIALES Y MÉTODOS	52
3.1.Materiales	52
3.1.1. Localización del trabajo	52

a)Localización espacial	52
b)Localización temporal	52
3.1.2.Material biológico	52
3.1.3.Material de laboratorio	52
3.1.4.Material de campo	53
3.1.5.Equipos y maquinaria	53
3.1.6.Otros materiales	53
3.2.Métodos	53
3.2.1.Muestreo	53
a) Universo	53
b) Tamaño de muestra	54
c) Procedimiento de muestreo	54
3.2.2.Formación de unidades experimentales de estudio	54
3.2.3.Métodos de evaluación	54
a)Metodología de la experimentación	54
b)Recopilación de la información	56
3.2.4. Variables de respuesta	57
a)Variables independientes	57
b)Variables dependientes	57
IV.RESULTADOS Y DISCUSIÓN	58
4.1.Resultados	58
V.CONCLUSIONES	100
VI.RECOMENDACIONES	102
VII.BIBLIOGRAFIA	103
VIII.ANEXOS	108

INDICE DE CUADROS Y GRÁFICOS

Cuadro N ^o 1. Frecuencia general de animales intervenidos por el SERFOR por clase.	59
Grafico N ^o 1. Frecuencia general de animales intervenidos por el SERFOR por clase	59
Cuadro N ^o 2. Frecuencia de especies de aves decomisadas por el SERFOR.	61
Grafico N ^o 2. Frecuencia de especies de aves decomisadas por el SERFOR.	61
Cuadro N ^o 3. Frecuencia de especies de mamíferos decomisados por el SERFOR.	63
Grafico N ^o 3. Frecuencia de especies de mamíferos decomisados por el SERFOR.	63
Cuadro N ^o 4. Frecuencia de especies de reptiles y anfibios decomisados por el SERFOR.	65
Grafico N ^o 4. Frecuencia de especies de reptiles y anfibios decomisados por el SERFOR.	65
Cuadro N ^o 5. EVALUACIÓN DE SALUD DE PIHUICHOS	67
Cuadro N ^o 6. EVALUACIÓN DE SALUD DE PIHUICHOS	69
Cuadro N ^o 7. EVALUACIÓN DE SALUD DE PIHUICHOS	72
Cuadro N ^o 8. EVALUACIÓN DE SALUD DEL ÁGUILA MORA	75
Cuadro N ^o 9. EVALUACIÓN DE SALUD DEL AGUILUCHO COMÚN	77
Cuadro N ^o 10. EVALUACIÓN DE SALUD DEL LORO CABEZA ROJA	79
Cuadro N ^o 11. EVALUACIÓN DE SALUD DEL LORO AURORA	81
Cuadro N ^o 12. EVALUACIÓN DE SALUD DEL LORO CABEZA AZUL	83
Cuadro N ^o 13. EVALUACIÓN DE SALUD DEL PINGÜINO	85
Cuadro N ^o 14. EVALUACIÓN DE SALUD DEL COATI	87
Cuadro N ^o 15. EVALUACIÓN DE SALUD DEL ZORRO COSTEÑO	89
Cuadro N ^o 16. EVALUACIÓN DE SALUD DE LA TORTUGA TARICAYA	91
Cuadro N ^o 17. EVALUACIÓN DE SALUD DE LA TORTUGA TERRESTRE	93
Cuadro N ^o 18. EVALUACIÓN DE SALUD DE LA IGUANA	95
Cuadro N ^o 19. EVALUACIÓN DE SALUD DE LA TORTUGA TERRESTRE	97
Cuadro N ^o 20. EVALUACIÓN DE SALUD DE LA RANA	99

RESUMEN

El presente trabajo se desarrolló en la ciudad de Arequipa en el periodo de tiempo comprendido entre octubre del año 2014 y abril del año 2015 con el fin de determinar el estado de salud de especies de fauna silvestre decomisadas por tenencia ilegal por el Servicio Nacional Forestal y de Fauna Silvestre (SERFOR).

Se evaluó el estado de salud a través de un examen clínico, hemograma y examen coproparasitológico de cada espécimen. El total de animales evaluados fue de 52, de los cuales 20 fueron aves, 2 mamíferos y 7 reptiles y 23 anfibios.

En las aves evaluadas se halló 14 pihuichos (*Brotogeris sp.*), 1 loro cabeza azul (*Pionus menstruus*), 1 pingüino (*Spheniscus humboldti*), 1 águila mora (*Geranoaetus melanoleucus*), 1 aguilucho común (*Buteo polyosoma*), 1 loro cabeza roja (*Aratinga erythrogenis*) y 1 loro aurora (*Amazona farinosa*).

En los mamíferos evaluados se halló 1 coatí (*Nasua nasua*) y 1 zorro costeño (*Pseudalopex sechurae*).

En los reptiles evaluados se halló 3 tortugas taricaya (*Podocnemis unifilis*), 3 tortugas de tierra (*Geochelone denticulata*), 1 iguana (*Iguana iguana*).

En los anfibios evaluados se halló 23 ranas (*Telmatobius culeus*).

El tipo de tenencia de las especies fue por venta ilegal en centro de abastos, exhibición ilegal y hallazgo en fauna silvestre. Con respecto al estado de salud se encontró que 47 especímenes presentaban procesos patológicos y 5 se encontraron en estado saludable. Las patologías más frecuentes en aves fueron en relación con deficiencias nutricionales y parasitosis variadas, las más frecuentes tanto en mamíferos como en reptiles y anfibios fueron también relacionadas con deficiencias nutricionales.

SUMMARY

The present work was developed in the city of Arequipa in the period between October 2014 and April 2015 in order to determine the health status of wildlife species for illegal possession seized by the “Servicio Nacional Forestal y de Fauna Silvestre” (SERFOR)

Health status was evaluated through a clinical examination, blood count and examination of specimen coproparasitological home. The total number of animals tested was 52, of which 20 were birds, 2 mammals, 7 reptiles and 23 amphibians.

In the birds tested 14 were pihuichos (*Brotogeris sp.*), 1 blue headed parrot (*Pionus menstruus*), 1 penguin (*Spheniscus humboldti*), 1 Eagle mora (*Geranoaetus melanoleucus*), 1 common harrier (*Buteo polyosoma*), 1 red head parrot (*Aratinga erythogenis*) and 1 aurora parrot (*Amazona farinosa*)

In mammals evaluated were found one coati (*Nasua nasua*) and 1 coastal fox (*Pseudalopex sechurae*), in reptiles evaluated were found 3 taricaya turtles (*Podocnemis unifilis*), 3 tortoises (*Geochelone denticulate*) 1 iguana (*Iguana iguana*). Finally 23 frogs (*Telmatobius culeus*) were found in amphibians evaluation.

The types of occupancy of the species were illegal sale supply center, exhibition and discovery in illegal wildlife. Regarding the status of health we found that 47 specimens had pathologic processes and 5 were found in healthy state. Most frequents pathologies in birds were in relation to nutritional deficiencies and various parasites, frequently in both mammals and reptiles and amphibians were also associated with nutritional deficiencies.

I. INTRODUCCIÓN

1.1.Enunciado del Problema

Determinación del estado de salud de especies de fauna silvestre decomisadas por tenencia ilegal por el Servicio Nacional Forestal y de Fauna Silvestre, Arequipa 2014.

1.2.Descripción del Problema

En Arequipa un gran número de las especies de fauna son decomisadas por el Servicio Nacional Forestal y de Fauna Silvestre por tráfico ilegal. Muchas sufren de diferentes patologías propias de su especie pero principalmente por el mal manejo al que son sometidas en el transporte y cautiverio, lo que causa una elevada tasa de mortalidad perjudicando así la biodiversidad del país.

1.3.Efecto en el desarrollo local y/o regional

Se podrá tener información de las principales patologías que sufren las especies debido al mal manejo por efecto del proceso en el tráfico ilegal. Contando con esto las personas involucradas podrán plantear mejores protocolos de manejo y tratamiento, así biólogos y médicos veterinarios tendrán una referencia para realizar de manera más fácil y óptima los procedimientos requeridos. Todo lo anterior será en beneficio de la salvaguarda de nuestro recurso faunístico en el país.

1.4 Justificación

1.4.1 Aspecto General

Con la presente investigación se contará con el reconocimiento de las patologías más comunes que presentan los individuos de fauna silvestre que son sometidos al cautiverio en condiciones inadecuadas para así colaborar con el manejo y tratamiento pertinentes por parte de las entidades involucradas.

1.4.2 Aspecto Tecnológico

La investigación servirá de referencia importante para los médicos veterinarios que deban desarrollar su práctica con este tipo de especies procedentes de incautaciones del tráfico ilegal.

1.4.3 Aspecto Social

Se contribuirá en un aspecto más para la conservación del recurso faunístico de nuestro país.

1.4.4 Aspecto Económico

La investigación permitirá ahorrar en tiempo y esfuerzo en el diagnóstico correcto y tratamientos mejor orientados hacia las especies mantenidas bajo estas condiciones evitando costos innecesarios.

1.4.5 Importancia

Se ayudará a mejorar el bienestar animal mediante el conocimiento de los principales problemas sanitarios que sufren estas especies, lo que contribuirá en la preservación de la biodiversidad en favor del país.

1.5 Objetivos

1.5.1 Objetivo(s) general(es)

Determinar el estado de salud de especies de fauna silvestre decomisadas por tenencia ilegal por el Servicio Nacional Forestal y de Fauna Silvestre, Arequipa 2014.

1.5.2 Objetivos específicos:

- Determinar la frecuencia de las especies de fauna silvestre decomisadas.
- Determinar el estado de salud según especie de las especies de fauna silvestre decomisadas por tenencia ilegal.
- Determinar el estado de salud según el tipo de tenencia ilegal de las especies de fauna silvestre decomisadas.

1.6 Hipótesis

Dado que muchas de las especies de fauna silvestre decomisadas pueden encontrarse en malas condiciones debido al mal manejo que se da al ser transportadas y mantenidas en cautiverio, es probable que muchas de ellas sufran de diferentes patologías propias de su especie y del tipo de manejo.

II. MARCO TEÓRICO O CONCEPTUAL

2.1. El tráfico de fauna silvestre.

Según el informe ‘Peleando contra el Tráfico Ilícito de la Vida Silvestre’ del Fondo Mundial para la Naturaleza, el tráfico ilegal de vida silvestre es el cuarto mayor crimen transnacional, después del narcotráfico, falsificación de productos y divisas y trata de personas. Sin embargo, el Departamento de Estado de los Estados Unidos lo ubica en el tercer lugar después del tráfico de drogas y armas. Según el organismo, diez mil millones de dólares por año mueve el tráfico ilegal de animales, de los cuales de dos a cinco millones son comercializados en aves, solo un loro amazónico puede llegar a costar 150 dólares en el mercado negro. Tal vez uno de los aspectos más preocupantes del tráfico ilegal de animales es que los comercializadores base, es decir las personas que sacan a los animales de su habita para venderlos, en muchos casos son los mismos indígenas de la zona, ya que con la venta de estos animales se ganan su sustento del día. (SUR1810, 2013).

Para el gobierno peruano, los puntos de inicio del tráfico de fauna silvestre en el país son los puertos de Pucallpa, Yurimaguas e Iquitos, donde los pocos recursos del Instituto Nacional de Recursos Naturales, Inrena, limitan las intervenciones y control del Estado. Además, se ha comprobado que en esos lugares tampoco hay sitios adecuados para mantener a los animales que son decomisados por las autoridades. (SUR1810, 2013).

En la Amazonia peruana, según el Fondo Mundial para la Naturaleza, los animales son cazados por indígenas que son incentivados, en la mayoría de los casos, por traficantes que comercializan animales en vía de extinción; también buscadores de oro, campesinos, agricultores y ganaderos, quienes complementan sus ingresos a través de esta actividad ilegal. Dentro de las técnicas que se usan para la caza se destacan la tala de árboles para capturar

a las crías, matar a las madres para llevarse a los cachorros (tal es el caso de la pantera negra) y hurgar en los nidos y guaridas de las aves y los reptiles para extraer los huevos. (SUR1810, 2013).

Los animales extraídos de la Amazonia pasan de pequeños y medianos traficantes a grandes traficantes que los comercializan dentro y fuera del país. La gran mayoría de animales traficados son exportados a Estados Unidos, Europa y Asia, en donde se venden en tiendas de animales como mascotas exóticas. Aproximadamente el 50 por ciento de los animales traficados mueren antes de ser vendidos o embarcados al exterior. Dada la alta tasa de mortalidad, el negocio requiere de grandes cantidades de ejemplares. (SUR1810, 2013).

Investigaciones del Fondo Mundial para la Naturaleza han demostrado que en algunos casos los traficantes “lavan animales silvestres a través de zoológicos o supuestas instituciones de crianza comercial o científica/de conservación, legales o ilegales, que proporcionan certificados falsos garantizando que los animales nacieron en cautiverio lo que les permite ser importados o exportados”. (SUR1810, 2013).

También, el tráfico de animales silvestres ha sido relacionado con otros tipos de actividades ilícitas como el tráfico de drogas, armas, alcohol y piedras preciosas. Según el organismo “han escondido drogas en pieles de animales, o incluso dentro de animales vivos. Existen registros de loros, enviados desde Bolivia hacia los Países Bajos, llenos de cocaína pura”. (SUR1810, 2013).

2.2. Especies más traficadas.

2.2.1. Aves.

Las aves, en especial los loros y guacamayas, son las más apetecidas en el mercado negro, por ende, están en la mira de los traficantes de animales. De las aves cazadas algunas son vendidas vivas como mascotas, otras son sacrificadas para obtener las plumas, pieles y algunas partes de su cuerpo. Los huevos también son traficados. Muchos de los guacamayos son atrapados al talar los árboles. Un estudio realizado en el Perú encontró que el 48 por ciento de todos los guacamayos azules y amarillos mueren cuando sus árboles son talados. Incluso, después de robar el nido, los guacamayos padres se quedan en el árbol cercenado.

Dentro de las principales aves silvestres traficadas en Arequipa se encuentran las del género *Aratinga sp.* (loros), género *Forpus sp.* (pericos), género *Brotogeris sp.* (pihuichos), género *Falco sp.* (halcones, cernícalos), género *Buteo sp.* (águilas), género *Phoenicopterus sp.* (flamencos), género *Amazona sp.* (auroras). (SERFOR, 2014). (ANEXO 1).

A. Principales enfermedades de las aves silvestres.

Las enfermedades de las aves en cautiverio pueden ser estudiadas de diferente manera. Una forma es describir cada órgano con su enfermedad específica, pero de esta forma varias enfermedades se repetirían, por ejemplo, la tuberculosis que afecta órganos internos como pulmón, hígado e incluso piel. Otra manera de describir la enfermedad es de acuerdo a su etiología, por ejemplo enfermedades de etiología alimentaria, enfermedades infecciosas, parasitarias, virales, etc.

A continuación se nombran las principales enfermedades de las aves silvestres. (Calle; Capurro, 2001):

a. Enfermedades bacterianas.

1. Neumonías.
2. Diarreas.
3. Enteritis.
4. Salmonelosis.
5. Bronquitis.
6. Asma.
7. Clamidiosis.
8. Pasteurelisis.

b. Enfermedades micóticas.

1. Candidosis.
2. Aspergilosis.

c. Enfermedades parasitarias

1. Parásitos del sistema tegumentario
 - Malófagos
 - Ácaros de sarna escamosa de la cara y pata.
 - Ácaros de sarna de periquitos de carrillos grises.
 - Ácaros del plumaje.
2. Parásitos del sistema respiratorio
 - Ácaros de los sacos aéreos.
 - Lombriz de boqueo.
3. Parásitos del sistema gastrointestinal
 - Giardiasis.
 - Trichomoniasis.
 - Áscaris.
 - Cestodos.

4. Parásitos del sistema hematopoyético

- Protozoarios.
- Filáridos.

d. Enfermedades virales

1. Enfermedad de New Castle biotipo velogénica-viceotrópica.
2. Enfermedad de Pacheco de los loros.
3. Enfermedad variolítica.
4. Virus de la influenza aviar.
5. Enfermedad de los pichones de periquitos australianos.
6. Enfermedad de pico y pluma de psitáceas (EPPP).

e. Enfermedades neoplásicas

1. Adenocarcinoma renal de los periquitos.
2. Tumores gonadales.
3. Fibrosarcomas.
4. Linfosarcomas.

f. Enfermedades nutricionales

1. Desequilibrio de calcio/fósforo/vitamina D3.
2. Deficiencia de vitamina A.
3. Deficiencia de yodo.
4. Enanismo.
5. Raquitismo.
6. Enfermedad de almacenamiento de hierro.

g. Toxicología y lesiones traumáticas

1. Envenenamiento por plomo.
2. Fractura de patas.
3. Necrosis gangrenosa de los dedos.
4. Quemaduras.

h. Enfermedades idiopáticas

1. Enfermedad debilitante del guacamayo o síndrome de dilatación proventricular.
2. Conjuntivitis del periquito.
3. Papilomas de la cloaca.
4. Lipomas.
5. Diabetes mellitus.
6. Gota.
7. Quistes de plumas.
8. Picoteo de plumas.
9. Callosidades.
10. Desórdenes de picos y plumas.

B. Evaluación clínica de aves silvestres

a. Examen físico

Para el examen físico de todas las aves es necesario mantener el control de las alas, garras y cabeza, por lo que la persona encargada de retener al ave debe ser alguien con experiencia. Las aves tienen tendencia a morder como mecanismo de defensa, por eso siempre se debe hacer buena sujeción de la cabeza. Un enfoque sistemático en el examen es útil para evitar omitir órganos o sistemas. Un cuidadoso examen y palpación de todos los órganos y sistemas accesibles pueden ser de gran valor para el profesional capacitado. La mayoría de las fracturas pueden ser palpadas por el clínico y la información obtenida puede ser crítica en el establecimiento de un curso de acción. Anormalidades en el esqueleto y articulaciones, inflamación localizada, postura anormal de miembros, falta de movimiento en los miembros y el nivel de hidratación, pueden ser evaluados mediante una cuidadosa evaluación. (Fowler, 2001).

La frecuencia cardíaca y frecuencia respiratoria de las aves varía considerablemente, incluso en la misma especie, dependiendo del momento

del día y del nivel de estrés experimentado por el ave. Por ejemplo, las aves buceadoras tienen control sobre su frecuencia cardíaca, como evidencia de que la frecuencia disminuye dramáticamente cuando las aves se zambullen. Es por eso que el conocimiento del comportamiento de las especies puede ayudar a identificar posibles problemas. (Fowler, 2001).

La longevidad de las aves es variable, las aves pequeñas viven alrededor de 6 años, mientras que las aves más grandes viven entre 10 a 15 años. (Fowler, 2001).

Los lugares para tomar muestras de sangre en un ave incluyen la vena yugular derecha, vena ulnar, vena metatarsiana y vena tibiotarsal media. La vena yugular es mayormente utilizada cuando se requiere mayor volumen de sangre. El volumen de sangre que se puede recolectar del ave puede ser hasta el 1% de su peso en gramos. El anticoagulante usado preferentemente en aves es la heparina. (Fowler, 2001).

Cuadro N° 1

Valores hematológicos normales en aves silvestres.

AVES SILVESTRES	
PCV (L/L)	41.0-50.0
Hb (g/100ml)	9.1-15.5
RBC (10^{12} /L)	2.39-3.47
WBC (10^9 /L)	2.0-16.75
Heterofilos (%)	23.8-78.2
Linfocitos (%)	18.8-73.3
Monocitos (%)	0.0-2.4
Eosinofilos (%)	0.0-2.7
Basofilos (%)	0.0-1.6

Fowler, 2001.

Dónde:

PCV: Packed Cell Volume (Hematocrito).

Hb: Hemoglobina.

RBC: Red Blood Cells (Recuento de glóbulos rojos).

WBC: White Blood Cells (Recuento de glóbulos blancos).

2.2.2. Reptiles.

Las pieles de los cocodrilos, serpientes y lagartos tienen un gran valor comercial, con el cuero se confeccionan zapatos, bolsos, ropas, maletas, etc. También los reptiles son vendidos como mascotas. Según el Fondo Mundial para la Naturaleza: “en los últimos diez años, la demanda mundial de reptiles por parte de las tiendas de mascotas, instituciones educativas y científicas, zoológicos, acuarios, así como para alimento, se ha incrementado de manera dramática”. (1)

Dentro de las principales especies de reptiles traficados en Arequipa se encuentran especies del género *Geochelone sp.* (tortugas), género *Podocnemis sp.* (tortugas), género *Telmatobius sp.* (ranas), género *Phylodrias sp.* (serpientes), boas, iguanas, lagartos y caimanes. (SERFOR, 2014). (ANEXO 1).

A continuación se nombran las principales enfermedades de los reptiles. (Calle; Capurro, 2001):

A. Principales enfermedades de los reptiles.

a. Enfermedades metabólicas, nutricionales e idiopáticas.

1. Hipovitaminosis A.
2. Deficiencia de Tiamina.
3. Hipovitaminosis E.
4. Desordenes de los huesos y metabolismo cálcico.
5. Carencias de vitaminas C y K.
6. Shock hipoglucémico.
7. Hipervitaminosis D.
8. Gota.
9. Arterioesclerosis.
10. Hipotiroidismo.
11. Toxicología.

12. Ceguera.

13. Cataratas.

b. Enfermedades parasitarias.

1. Protozoos.

2. Trematodos.

3. Acantocéfalos.

4. Cestodos.

5. Nematodos:

- Ascaroides.
- Anasakoidea.
- Trichostrongyloidea.
- Trichocephaloidea.
- Oxyuroidea.
- Strongyloidea.
- Camallanoidea.
- Spiruroidea.
- Parasitos pulmonares.
- Filaroidea.

6. Pentastómidos.

7. Ectoparásitos.

- Acaros.
- Garrapatas.
- Miasis.

c. Enfermedades infecciosas.

1. Enfermedades víricas.

- Estomatitis.

2. Enfermedades micóticas.

3. Enfermedades bacterianas.

- Neumonías.
- Septicemia.
- Abscesos.
- Tuberculosis y bacilos ácido alcohol resistentes.
- Salmonelosis.
- Enfermedad cutánea ulcerante septicémica.
- Dermatitis ulcerante.
- Cloaquitis infecciosa.
- Infecciones del oído.
- Estomatitis ulcerativa.
- Conjuntivitis.
- Otras infecciones.

d. Enfermedades ambientales y lesiones traumáticas.

1. Desarrollo anormal del pico.
2. Enfermedades ampollares.
3. Fracturas óseas.
4. Quemaduras.
5. Lesiones por aplastamiento.
6. Disecdisis.
7. Síndrome de mala adaptación.
8. Mordeduras por roedores.

B. Evaluación clínica de reptiles

Lo primero que se puede observar en un reptil es su peso y tamaño, la pérdida de peso en los reptiles se manifiesta principalmente alrededor de la pelvis y áreas de los miembros posteriores en saurios. En algunos de estos animales se pueden apreciar depósitos grasos alrededor de la cola. En ofidios, las reservas de grasa tienden a ser más difusas, y se alojan principalmente en la cavidad celómica, sin embargo, la pérdida de peso se

manifiesta en que las costillas se hacen más prominentes, y la columna muy pronunciada. (Fowler, 2001).

Los quelonios presentan más de un problema, la musculatura de los miembros puede ser apreciada, pero una mejor estimación de la condición corporal es la relación entre el peso y el largo del caparazón, sin embargo debe tenerse en cuenta que esta relación puede ser alterada por condiciones como retención de huevos, cálculos, ascitis y tumores. (Martinez, 1994).

El medir la temperatura de animales ectotermos puede parecer poco significativo, pero en ciertas situaciones medirla es recomendable. Obviamente, reptiles pequeños o reptiles mantenidos fuera de su ambiente por períodos prolongados experimentan un cambio significativo en su temperatura. Sin embargo, grandes reptiles (especialmente tortugas terrestres, crocodílidos y ofidios) pueden mantener por cierto tiempo la temperatura del ambiente en que inicialmente estaban, mientras son transportados. Esta temperatura puede entonces indicar la temperatura del medio ambiente en donde estuvo ese reptil. Por ejemplo, en una tortuga de 10Kg de peso con una temperatura cloacal de 15°C, es poco probable que haya estado en un ambiente de 30°C en las últimas horas. (Martinez, 1994).

La transiluminación de la cloaca con una luz intensa es particularmente útil para visualizar estructuras internas en pequeños saurios y ofidios, especialmente para confirmar casos de impactación o cuerpos extraños en el tracto digestivo, pero hay que tener cuidado de no causar daño térmico por el calor de la lámpara. Una luz halógena o endoscopio de luz neón son ideales. Si la fuente es pequeña puede lubricarse e introducirse dentro del esófago o la cloaca y el colon. La sombra del corazón también puede verse, esto último es muy útil para hacer cardiocentesis en pequeños saurios anestesiados. (Martinez, 1994).

La auscultación cardíaca es una práctica de poca utilidad puesto que el corazón tiene un ritmo lento y termodependiente. Además los sonidos de las

válvulas cardíacas son inaudibles. La auscultación sí que tiene utilidad en el diagnóstico de procesos respiratorios que afectan al correcto llenado de los pulmones o varíen el diámetro bronquial. Se envolver al animal en un paño para evitar el sonido producido por el roce del estetoscopio con las escamas o el caparazón del reptil. (Martinez, 1994).

En los quelonios la palpación de los tejidos blandos es muy difícil y sólo puede realizarse en los espacios inguinales y axilares. Mediante una cierta práctica puede diagnosticarse la existencia de huevos si están calcificados, cálculos urinarios, procesos que consoliden los pulmones, u obstrucciones intestinales, entre otras. En caso de edema, los tejidos blandos de las extremidades pueden notarse más flácidos, de mayor volumen y con una consistencia líquida, factor que ayudará a discernir si se trata de obesidad, puesto que en este último caso la consistencia será mayor. En los procesos que provocan nefromegalia pueden palpase los riñones incrementados de tamaño en la parte superior y posterior del espacio inguinal. En el resto de reptiles pueden hacerse palpaciones con mayor facilidad pero existen dos dificultades que son la existencia de escamas queratinizadas y, el hecho de que pueden tener en ese momento un tono muscular elevado y firme. En general pueden diagnosticarse hematomas y abscesos, entre otros, esto según la consistencia del abultamiento. Los hematomas tienden a ser fluidos mientras que la formación de abscesos en los reptiles provoca áreas concéntricas en las que la más externa suele ser material purulento fluido y las internas tienen una consistencia y aspecto caseoso. En las serpientes puede palpase el corazón y las vísceras como el hígado, masa intestinal y vejiga urinaria (estas últimas se palpan más fácilmente si hay contenido en su interior, de consistencia pastosa en el intestino y arenosa en la vejiga urinaria). (Divers, 1999).

La inspección de los ojos en los reptiles es muy parecida al resto de los animales. Los reptiles tienen musculatura estriada en el iris lo que les permite adaptarlo bajo control voluntario. (Wills 1942). Una midriasis

completa se suele observar bajo anestesia general. Según Millichamp y Jacobson (1986) citados por Martínez (1994), la inyección de tubocurare en la cámara anterior de los saurios permite una midriasis duradera (entre 30 minutos y algunas horas). La inexistencia de una respuesta paralela en los dos ojos ante un estímulo lumínico unilateral no debe considerarse como un problema puesto que es fisiológico en estos animales.

C. Técnicas alométricas en la evaluación clínica de reptiles

a. Control de la relación peso - tamaño en quelonios

Esta relación se estableció en un principio para las especies *Testudo graeca* y *T. hermanni* según la denominada Proporción de Jackson. Dicha relación corresponde a un cálculo alométrico que relaciona la masa con la longitud del caparazón, esta es una herramienta útil como indicador del estado de salud de un individuo. Además, si se relaciona con la edad del mismo, puede orientar acerca del peso satisfactorio que debería tener un animal de cierto tamaño, con lo que también se pueden descartar posibles procesos patológicos. (Martínez 1994). Por ejemplo en *Trachemys scripta* la relación es:

$$X = 15,25 \times Y - 0,36 \pm 0,01$$

Donde X es la longitud del caparazón en milímetros (mm)

Y es la masa corporal en gramos (g).

b. Cálculo de la temperatura y el pulso de un reptil

El metabolismo de los reptiles funciona de un modo efectivo cuando la temperatura interna está dentro del margen de su TCP. un reptil con una temperatura cloacal cerca de 34 - 36°C puede considerarse que está en una temperatura interna adecuada. A esta temperatura el pulso del reptil puede ser tomado ya que un valor más bajo o más alto provocaría bradicardia o taquicardia respectivamente. (POKRAS, M. A. 1992) citado por Martínez

(1994). Existe una ecuación para determinar el pulso adecuado de un reptil con relación a su peso corporal:

$$X = 34 \times Y - 0,25$$

Donde X es el pulso en latidos por minuto (p/min)

Y es el peso en kilogramos (Kg).

Dicha ecuación debe ser interpretada como orientadora dada la gran diversidad de especies y estados fisiológicos existentes.

D. Técnicas para la determinación del sexo en reptiles

Todas las especies de reptiles poseen distintas adaptaciones a su medio y al modo de apareamiento que llevan a diferentes sistemas de dimorfismo sexual. En algunos reptiles es muy sencillo reconocer el sexo del animal, y en otros sólo es posible mediante el uso de técnicas especiales. Además, en los reptiles existe la capacidad de formar individuos intersexuales en los que puede observarse conjuntamente estructuras masculinas y femeninas. A continuación se tratarán algunos taxones con las particularidades que los caracterizan. (Martínez, 1994).

Cuadro N° 2

a. Quelonios

Referencia	Sexaje	Ejemplos
N° 1 Tamaño corporal	Mayor en hembras	<i>Trachemys sp</i> <i>Pseudemmys sp</i> <i>Podocnemis sp</i>
	Mayor en machos	<i>Caretta caretta</i>
	Variable (distribución y alimentación)	<i>Kinosternon sp</i>
N° 2 Ancho de cabeza	Mayor en machos	<i>Kinosternon sp</i>
	Mayor en hembras	<i>Graptemys sp</i>
N° 3 Forma y longitud de la cola	Larga y ancha en machos, con abertura distal	Fam <i>Emydidae</i> <i>Podocnemis unifilis</i>
N° 4 Forma del plastrón	Cóncavo en machos, uniforme en hembras	<i>Geochelone sp</i> <i>Podocnemis sp</i>
	Placas gulares alargadas en machos	<i>Geochelone sp</i>
N° 6 Glándulas sexuales	En mandíbula, más desarrollada en machos	Familia <i>Emydidae</i> Familia <i>Platisternidae</i>
N° 7 Longitud de las uñas	Mayores en machos	<i>Trachemys sp</i> <i>Chrysemys sp</i> <i>Pseudemmys sp</i>
		<i>Podocnemis sp</i>
N° 8 Color corporal	Cabeza oscura en machos y clara en hembras	<i>Podocnemis sp</i>
n° 9 Variación estacional del color	Cabeza y nariz rojizas en machos en época de cría	<i>Geochelone sp</i>

Tomado y adaptado de: MARTINEZ, Albert. Manual Clínico de Reptiles. Grass Iatros Ediciones. España. 1994.

b. Rasgos diferenciadores

El color es generalmente mucho más intenso en el macho que en la hembra. La cola del macho tiene una deformidad en la base provocada por el volumen que ocupan los hemipenes. La cabeza suele ser más ancha y grande en el macho que en la hembra. Durante el acoplamiento se puede observar un comportamiento mucho más agresivo por parte de los machos.

También pueden observarse rasgos anatómicos diferenciales:

- Existencia de poros femorales, más visibles y desarrollados en los machos.
- Apéndices y formaciones anatómicas diferenciadas, como las crestas y barbas de las iguanas.

c. Métodos complementarios

En algunos iguánidos puede medirse la distancia de penetración de los catéteres o sondas de sexaje cloacal. De esta manera en iguanas jóvenes por ejemplo, en las que es difícil determinar el sexo con precisión, se considera macho cuando la sonda puede penetrar un mínimo de 1,25 cm (a causa de los hemipenes).

En cocodrilianos puede realizarse una palpación rectal con un dedo de guante lubricado, así en los machos se puede localizar una pequeña estructura semi-cónica correspondiente al hemipene.

Por otro lado, la inyección de solución salina concentrada por vía cloacal provoca una eversión de los hemipenes del macho. Cuando la acción de la solución desaparece, los hemipenes se recolocan de nuevo. (Martínez, 1994).

E. Ofidios

Es posible realizar una diferenciación únicamente visual en algunas especies puesto que, por lo general, las hembras suelen ser mayores que los machos y éstos suelen tener un engrosamiento en la base de la cola para albergar los hemipenes, al igual que en los saurios. Además, en los machos de la familia Boidae, los vestigios femorales son mayores y forman pequeñas estructuras con aspecto de unguícula laterales a la cloaca. (Divers, 1999).

Un sistema más seguro es la determinación mediante sonda o catéter. Consiste en introducir una sonda lubricada a nivel de la cloaca y lateralmente a la salida del conducto excretor común en dirección hacia la punta de la cola. En machos el practicante se encuentra con los hemipenes invertidos, factor que permitirá que la sonda pueda penetrar profundamente (entre 8 a 15 escamas subcaudales) mientras que en hembras no se podrá penetrar más de 3 o 4 escamas. (Divers, 1999).

Debe destacarse que los hemipenes de cada especie son distintos así como la anatomía de la cola con lo que deben usarse sondas apropiadas a cada especie. Así pues, para una *Piton regius* de 150 cm se utilizará una sonda de 4mm de diámetro, mientras que en una *Lampropeltis getulus* de 90 cm será más conveniente usar una de 2 mm.

Este sistema puede verse complementado mediante el conteo de escamas caudales ventrales, que por regla general suele presentarse en mayor número en los machos por tener la cola más larga.

a. Examen clínico de ofidios

1. Restricción

La parte del cuerpo para restringir un ofidio agresivo o del que no conocemos su actitud, es la cabeza, pues es ésta su principal arma. Los ofidios venenosos deben ser manejados en tubos plásticos transparentes, deben ser además anestesiados mediante el uso de agentes inhalados para su

posterior examen. La decisión de examinar una serpiente venenosa debe ser considerada sólo cuando el veterinario ya ha tenido experiencia y tiene todos los elementos de seguridad y tratamiento contra accidentes.

Las especies no venenosas pueden ser sujetadas con las manos de una sola persona, dependiendo de la talla. En general la cabeza debe sujetarse por detrás del occipucio, con el primer y tercer dedo a los lados y el segundo dedo por encima, la posición es importante ya que con estos dedos deben limitar los movimientos laterales de la mandíbula. La mano restante es usada para sujetar el cuerpo de la serpiente. La restricción también puede hacerse en la unión cervice craneal, pero puede causarse dislocación si el manejo no es adecuado. Grandes ofidios como las anacondas de más de 6 m y 100 Kg de peso pueden ser peligrosas para un solo manejador. En estos casos debe haber más de un manejador, como regla debe haber un manejador por cada metro de longitud del ofidio. Animales de este tamaño son difíciles de mantener quietos, por lo que en ocasiones será necesario anestésarlos. (Divers, 1999).

2. El examen

Debe evaluarse la actitud antes de tratar de restringir al animal, posteriormente debe incitárseles a reptar sobre las manos, la mesa de examen, y las pértigas para evaluar el tono muscular, la propiocepción y la motricidad. Los ofidios son flexibles y lentos, pero en determinados casos pueden desarrollar mucha fuerza hasta hacerse rígidos o bien ser muy rápidos. Debe evaluarse la postura de la cabeza, la postura corporal, el tono cloacal, ver la elasticidad de la piel, reflejo de huida, y reflejo pupilar, todos éstos en conjunto pueden ser usados para evaluar la función neuronal.

El tegumento, particularmente la cabeza y las escamas ventrales deben evaluarse para evidenciar si hay disecdisis, trauma, parasitismo, o infección microbiana. Las líneas agudas de la piel en la columna pueden indicar caquexia o deshidratación. Debe ponerse especial atención a porciones de

piel engrosadas o tumefactas ya que pueden deberse a retención local de piel o descargas. Los ojos son un lugar de principal importancia en la disecdisis. La córnea no está expuesta normalmente, está cubierta por un especulo transparente que cambia con la ecdisis. Antes de la muda de piel, se produce entre la córnea y el especulo un líquido blanquecino que ayuda a que el especulo viejo se libere más fácilmente. El especulo debe ser liso, pero si es rugoso, puede indicar retención del mismo. El fluido subespecular puede descender por el conducto nasolagrimal. Cuando este conducto se tapona, el líquido se puede acumular, resultando en absceso subespecular; esto puede causar lesión sobre la córnea, resultando en panoftalmítis y opacidad ocular, mientras que la abscedación retrobulbar resulta en protrusión ocular. Otras patogénesis oculares resultan en uveítis, lipidosis ocular o cuerpos extraños oculares. (Divers, 1999).

Debe palpase todo el cuerpo en busca de tumefacciones, heridas u otras irregularidades. Anormalidades internas pueden ser indicadas por la posición del animal, además de un cambio en la SVL (SVL de snoutvent length), que es la medida por la parte ventral desde la parte más craneal de la boca hasta la punta de la cola y, referida la totalidad como porcentaje 100; así los órganos internos se localizan a un determinado porcentaje: corazón, 22 - 35%; Pulmones, 25 - 60%; sacos aéreos, 45 - 85%; hígado, 35 - 60%; estómago, 45 - 65%; bazo, páncreas y vesícula biliar, 60 - 70%; intestino delgado, 65 - 80%; riñones, 65 - 90%; y colon, 80 - 100%). Dependiendo de la musculatura y de las reservas de grasa de los ofidios, es posible palpar el corazón y las heces. Es posible que se palpe una masa grande cuando el animal ha comido recientemente, en algunos animales palpar demasiado en esta situación puede causar regurgitación. Los huevos y los folículos preovulatorios pueden palpase en ocasiones. El examen clínico podría diferenciar entre masas celómicas o extracelómicas. La mayoría de las masas subcutáneas son abscesos, pero quistes parasitarios, ampollas y neoplasias pueden verse ocasionalmente. Masas internas pueden representar abscesos, neoplasias, granulomas, cuerpos extraños, órganos hipertrofiados,

huevos postovulatorios o folículos preovulatorios. La cloaca tiene siempre tono muscular, y siempre debe estar libre de materia fecal. Serpientes nerviosas, especialmente las colúbridas, tienden a expeler el contenido de sus sacos anales. La auscultación de la cloaca se puede hacer suavemente con un otoscopio o endoscopio rígido. La palpación digital es una buena técnica poco utilizada. En ofidios de tamaño pequeño a medio, se deben usar guantes de examen lubricados. La palpación induce en la mayoría de casos a defecación y micción, es este el momento para tomar muestras para laboratorio. Deben también examinarse los hemipenes para saber el género sexual del animal o confirmarlo. El largo de la cola (y el número de escamas subcaudales) indica si el animal es macho o hembra, pero este método requiere de información publicada sobre la longitud de los hemipenes con relación al número de escamas contadas. En general los sacos de los hemipenes en machos son más profundos que en las hembras. Para saber su profundidad es necesario utilizar un hisopo o catéter delgado de punta roma no cortante lubricado, que se deberá introducir dentro de éstos, debe entrar primero perpendicular y luego caudal y paralelo hacia la cola del animal (dirección caudal). En los machos la profundidad es de 6 a 14 escamas subcaudales, mientras que en las hembras la profundidad es de sólo 2 a 6 escamas. (Divers, 1999).

El examen de la cavidad oral es importante, esto porque muchos ofidios sufren de estomatitis debida a traumatismo por manipulación, al capturar sus presas o por enfermedades microbianas y nutricionales. La boca puede abrirse con un bajalenguas de madera, una espátula o tarjeta plástica. Debe examinarse allí el color de la membrana mucosa, buscar evidencias de edema, ptialismo, hemorragias, necrosis o presencia de exudado fibrinoso. Depósitos blancos pueden indicar acumulación de ácido úrico causados por gota visceral. La glotis y la faringe deben ser examinadas para ver si hay presencia de hemorragias, cuerpos extraños y descarga. Es importante observar la glotis durante a respiración en un intento por diferenciar entre descargas originadas de los tractos respiratorio o digestivo.

Infortunadamente, el animal se estresa mucho durante el examen, por lo que la tasa de respiración se eleva en reptiles normales, perdiendo esto como indicador de enfermedad o alteración del aparato respiratorio; así la taquipnea en este caso no es un buen indicador de enfermedad respiratoria. Durante el examen oral debe evaluarse que las fosas nasales (narinas) estén patentas y el estado de polifiodontia debe evaluarse.

F. Saurios.

a. Examen clínico de saurios

1. Restricción

Los saurios son un grupo de animales muy variados con respecto a talla, largo y temperamento, por lo que las técnicas de manipulación deben ajustarse a cada animal en una situación práctica. El contenedor de transporte de estos animales debe ser amplio o tener una zona de acceso directo, puesto que si la entrada es estrecha, sacar al animal puede resultar peligroso. Animales grandes deben ser restringidos limitando el movimiento de sus miembros, siendo dirigidos estos contra el cuerpo del mismo animal, procurando alejar las manos y el cuerpo del manejador de la boca del animal. Debe restringirse por completo el movimiento de la columna vertebral puesto que se puede causar dislocación vertebral. Saurios de talla pequeña pueden ser restringidos con una sola mano, los dedos pulgar e índice deben sujetar la cabeza por la mandíbula, mientras que los dedos anular y meñique sujetan la pelvis del animal. Nunca deben sujetarse estos animales por la cola, ya que muchos de ellos pueden hacer autotomía para escapar de un predador o del manejador. Esta es una adaptación fisiológica para la supervivencia, pero es indeseable que sea causada por el manejador o veterinario. La restricción de la visión en estos animales es fácil, se hace arrojando una toalla sobre la cabeza, durante el examen esto facilita mucho el manejo, así como la inspección del cuerpo y los miembros. Una técnica de restricción en los iguánidos es el uso de la respuesta vagovagal, ésta se realiza mediante una suave a moderada presión sobre la órbita de los ojos

por 5 a 25 segundos, en muchos casos, estos animales entran en un estado de sopor que puede durar hasta 45 minutos, esto produce una disminución leve del ritmo cardíaco y la presión sanguínea, este estado puede ser interrumpido por un estímulo como el ruido o el dolor. Esta técnica puede ser empleada para calmar iguánidos nerviosos, y puede así examinarse la boca sin necesidad de emplear fuerza excesiva. En ofidios puede conseguirse un resultado similar presionando la región dorsal del cuello durante unos instantes. (Divers, 1999).

2. El examen

El tegumento debe examinarse por si hay presencia de parásitos, traumas por golpes o peleas y heridas. Los saurios cuidan su piel y la retiran contra objetos en los períodos de ecdisis, quedando una piel flexible y transparente. De manera frecuente, la retención de la piel ocurre en los dedos y la cola, lo que puede en estos casos llevar a necrosis isquémica. La exfoliación excesiva de piel puede ser indicador de caquexia y posible deshidratación.

Las escamas del rostro, alrededor de los ojos y las escamas timpánicas deben ser limpias y libres de descargas, la presencia de materiales blanquecinos puede ser normal, pues algunas iguanas tienen en estas zonas glándulas de sal (glándulas nasales especializadas). En el rostro puede haber heridas debidas a repetitivos intentos de fuga del lugar donde habita, y esto es signo de que el animal no gusta de ese ambiente. Masas de tejido suave son indicio de absceso, pero cuando son más difusas y repartidas en zonas cerca de los huesos de la mandíbula y huesos largos pueden ser indicio de enfermedad metabólica del hueso. Los saurios sufren de hipocalcemia severa e hiperfosfatemia causados por hiperparatiroidismo nutricional secundario o enfermedad renal crónica, lo que puede relacionarse con temblores periódicos y fasciculación muscular. En muchos saurios puede palpase la cavidad celómica a través de la cloaca. En un animal normal, el alimento y la materia fecal dentro del tracto gastrointestinal, depósitos grasos, el hígado, los folículos preovulatorios y los huevos pueden palpase. Cálculos vesicales,

fecalitos, riñones agrandados, pueden también palpase; además deben confirmarse con endoscopía. En las iguanas (Iguana iguana), la nefromegalia puede ser apreciada por palpación cloacal.

La boca puede ser abierta igual que en los ofidios, sujetando al animal de la barbilla y la cabeza, allí debe tratar de evidenciarse traumas, infección, neoplasias y edemas (especialmente edema faríngeo), además se debe examinar la glotis rutinariamente. La alta incidencia de distocia en saurios indica la necesidad e importancia de la identificación del sexo en estos animales. Muchos saurios presentan dimorfismo sexual, pero esto no se presenta en animales jóvenes. En general los machos adultos tienen colores más intensos, exhiben más comportamientos de territorialidad y cortejo y tienen prominentes poros femorales o preanales. El medir la profundidad de los hemipenes o su eversión son técnicas empleadas en estos animales pero con mayores dificultades. (Divers, 1999).

G. Quelonios.

a. Examen clínico de quelonios

En los quelonios el caparazón es una estructura para su defensa que dificulta el examen clínico.

1. Restricción

Tortugas de talla pequeña o media no son difíciles de manipular, pero son fuertes y por naturaleza poco cooperativas para el examen, obstaculizando el mismo. Hay que tener mucha paciencia para poder persuadir a estos individuos a salir del caparazón, cuando han sacado la cabeza debe sujetárseles por los cóndilos occipitales con los dedos pulgares, mientras con los demás se sujeta la mandíbula, esto para impedir que el animal retraiga la cabeza de nuevo dentro del caparazón. Los miembros deben ser traccionados firmemente. El espacio celómico dentro del caparazón es restringido, por tanto, los miembros deben halarse suave pero firmemente al tiempo que a cabeza. Muchas especies poseen "bisagras" con las que de cierta forma

cierran el caparazón con lo que se dificulta aún más el examen, debe evitarse que cierren el caparazón colocando un gancho de metal, pero sin causar heridas en el animal.

Cuando los individuos son muy agresivos y se esconden para atacar dentro del caparazón, o cuando se hace imposible su control físico será necesario usar una dosis de sedación baja de un agente de bloqueo neuromuscular. (Divers, 1999).

2. El examen

Aplicando una presión firme y penetrando suavemente entre la hendidura que queda al cerrar el pico se abre, con las uñas de dedos en tortugas pequeñas o con abre bocas en tortugas grandes, insertándose dentro de la boca para evitar que la cierre. Con la mano libre se puede examinar la cabeza y tomar muestras. En tortugas agresivas, al abrir la boca para amenazar, se da el momento oportuno para evaluar la cavidad bucal con un manejo mínimo. La cavidad bucal siempre debe examinarse, particularmente para evidenciar estomatitis, que en estos animales puede convertirse en una esofagitis generalizada rápidamente. (Divers, 1999).

El examen esofágico se puede hacer con un endoscopio rígido o con un otoscopio de cono largo, la inflamación submandibular o la automutilación del miembro anterior que roza con la boca suele acompañar la estomatitis. Se debe evaluar el color de la mucosa, que es normalmente rosada, la hiperemia se asocia con septicemia o toxemia, la ictericia puede verse en casos de hepatitis severa y la membrana pálida en casos de anemia verdadera. Los depósitos pálidos dentro de las membranas orales pueden deberse a infección o uratos asociados a gota visceral. La glotis puede ser difícil de visualizar, se ubica atrás de la lengua; es importante examinarla para ver si hay descargas coincidentes con enfermedad respiratoria. El examen de la cabeza debe incluir las fosas nasales por cualquier descarga, y el pico por daño (fractura) o crecimiento excesivo. Los párpados deben estar

abiertos, nunca distendidos ni inflamados, mientras que los ojos deben ser brillantes. La conjuntivitis, las úlceras corneales y opacidades son frecuentes. La retina puede degenerarse como consecuencia de congelación durante la hibernación, y el examen oftálmico es necesario en tortugas anoréxicas. Deben examinarse las placas timpánicas en busca de signos de inflamación asociados con abscedación timpánica, la cual se verifica observando material caseoso que emana por la trompa de Eustaquio y entra por la pared lateral de la faringe. El tegumento no debe tener ningún tipo de daño, el cual puede causarse por machos agresivos en cortejo e inflamaciones subcutáneas, que son abscesos usualmente o por personas que los perforan para poder amarrar a estos animales. Las tortugas de agua dulce (Trionix) son más susceptibles a dermatitis micóticas superficiales y profundas, en especial alrededor de cabeza, cuello y miembros. Deben buscarse parásitos, disecdisis, traumas e infecciones debidas al ataque de roedores, perros o gatos. Los conflictos agresivos y el trauma de cortejo se consideran si los quelonios viven en grupo. (Divers, 1999).

La fractura de miembros se reporta poco, comparado con los lagartos, pero se presenta comúnmente por pisos duros e individuos con hiperparatiroidismo nutricional secundario. Las inflamaciones subcutáneas usualmente son abscesos, pero las articulaciones inflamadas pueden indicar fractura, osteomielitis o artritis séptica. La fosa prefemoral se palpa con el quelonio cabeza arriba. La agitación del quelonio permite al clínico palpar huevos, cálculos vesicales u otras masas celómicas. El caparazón se examina para ver su dureza, pobre conformación, trauma e infección. Si el caparazón es suave, puede ser debido a pobre mineralización como resultado de hiperparatiroidismo nutricional secundario por deficiencia de calcio en la dieta, exceso de fósforo y carencia de luz de amplio espectro. La forma de pirámide del caparazón se asocia con exceso de proteína en la dieta, aunque puede ser multifactorial, las infecciones se presentan con pérdida y reblandecimiento de las placas, acompañado de eritema, petequias,

descargas purulentas o caseosas y mal olor. Las infecciones profundas involucran al hueso causando osteomielitis. (Divers, 1999).

Los prolapsos son obvios, pero se debe determinar la estructura involucrada. Pueden incluir tejido cloacal, oviducto, colon, vejiga o pene. Se recomienda examen interno con palpación digital y otoscopio o endoscopio. Generalmente los machos se diferencian de las hembras por sus colas largas y la posición del orificio cloacal caudal al borde del caparazón.

Cuadro N° 3

Valores hematológicos normales promedio de reptiles.

Reptiles	
PCV (%)	31.0±7.39
Hb (g/dL)	5.7±6.7
RBC (x10 ⁶ /uL)	0.51±0.115
WBC (x10 ³ /uL)	4.3±1.00
Linfocitos (ul)	0.4-12.1
Monocitos (ul)	0.04-0.84
Eosinofilos (ul)	0.04-1.02
Basofilos (ul)	0.04-3.23
Leucocitos (ul)	1.8-20.8
Heterofilos (ul)	0.6-16.7

Fowler, 2003

Dónde:

PCV: Packed Cell Volume (Hematocrito).

Hb: Hemoglobina.

RBC: Red Blood Cells (Recuento de glóbulos rojos).

WBC: White Blood Cells (Recuento de glóbulos blancos)

2.2.3. Anfibios.

Una de las principales especies traficadas en nuestra región es la Rana gigante del Lago Titicaca (*Telmatobius culeus*). Es considerada como amenazada ya que a parte de sus predadores naturales como la gaviota (*Larus serranus*), el hombre la comercializa para la elaboración de "ancas de rana", jugo de rana y sopa de rana. La gente local la utiliza también para medicina tradicional. (SERFOR, 2014). (ANEXO 1).

A continuación se nombran las principales enfermedades de los anfibios (SERFOR, 2014):

A. Principales enfermedades de los anfibios.

a. Enfermedades metabólicas, nutricionales e idiopáticas.

1. Hipovitaminosis.
2. Hipervitaminosis.
3. Lipidosis hepática.

b. Enfermedades parasitarias.

1. Nematodes.
 - Ascaris.

c. Enfermedades infecciosas.

1. Enfermedades víricas.
 - Herpesvirus ránido tipo 1
2. Enfermedades micóticas.
 - Candidiasis.
 - Quitridiomycosis.
3. Enfermedades bacterianas.
 - Salmonelosis.
 - Pseudomonas.

d. Neoplasias y alteraciones del desarrollo.

1. Adenocarcinomas.

e. Enfermedades ambientales y lesiones traumáticas.

1. Toxicidad por contaminación ambiental.

B. Evaluación clínica.

Cuadro N° 4
Valores hematológicos normales en anfibios.

Anfibios	
PCV (%)	27-32.9
Hb (g/dL)	4.7-10.5
RBC ($\times 10^{12}/L$)	0-0.99
WBC ($\times 10^9/L$)	5.2-10.2
	1.27-
Het./Neut. ($\times 10^9/L$)	0.45
Linfocitos ($\times 10^9/L$)	3.26-7.4
	0.03-
Monocitos ($\times 10^9/L$)	0.14
Eosinofilos	0.32-
($\times 10^9/L$)	0.37
	0.13-
Basofilos ($\times 10^9/L$)	2.83

Fowler, 2003.

Dónde:

PCV: Packed Cell Volume (Hematocrito).

Hb: Hemoglobina.

RBC: Red Blood Cells (Recuento de glóbulos rojos).

WBC: White Blood Cells (Recuento de glóbulos blancos).



2.2.4. Mamíferos.

Brasil, Perú y las Guyanas son los proveedores principales de primates en América. El Mono Araña Negro es una de las especies más solicitadas en el tráfico ilegal de animales, al igual que el jaguar y el delfín rosado.

Dentro de las principales especies de mamíferos silvestres traficados en Arequipa se encuentran especies del género *Saimiri sp.* (monos), género *Panthera sp.* (leones), género *Tremarctos sp.* (osos), género *Cebus sp.* (monos), género *Sciurus sp.* (ardillas), género *Lycalopex sp.* (zorros) y vicuñas. (SERFOR, 2014) (ANEXO 1).

A continuación se nombran las principales enfermedades de los mamíferos silvestres. (Calle; Capurro, 2001):

A. Principales enfermedades de los mamíferos.

a. Enfermedades parasitarias.

1. Parásitos internos.
 - Anoplocefálidos.
 - Oxyuridos.
 - Trichostrongylidae.
 - Setaridae.
 - Subuluridae.
 - Spiruridae.
 - Acantocéfalos.
 - Toxoplasmosis.
 - Protozoos.
 - Céstodos.
 - *Toxocara canis.* (zorro).

2. Parásitos externos.
 - Ácaros de la sarna.
 - Garrapatas.

- Pulgas.
- Piojos.

b. Enfermedades bacterianas.

1. Salmonelosis.
2. Campilobacteriosis.
3. Shigellosis.
4. Yersiniosis.
5. Colibacilosis.
6. Aerobacteriosis.
7. Diarreas.
8. Neumonías.
9. Queratoconjuntivitis.
10. Enteritis.
11. Tuberculosis.
12. Enfermedad de Tyzzer (hámster).

c. Enfermedades micóticas.

1. Microsporium.
2. Tricophyтом.
3. Cándida.
4. Aspergilosis.
5. Tiña.

d. Enfermedades virales.

1. Herpesvirus B (primates).
2. Herpesvirus T (primates).
3. Virus Simplex 1 (primates).
4. Virus de hepatitis A (primates).
5. Virus de rubeola (sarampión) (primates).

6. Síndrome Simio de Inmunodeficiencia Adquirida (SSIDA) (primates).
7. Neumonía vírica.
8. Coriomeningitis linfocitaria (hámster).
9. Moquillo canino (zorro).
10. Parvovirus (zorro).
11. Leptospirosis (zorro).

e. Enfermedades nutricionales.

1. Deficiencia de vitamina C.
2. Deficiencia de vitamina D.
3. Osteomalacia.
4. Raquitismo.

f. Enfermedades diversas.

1. Dilatación gástrica aguda.
2. Traumatismos.
3. Fracturas.
4. Stress.
5. Mordeduras.
6. Problemas dentales.
7. Estreñimiento.
8. Enteritis relacionada con antibióticos (hámster).
9. Neoplasias.
10. Amiloidosis (hámster).
11. Parálisis en la jaula (hámster).
12. Enfermedad poliquística (hámster).

B. Evaluación clínica de mamíferos silvestres.

Para realizar la evaluación clínica en los mamíferos, es frecuente utilizar algún tipo de anestésico para facilitar el trabajo ya que por instinto de defensa los mamíferos son más agresivos por lo que hay que tener más cuidado especialmente con los dientes.

El examen clínico para carnívoros de la familia de los caninos como lobos y zorros y la familia de los prociónidos neotropicales como los coatis es muy similar al examen clínico de los caninos domésticos (perros). La activa y a veces agresiva naturaleza de estos animales aumenta la gravedad de lesiones especialmente por mordidas tanto de zorros (*Lycalopex culpaeus*) como de coatis (*N. nasua*). Los animales jóvenes pueden ser manejados solo con guantes de protección. (Fowler, 2001).

Los mejores resultados de auscultación son obtenidos cuando estas especies se encuentran sentadas con el estetoscopio posicionado entre el tercer y sexto espacio intercostal del lado izquierdo. Bajo la acción de ketamina, 10 mg/kg, y xilacina, 1 mg/kg, se han encontrado los siguientes parámetros.

La temperatura normal promedio de mamíferos es 38 ± 0.68 . (Fowler, 2001).

Cuadro N° 5
Valores fisiológicos normales en mamíferos

Tiempo	F. respiratoria x min.	F. cardiaca x min.	Temperatura (°C)
10 minutos	18-36	84-100	36.2-39.2
20 minutos	28-48	76-120	35.7-37.5
30 minutos	24-60	88-120	36.7-39.2

Fowler, 2001.

Dependiendo del método de inducción usado, naturaleza del animal, temperatura ambiental y otras características, puede haber variación de estos parámetros fisiológicos. (Fowler, 2001).

C. Recolección de muestras

La vena femoral es la vena de elección al momento de realizar venopunción en la mayoría de especies cuando el operador posee mínima experiencia con estas. La localización de la vena en el triángulo femoral es la misma en todos los mamíferos. En algunas de las especies más grandes son más accesibles las venas braquial y safena. La vena yugular y cefálica es adecuada también si la restricción es buena. (Fowler, 2001).

Se debe tener precaución al escoger la vena para tomar la muestra ya que en mamíferos pequeños las venas yugular, femoral y cefálica, aparte de ser pequeñas, colapsan fácilmente. Según estudios, para mamíferos pequeños como los roedores se pueden utilizar las venas inguinales ubicadas en el área inguinal al lado de los genitales, aplicando una presión adecuada estas venas se expanden permitiendo la recolección de sangre con las mismas agujas que se usan en perros y gatos, sin que las venas colapsen.

Las muestras de orina son recolectadas por cistocentesis. (Fowler, 2001).

Cuadro N° 5

Valores hematológicos normales promedio de mamíferos silvestres:

MAMIFEROS	
PCV (%)	33-54
Hb (g/dL)	11.5- 20
RBC ($\times 10^6/\mu\text{L}$)	3.9- 6.4
WBC ($\times 10^3/\mu\text{L}$)	5.2- 9.1
N. Segmentados (%)	35-55
N. Banda (%)	
Linfocitos (%)	30-50
Monocitos (%)	0-2
Eosinofilos (%)	0-1
Basofilos (%)	0-1

Fowler, 2001

Dónde:

PCV: Packed Cell Volume (Hematocrito).

Hb: Hemoglobina.

RBC: Red Blood Cells (Recuento de glóbulos rojos).

WBC: White Blood Cells (Recuento de glóbulos blancos).

2.3. Acciones del gobierno peruano.

Según el Fondo Mundial para la Naturaleza, el gobierno peruano designó tres nuevas áreas de protección en el Amazonas: un parque nacional y dos reservas naturales, que abarcan cerca de 1,5 millones de acres en el corredor de conservación trinacional, entre el territorio del norte amazónico de Loreto (Ley de Areas Naturales Protegidas. Ley No. 26834). También las reservas comunales del Huimeki y Airo Pai ofrecen un refugio para los pueblos indígenas con el fin de apoyar el uso sostenible de los recursos que beneficie a las comunidades y así mantener un ecosistema saludable. (SUR1810, 2013).

En el Parque Nacional Gueppi Sekime se estableció un sistema de alta protección, con la creación de un santuario crítico para especies únicas de la Amazonia como la nutria gigante de río, el delfín rosado y el jaguar. Sin embargo, hay que continuar con la tarea de protección de la fauna exótica.

A. ¿Por qué está creciendo el tráfico de animales exóticos?

A pesar de que es ilegal y algunos gobiernos, como el peruano, han hecho esfuerzos en contra del tráfico de animales exóticos, para el Fondo Mundial para la Naturaleza el comercio de animales exóticos ha venido incrementándose por las buenas ganancias que tiene la comercialización de los animales traficados. Además ha sido un medio de escape para los narcotraficantes que buscan evitar las duras medidas implementadas por los gobiernos en contra del tráfico de cocaína y que encuentran en la venta de animales un menor control por parte de las autoridades. (SUR1810, 2013).

Igualmente, en algunos países el tráfico de animales es considerado un crimen menor y son pocos los recursos designados para luchar contra este problema y pocas son las penas contra los traficantes. Así mismo, no hay

voluntad política para endurecer la legislación contra el tráfico ilegal de animales existente en Sudamérica. (SUR1810, 2013).

Es así que mientras los gobiernos y autoridades locales tengan una legislación débil frente al tráfico de animales exóticos, poca educación y conciencia de los moradores de selvas ricas en fauna y flora como la Amazonia y pocas opciones de sustento de los habitantes de estas zonas, va a seguir presentándose el tráfico de animales exóticos en el mundo y puede que en las ciudades el problema no se vea todavía, pero la naturaleza sí lo vive y al final los damnificados seremos todos nosotros. (SUR1810, 2013).



2.2. Antecedentes de investigación

Calle, A. y Capurro, L., (2002) realizan un estudio titulado: "Censo de animales exóticos criados como mascotas y el conocimiento de los principales problemas sanitarios encontrados en las especies censadas en el distrito de Arequipa 2000-2001". El cual se desarrolló en el distrito de Arequipa, de la provincia de Arequipa del departamento de Arequipa en el periodo de tiempo comprendido entre diciembre del año 2000 y noviembre del año 2001.

Las encuestas fueron elaboradas principalmente para obtener datos acerca de la existencia de animales exóticos, la diversidad de especies, el estado sanitario, los tratamientos recibidos, la alimentación, el conocimiento por parte de los propietarios con respecto a la biología y costumbres de sus mascotas, y la procedencia de las mismas.

Mediante la realización del trabajo se obtuvieron las siguientes conclusiones: El total de fichas de encuesta donde se pudo obtener información en el distrito de Arequipa fue de 637. En 555 fichas de encuesta no se encontraron animales. En 82 fichas de encuestas se encontró animales. En 450 no se pudo realizar la encuesta debido a que estaban deshabitadas, los timbres eran inaccesibles, terrenos vacíos, etc.

Se encontraron 27 especies de aves, 4 especies de reptiles y 6 especies de mamíferos, especies que eran oriundas de los cinco continentes.

En la especie de aves se encontraron las siguientes cantidades: 483 periquitos australianos, 28 pihuichos, 1 guacamayo, 10 loros cabeza roja, 1 loro cabeza amarilla, 7 loros aurora, 19 pericos esmeralda, 19 agapornis africanos, 8 cockatiles, 4 palomas africanas, 3 halcones perdigueros, 4 aguiluchos cordilleranos, 1 aguilucho grande, 1 cóndor real, 2 fringilos pechonegro, 64 espigueros, 8 pepiteros, 1 chirihue verdoso, 7 cholloncos, 127 canarios, 10 chirotes, 6 diamantes de gould, 1 flamenco, 1 pelícano peruano, 1 pingüino de Humboldt, 6 pavos reales y 2 avestruces.

En la especie de reptiles se encontraron las siguientes cantidades: 1 iguana, 15 tortugas motelo, 1 tortuga de agua y 1 tortuga Galápagos.

En la especie de mamíferos se encontraron las siguientes cantidades: 1 frailecillo común, 2 machín negro, 1 machín blanco, 2 coatíes, 3 zorros andinos y 123 hámsters.

La procedencia de los animales es tan diversa pudiendo resumirse por ejemplo en: animales que provenían de: donaciones, casas de mascotas, mercado Palomar, mercado San Camilo, criadores aficionados, recria, regalos, encontrados por casualidad, Lima y Norte Peruano, Selva de Iquitos, Tarapoto y Madre de Dios, Valle de Tambo y Majes e incluso otros países como Argentina.

Con respecto a los antecedentes sanitarios, en las aves se encontró afecciones respiratorias, digestivas, tegumentarias, oftálmicas y traumáticas.

En reptiles, se encontró afecciones respiratorias, digestivas y tegumentarias.

En mamíferos, se encontró afecciones respiratorias, digestivas, tegumentarias y traumáticas.

Se pudo determinar, por ejemplo, que los tratamientos para las diversas afecciones en general fueron aplicados empíricamente por sus propietarios, a excepción de un caso, el del machín negro el que si recibió asistencia veterinaria.

La alimentación no corresponde a un factor esclarecedor, debido a que los estudios con respecto a las necesidades nutritivas de las especies exóticas son insuficientes.

III. MATERIALES Y MÉTODOS :

3.1. Materiales:

3.1.1. Localización del trabajo

a. Espacial

El presente trabajo de investigación se realizó en la ciudad de Arequipa, capital del departamento de Arequipa, ubicada en la parte sur occidental de la costa del Perú. El departamento tiene una superficie total de 63528 kilómetros cuadrados. Se encuentra a 71° 32 de longitud oeste y 16 24 de latitud sur, y a una altura de 2304 m.s.n.m. La temperatura máxima es de 27°C y la mínima es de 6°C (promedio). La humedad máxima es de 68% y la mínima es de 30%. La presión máxima es de 759 Hpa y la mínima es de 752 Hpa. La precipitación máxima es de 27mm., y la mínima es de 0 mm. (Senamhi, 2013).

b. Temporal

La investigación se realizó entre los meses de Agosto del 2014 a Abril del 2015.

3.1.2. Materiales biológicos

Los animales silvestres intervenidos por el SERFOR.

3.1.3. Materiales de Laboratorio

- Frascos estériles.
- Tubos vacutainer sin anticoagulante.
- Tubos vacutainer con anticoagulante.
- Laminas porta objetos.
- Laminas cubre objetos.
- Jeringas de 1ml, 3ml y 5 ml

3.1.4. Materiales de campo

- Cuaderno de notas
- Lapicero
- Lápiz
- Borrador
- Sogas
- Guantes de protección
- Anestésicos y tranquilizantes
- Fichas clínicas. (ANEXO 2).

3.1.5. Equipos y maquinaria

- Computadora
- Impresora
- Cámara fotográfica

3.1.6. Otros materiales

- Tinta para impresora
- Artículos de escritorio (lápiz, lapicero, borrador)
- Papel de 80 gr.

3.2. Métodos:

3.2.1. Muestreo

a. Universo

Se considerarán todos los animales decomisados por el SERFOR de Agosto a Diciembre del 2014, que en los años 2012 y 2013 tuvieron una cantidad de 50 animales aproximadamente.

b. Tamaño de la muestra

Todos los animales silvestres intervenidos por el SERFOR en la ciudad de Arequipa de octubre del 2014 a abril del 2015.

c. Procedimiento de muestreo

Se determinará la especie de todos los animales intervenidos por el SERFOR y su estado sanitario en una ficha clínica.

3.2.2. Formación de unidades experimentales de estudio

Cada animal silvestre será una unidad de estudio, repetición u observación experimental.

3.2.3. Métodos de evaluación

a. Metodología de la experimentación

El procedimiento con las especies de animales silvestres que fueron decomisados por el Servicio Nacional Forestal y de Fauna Silvestre de Octubre del 2014 a Abril del 2015 fue el siguiente:

1. Todos los datos de la especie fueron registrados en las respectivas fichas sanitarias específicas para cada grupo taxonómico.
2. Se realizó la evaluación clínica de acuerdo a la especie con que se estuvo trabajando según las especificaciones de las fichas sanitarias.
3. Después de la evaluación física se tomó una muestra de sangre por animal, la misma que se envió al laboratorio donde se realizó un hemograma completo simple.
4. Las muestras de sangre se recolectaron con agujas de diámetro variable dependiendo del tamaño de la especie en un vacutainer que contenga heparina o EDTA.

5. Se recolectó una muestra de heces por animal que se envió al laboratorio para realizar un examen coproparasitológico.
6. Las muestras de heces fueron recolectadas en frascos estériles vacíos.
7. Una vez que se obtuvieron los resultados en el tiempo determinado, la información fue plasmada en cuadros y gráficos en los que se observa la frecuencia de especies por grupo más traficadas en Arequipa y las patologías más comunes observadas en las especies.
8. El análisis de las muestras de sangre y heces se llevaron a analizar en el laboratorio veterinario Nova Vet a cargo de la "Clínica Veterinaria San Luis".

Hemograma

El hemograma o CSC (conteo sanguíneo completo) o biometría hemática es uno de los elementos diagnósticos básicos. Es un cuadro o fórmula sanguínea en el que se expresan el número, proporción y variaciones de los elementos sanguíneos.

Recoge:

- Número de hematíes, hematocrito, hemoglobina e índices eritrocitarios.
- Recuento y fórmula leucocitaria.
- Número de plaquetas (en algunos laboratorios este valor debe ser solicitado aparte ya que no se incluye en el hemograma).
-

Examen coproparasitológico.

Examen físico para determinar consistencia, color, presencia de sangre oculta, mucus, pus, restos de huevos o parásitos.

Examen microscópico para determinar presencia de hematíes, leucocitos, huevos parasitarios.

Con la muestra posteriormente se pueden hacer coprocultivos para aislar patógenos bacterianos, también se pueden hacer métodos de enriquecimiento para aumentar la sensibilidad en la búsqueda de restos parasitarios.

Objetivo del método.

Comprobar la existencia de patologías en las especies decomisadas debido al mal manejo con el que son mantenidas al ser extraídas de su hábitat natural y con esto demostrar la mala calidad de vida que tienen estos animales al ser comercializados y criados como mascotas por personas que ignoran sus necesidades. Así como también demostrar que los únicos afectados no son los animales ya que muchas especies pueden ser portadoras de enfermedades zoonóticas por lo que peligraría no solo la salud del animal, sino también la de las personas.

b. Recopilación de la información

- En el campo
 - Con los animales intervenidos por el SERFOR a través de fichas clínicas. (ANEXO 2).
 - Con las muestras de sangre y heces de los animales intervenidos por el SERFOR.

- En la biblioteca
 - Por medio de la revisión bibliográfica de los diferentes textos existentes.
 - Análisis y revisión de revistas científicas.

- En otros ambientes generadores de la información científica
 - Internet y páginas web relacionadas al estudio.
 - Intercambio de información con profesionales especialistas en el área.

3.2.4. Variables de respuesta

a. Variables independientes

- Especie.
- Tipo de tenencia ilegal (venta ilegal, mascota, exhibición ilegal)

b. Variables dependientes

- Indicadores del estado sanitario.
 - Hemograma. (Hematocrito, hemoglobina, recuento de glóbulos rojos, recuento de glóbulos blancos, neutrófilos segmentados, neutrófilos en banda, linfocitos, monocitos, eosinófilos, basófilos)
 - Examen coproparasitológico.
 - Evaluación clínica mediante fichas clínicas. (ANEXO 2).

IV. RESULTADOS Y DISCUSIÓN

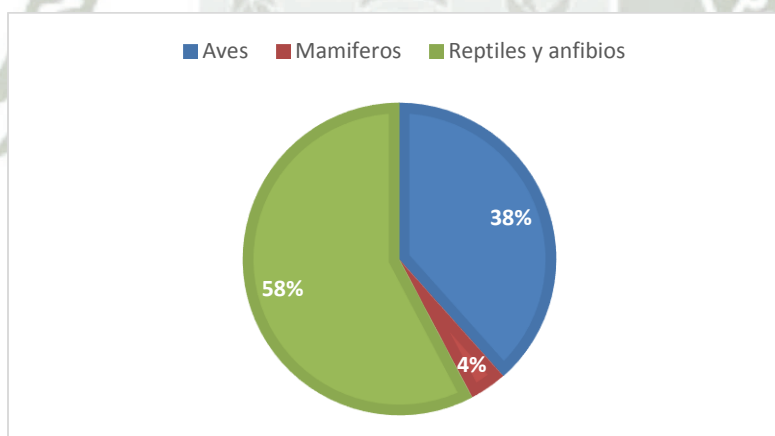
Cuadro N°1

Frecuencia general de animales intervenidos por el SERFOR por clase.

Clase	Cantidad	Porcentaje %
Aves	20	38.46%
Mamíferos	2	3.85%
Reptiles y anfibios	30	57.69%
Total	52	100%

Grafico N°1

Frecuencia general de animales intervenidos por el SERFOR por clase.



En el cuadro y gráfico N°1 se puede observar que los reptiles y anfibios es la clase que más se decomisó en el tiempo evaluado. Sin embargo, es necesario resaltar que en fecha del 11 de abril del 2015 se efectuó un operativo en el cual fueron recolectadas 23 individuos de rana (*Telmatobius culeus*), utilizados comúnmente como insumo alimenticio. Este evento puntual, influye en los porcentajes finales para este análisis.

Por ello, teniendo en cuenta esta información, la siguiente clase que se presenta con mayor frecuencia de decomiso son las aves, las cuales son incautadas individualmente o en grupos reducidos, en cada operativo, por motivos principalmente de mascotismo y venta ilegal.



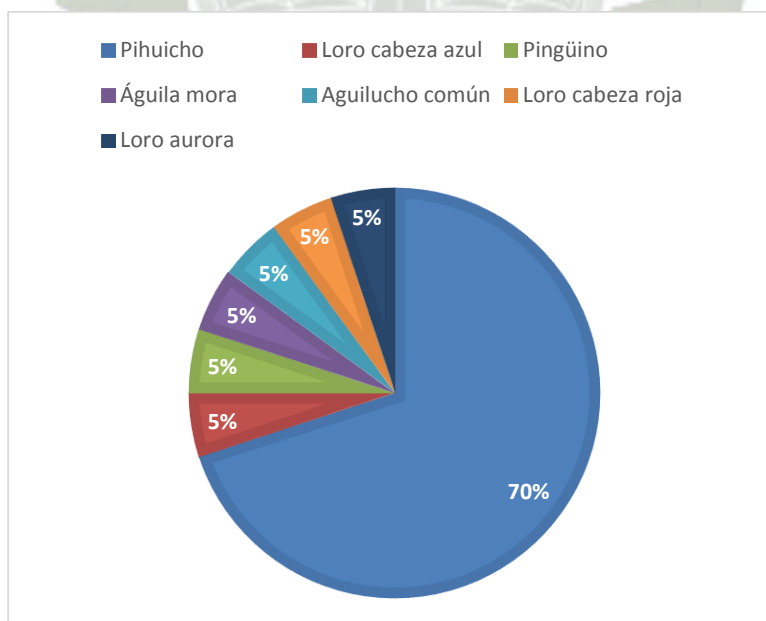
Cuadro N°2

Frecuencia de especies de aves decomisadas por el SERFOR.

Especie		Cantidad	Porcentaje %
Nombre común	Nombre científico		
Pihuicho	<i>Brotogeris sp.</i>	14	70%
Loro cabeza azul	<i>Pionus menstruus</i>	1	5%
Pingüino	<i>Spheniscus humboldti</i>	1	5%
Águila mora	<i>Geranoaetus melanoleucus</i>	1	5%
Aguilucho común	<i>Buteo polyosoma</i>	1	5%
Loro cabeza roja	<i>Aratinga erythrogenis</i>	1	5%
Loro aurora	<i>Amazona farinosa</i>	1	5%
Total		20	100%


Grafico N°2

Frecuencia de especies de aves decomisadas por el SERFOR.



En el cuadro y gráfico N°2 se observan las diferentes especies de aves que se decomisaron, donde los Pihuichos (*Brotogeris sp.*) fue la especie más frecuente. Este psitácido es probablemente más común en su observación por su facilidad de captura en vida silvestre, su pequeño tamaño que permite trafcarlo en grandes cantidades, la simpleza de su mantenimiento, la resistencia mayor al estrés que otros loros, así como su atractivo como mascota.

Podemos observar también otras especies de psitácidos no tan comunes, esto debido a la complejidad de captura, dificultad de transporte ilegal por su tamaño y mantenimiento complejos. Sin embargo, su atractivo radica en los altos precios que los infractores traficantes piden por ellos, ya que su rareza y belleza los hace más solicitados por compradores.



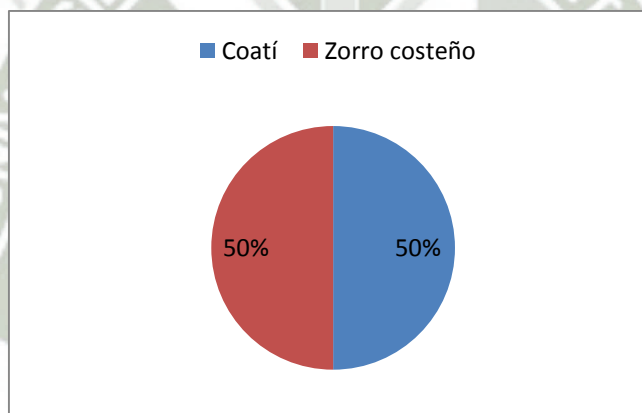
Cuadro N°3

Frecuencia de especies de mamíferos decomisados por el SERFOR.

Especie		Cantidad	Porcentaje %
Nombre común	Nombre científico		
Coatí	<i>Nasua nasua</i>	1	50%
Zorro costeño	<i>Pseudalopex sechurae</i>	1	50%
Total		2	100%

Gráfico N°3


Frecuencia de especies de mamíferos decomisados por el SERFOR.



En el cuadro y gráfico N°3, podemos observar que se tuvieron únicamente dos individuos decomisados en el periodo de la presente investigación., los mismos correspondieron a un Coatí (*Nasua nasua*) y un Zorro costeño (*Pseudalopex sechurae*).

Según el propio personal de SERFOR, a pesar de ser muy poco frecuente, existen hogares en la ciudad que suelen mantener como mascota al Coatí durante sus etapas juveniles donde el animal suele ser dócil, luego en su madurez su comportamiento se torna agresivo y territorial, lo que origina su abandono y posterior denuncia ante las autoridades. En caso del Zorro Costeño la situación suele ser similar.

En general, los mamíferos silvestres son de los animales más peligrosos de tener como mascotas, principalmente por su carácter indómito, tamaño, además de ser animales que pueden transmitir enfermedades potencialmente zoonóticas, debido a la cercanía taxonómica con el ser humano, sobre todo en caso de los primates.



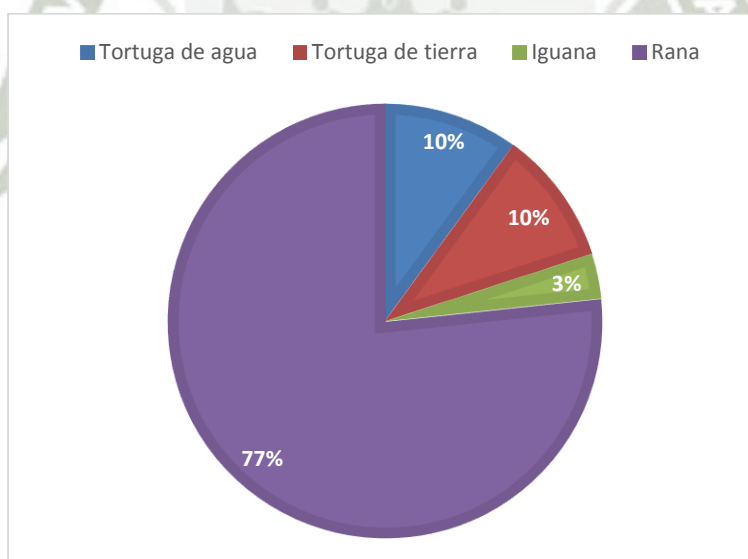
Cuadro N°4

Frecuencia de especies de reptiles y anfibios decomisados por el SERFOR.

Especie		Cantidad	Porcentaje %
Nombre común	Nombre científico		
Tortuga taricaya	<i>Podocnemis unifilis</i>	3	10%
Tortuga de tierra	<i>Geochelone denticulata</i>	3	10%
Iguana	<i>Iguana iguana</i>	1	3.33%
Rana	<i>Telmatobius culeus</i>	23	76.67%
Total		30	100

Gráfico N°4

Frecuencia de especies de reptiles y anfibios decomisados por el SERFOR.



En el cuadro y gráfico N°4 se observa que las ranas son la especie más común decomisada en esta clase, esto se debe a que esta especie se extrae en grandes cantidades del departamento de Puno con fines de uso en la preparación de brebajes y medicinas naturales que dicen curar distintos males. Seguidas de las ranas, las tortugas fueron la especie que se encontró en gran número debido a su popularidad como mascota.






EVALUACIÓN DE ESTADO DE SALUD DE LAS ESPECIES INTERVEDIDAS POR OPERATIVO DESARROLLADO POR SERFOR

AVES

Cuadro N°5

EVALUACIÓN DE SALUD DE PIHUICHOS *Brotogeris sp.* (Intervención del 10 nov. 2014)



Tipo de tenencia: Venta ilegal en centro de abastos						
Fecha de evaluación y toma de muestras: 11 nov. 2014						
Identificación de espécimen	# Ficha	Imagen	Hallazgos a la Evaluación Clínica	Interpretación de hemograma	Examen Coproparasitológico	Diagnóstico
Pihuicho	03		Sin patologías resaltantes aparentes Condición corporal buena	Eosinofilia	Sin hallazgos	Aparente proceso ligero de hipersensibilidad.
Pihuicho	04		Sin patologías resaltantes aparentes Condición corporal ligeramente baja	Dentro de rangos normales	Sin hallazgos	Estado Saludable
Pihuicho	05		Sin patologías resaltantes aparentes Condición corporal buena	Dentro de rangos normales	Sin hallazgos	Estado Saludable


Se evaluó el estado sanitario de 03 individuos de *Brotogeris* sp. 11 de noviembre del 2014, los cuales no evidenciaron en general signos de enfermedad a la evaluación clínica, sin embargo se encontró eosinofilia en uno de ellos, lo que hace pensar que ese espécimen probablemente sufría de un proceso alérgico el cual consideramos leve ya que a la evaluación clínica se observó un estado aparentemente saludable. Probablemente esta condición pueda deberse a una estaban parasitados pero debido a la obtención de la muestra en la que no se pudo recolectar una muestra óptima, no se evidenciaron parásitos en estos especímenes. En términos generales estos especímenes al haber sido decomisados de un centro de abastos se encontraban clínicamente sanos probablemente por no tener mucho tiempo fuera de su hábitat.




Cuadro N°6

EVALUACIÓN DE SALUD DE PIHUICHOS *Brotogeris sp.* (Intervención del 24 nov. 2014)

Tipo de tenencia: Venta ilegal en centro de abastos						
Fecha de evaluación y toma de muestras: 27 nov. 2014						
Identificación de espécimen	# Ficha	Imagen	Hallazgos a la Evaluación Clínica	Interpretación de hemograma	Examen Coproparasitológico	Diagnóstico
Pihuicho	12		Sin patologías resaltantes aparentes Condición corporal baja	Monocitosis	Sin hallazgos	Probable desnutrición crónica y proceso inflamatorio.
Pihuicho	13		Sin patologías resaltantes aparentes Condición corporal ligeramente baja	Heterófilos elevados, linfopenia.	Sin hallazgos	Aparente proceso infeccioso leve. La linfopenia sugiere debilidad del sistema inmune.




Pihuicho	14		Sin patologías resaltantes aparentes Condición corporal ligeramente baja	Monocitosis	Sin hallazgos	Proceso inflamatorio leve por ligera deficiencia en la nutrición.
Pihuicho	15		Sin patologías resaltantes aparentes Condición corporal baja	Monocitosis	Sin hallazgos	Proceso inflamatorio leve por ligera deficiencia en la nutrición.





En el grupo evaluado el 27 de noviembre del 2014 no se observaron patologías ni lesiones en la evaluación física, sin embargo, los especímenes número 12, 14 y 15 manifestaron una condición corporal baja aunado a una monocitosis, como se sabe la monocitosis involucra un proceso inflamatorio por lo que serían necesarias más pruebas para saber en dónde se encontraba el proceso inflamatorio específico pero el hecho de tener una condición corporal baja más la monocitosis nos podría hacer pensar que pueden tener problemas relacionados con una mala alimentación y por lo tanto una inflamación en el sistema digestivo, podría también ser causado por algún golpe, etc. En el caso del pihuicho número 13 presenta la condición corporal baja sin otras patologías resaltantes aparentes al examen clínico pero presenta los heterófilos elevados lo que podría indicar que el animal está pasando por un proceso infeccioso, así mismo, observamos linfopenia lo que hace pensar que además es un proceso crónico que lo ha llevado a una disminución del sistema inmunitario.




Cuadro N°7

EVALUACIÓN DE SALUD DE PIHUICHOS *Brotogeris sp.* (Intervención del 08 ene. 2015)

Tipo de tenencia: Hallazgo en fauna silvestre						
Fecha de evaluación y toma de muestras: 09 ene. 2015						
Identificación de espécimen	# Ficha	Imagen	Hallazgos a la Evaluación Clínica	Interpretación de hemograma	Examen Coproparasitológico	Diagnóstico
Pihuicho	18		Sin patologías resaltantes aparentes Condición corporal ligeramente baja	Eosinofilia	Quistes de Giardia sp.	Parasitosis
Pihuicho	19		Sin patologías resaltantes aparentes Condición corporal ligeramente baja	Monocitosis	Quistes de Giardia sp.	Parasitosis y proceso inflamatorio inespecífico.
Pihuicho	20		Sin patologías resaltantes aparentes Condición corporal	Monocitosis	Quistes de Giardia sp.	Parasitosis



			ligeramente baja			
Pihuicho	21		Sin patologías resaltantes aparentes Condición corporal ligeramente baja	Eosinofilia	Quistes de Giardia sp.	Parasitosis
Pihuicho	22		Sin patologías resaltantes aparentes Condición corporal ligeramente baja	Dentro de rangos normales	Quistes de Giardia sp.	Parasitosis
Pihuicho	23		Sin patologías resaltantes aparentes Condición corporal ligeramente baja	Dentro de rangos normales	Quistes de Giardia sp. Oocystos de Eimeria sp.	Parasitosis
Pihuicho	24		Pico reseco Condición corporal ligeramente baja	Dentro de rangos normales	Quistes de Giardia sp. Oocystos de Eimeria sp.	Parasitosis

En este cuadro se puede observar que los pihuichos número 18 y 21 presentan la condición corporal baja sin otras patologías pero presentan eosinofilia y quistes de *Giardia sp.* lo que involucra que esto responde a la excesiva parasitosis lo que se explica con la condición corporal baja. El pihuicho 19 presenta monocitosis y también quistes de *Giardia sp.* pero al no presentar eosinofilia se sospecha que la parasitosis no es tan marcada, aunque al haber un proceso inflamatorio, probablemente estos parásitos ya están causando alteraciones a nivel de la mucosa intestinal provocando la inflamación de la misma elevando los monocitos. En el caso del pihuicho 22 no se observan patologías aparentes y sus rangos hematológicos se encuentran normales a pesar de la presencia de quistes de *Giardia sp.* lo que hace pensar que su parasitosis es reciente por lo que todavía no manifiesta cambios en su perfil sanguíneo. Al igual que el pihuicho número 22, los pihuichos 23 y 24 pueden encontrarse en una etapa inicial de parasitosis en la que se encuentran además oocystos de *Eimeria sp.*



Cuadro N°8


EVALUACIÓN DE SALUD DEL ÁGUILA MORA *Geranoaetus melanoleucus*. (Intervención del 27 oct. 2014)

Tipo de tenencia: Hallazgo en fauna silvestre (Cerro Colorado)						
Fecha de evaluación y toma de muestras: 28 oct. 2014						
Identificación de espécimen	# Ficha	Imagen	Hallazgos a la Evaluación Clínica	Interpretación de hemograma	Examen Coproparasitológico	Diagnóstico
Águila mora	01	 	Fractura expuesta en ala derecha	Heterófilos elevados, linfopenia.	Huevos de <i>Ascaris</i> sp. Quistes de <i>Giardia</i> sp.	Fractura expuesta con posible infección bacteriana y proceso inflamatorio crónico

En este cuadro se observa que el águila presentaba una fractura expuesta con la consecuente heterofilia por la infección de la herida y una linfopenia que da a pensar que la fractura ya cursaba por un tiempo prolongado. Se observó también una parasitosis excesiva con la presencia de huevos de *Ascaris sp.* justificado por el tipo de alimentación de esta especie que pudo contraer los parásitos al consumir animales silvestres normalmente parasitados.


Con respecto a la fractura, cabe mencionar que esta especie vive en nuestra región en un hábitat de montañas y rocosidades por lo que es muy poco probable que la fractura presente en el espécimen haya sido producida por un accidente del ave estando sola, por otro lado existen muchos cazadores que en su intento por capturarlas para poseerlas como mascotas o exhibirlas ilegalmente, las lastiman y provocan este tipo grave de traumatismos que lamentablemente en estas especies son fatales ya que les impide realizar funciones básicas como conseguir su alimento.

Al no existir una entidad que se responsabilice por los cuidados de una especie en este estado, al ave se le realizó la eutanasia.



Cuadro N°9

EVALUACIÓN DE SALUD DEL AGUILUCHO COMÚN *Buteo polyosoma*. (Intervención del 14 nov. 2014)

Tipo de tenencia: Hallazgo en fauna silvestre						
Fecha de evaluación y toma de muestras: 15 nov. 2014						
Identificación de espécimen	# Ficha	Imagen	Hallazgos a la Evaluación Clínica	Interpretación de hemograma	Examen Coproparasitológico	Diagnóstico
Aguilucho	10		Condición corporal ligeramente baja	Heterófilos elevados, linfopenia.	Huevos de Ascaris sp. Quistes de Giardia sp.	Parasitosis crónica y pobre sistema inmune


En el siguiente cuadro se observa que el aguilucho presentaba una condición corporal baja y la presencia de parásitos probablemente debido a su tipo de dieta. Se encontró además que presentaba los heterófilos elevados y una linfopenia, lo que da a pensar que el ave se encontraba cursando un proceso infeccioso el cual debido a la condición corporal baja más la presencia de parásitos, puede deberse a un proceso infeccioso del sistema digestivo por una parasitosis crónica.

Muchos de este tipo de hallazgos son de animales que han sido abandonados por personas que los habían capturado y criado por un tiempo, brindándoles una mala nutrición para luego abandonarlos en las oficinas de SERFOR de manera anónima donde se observa que han tenido una mala manutención ya que al ser especies que habitan en nuestra zona no tendrían que encontrarse en esas condiciones, lo que hace pensar que ha sufrido cautiverio de forma inadecuada lo que ha conllevado a que presente esta condición corporal ligeramente baja con una infección y una linfopenia que se traduce en un problema crónico del sistema inmunológico y la parasitosis.




Cuadro N°10

EVALUACIÓN DE SALUD DEL LORO CABEZA ROJA *Aratinga erythrogenis*. (Intervención del 26 nov. 2014)

Tipo de tenencia: Hallazgo en fauna silvestre						
Fecha de evaluación y toma de muestras: 27 nov. 2014						
Identificación de espécimen	# Ficha	Imagen	Hallazgos a la Evaluación Clínica	Interpretación de hemograma	Examen Coproparasitológico	Diagnóstico
Loro cabeza roja	11		Condición corporal ligeramente baja	Eosinofilia	Sin hallazgos	Proceso alérgico


En el presente espécimen se observó a la evaluación clínica una condición corporal ligeramente baja. Luego al realizar los exámenes de laboratorio se encontró que el ave presentaba eosinofilia lo que indicaría que cursaba por un proceso alérgico probablemente causado por hipersensibilidad al tipo de comida o por parásitos que aunque no se hallaron en la evaluación coproparasitológica, es muy probable que el animal los presentara por el hecho de ser silvestre. Lamentablemente al no conseguir una muestra de heces significativa no se pudo comprobar que si estuviera parasitada.

Esta especie de vida silvestre es una de las más traficadas en la ciudad por su venta como mascota. Muchos de estos animales han escapado del lugar donde los tenían en cautiverio y han llegado a formar bandadas libres en la ciudad, lo que quiere decir que esta especie se adapta relativamente bien a nuestras condiciones, sin embargo, este espécimen por las deficientes condiciones en las que se le encontró, se sospecha que presentaba una parasitosis aunque no se haya podido comprobar.



Cuadro N°11

EVALUACIÓN DE SALUD DEL LORO AURORA *Amazona farinosa*. (Intervención del 08 ene. 2015)


Tipo de tenencia: Hallazgo en fauna silvestre						
Fecha de evaluación y toma de muestras: 09 ene. 2015						
Identificación de espécimen	# Ficha	Imagen	Hallazgos a la Evaluación Clínica	Interpretación de hemograma	Examen Coproparasitológico	Diagnóstico
Loro Aurora	17		Condición corporal ligeramente baja. Desvitalidad del plumaje.	Sin hallazgos	Sin hallazgos	Ligera desnutrición.

En este espécimen de *Amazona farinosa* se pudo observar una ligera condición corporal baja y desvitalidad del plumaje, lo que sugiere una ligera desnutrición. Cabe mencionar que en condiciones ambientales como en nuestra ciudad, este tipo de hallazgos es explicado ya que esta especie es típica de clima tropical y producto de la adaptación a este medio se observa desmedro en la apariencia general.



Cuadro N°12

EVALUACIÓN DE SALUD DEL LORO CABEZA AZUL *Pionus menstruus*. (Intervención del 15 ene. 2015)

Tipo de tenencia: Hallazgo en fauna silvestre						
Fecha de evaluación y toma de muestras: 16 ene. 2015						
Identificación de espécimen	# Fichas	Imagen	Hallazgos a la Evaluación Clínica	Interpretación de hemograma	Examen Coproparasitológico	Diagnóstico
Loro cabeza azul	25		Estado corporal bajo	Heterófilos elevados, linfopenia y monocitosis	Sin hallazgos	Posible infección bacteriana y proceso inflamatorio crónico


En este cuadro se puede observar que el animal evaluado se encontraba en mal estado como lo mostró su evaluación clínica donde presentaba el plumaje desordenado con decoloración de las plumas, falta de brillo, quebradizas, parcialmente rotas, pico desgastado, seco y quebradizo, el animal se encontraba aletargado. Así mismo, al evaluar sus resultados de laboratorio se observa que el animal presentaba heterofilia, linfopenia y monocitosis, lo que podría demostrar que presentaba un proceso infeccioso e inflamatorio crónicos que podrían tener su origen en una mala alimentación y cuidados del ave.

Este animal de clima tropical, se trafica en grandes cantidades, lamentablemente esta especie es muy sensible a climas secos, no tiene una capacidad de adaptación muy buena por lo que le cuesta adaptarse a nuestro ecosistema más que a otros loros, lo que lo predispone a contraer mayor cantidad de enfermedades producto de un estrés ambiental que origina una disminución de la inmunidad con los consecuentes problemas de infecciones, parasitosis, etc.



Cuadro N°13


EVALUACIÓN DE SALUD DEL PINGÜINO *Spheniscus humboldti* (Intervención del 18 feb. 2015)

Tipo de tenencia: Exhibición ilegal en restaurante						
Fecha de evaluación y toma de muestras: 25 feb. 2015						
Identificación de espécimen	# Ficha	Imagen	Hallazgos a la Evaluación Clínica	Interpretación de hemograma	Examen Coproparasitológico	Diagnóstico
Pingüino	26		Condición corporal buena	No se realizó	Sin hallazgos	Estado saludable.

En el cuadro N°13 no se observan afecciones en este espécimen. El pingüino fue decomisado en un restaurante en la provincia de Camaná cuando se usaba como atracción del establecimiento. Según la evaluación clínica el animal se encontró en buenas condiciones nutricionales y de salud.

Hay que tomar en cuenta que fue incautado en una zona costera, por lo cual mantenía cerca su ecosistema, su clima (tanto de temperatura como de humedad), así como por el hecho de encontrarse en una zona costera, las personas que lo poseían tenían la posibilidad de adquirir un alimento fresco y adecuado lo que puede explicar su buena condición corporal.


Aun así esto no omite el hecho de que esta especie sea de tenencia ilegal especialmente ya que es una especie que se encuentra en peligro de extinción al ser perseguido por sus cualidades gastronómicas y ser buscados para ser utilizados como mascotas domésticas.



MAMIFEROS

Cuadro N°14


EVALUACIÓN DE SALUD DEL COATÍ *Nasua nasua* (Intervención del 31 oct. 2014)

Tipo de tenencia: Hallazgo en fauna silvestre (Arequipa)						
Fecha de evaluación y toma de muestras: 03 de nov. 2014						
Identificación de espécimen	# Ficha	Imagen	Hallazgos a la Evaluación Clínica	Interpretación de hemograma	Examen Coproparasitológico	Diagnóstico
Coatí	02		Pelo opaco Condición corporal ligeramente baja	Dentro de rangos normales	Sin hallazgos	Leve desnutrición.

El espécimen 02 *Nasua nasua*, no evidenció anormalidades severas ya que solamente se observó que presentaba el pelo opaco y una condición corporal ligeramente baja, lo que sugiere una leve desnutrición.


Esta especie está adaptada principalmente a biomas cálidos y templados y por su alimentación son omnívoros, aunque dentro de su dieta se les puede considerar como insectívoros o como frugívoros. Además de insectos y frutas, su dieta incluye huevos y pichones.

Por lo tanto, al no ser este su ecosistema y clima ideal y no poder conseguir su propio alimento, las personas que lo mantuvieron en cautiverio probablemente no estaban conscientes del tipo de alimentación que este animal debía recibir y esto sumado al estrés del encierro pudo haber conllevado a que este se encontrara con una leve desnutrición.



Cuadro N°15

EVALUACIÓN DE SALUD DEL ZORRO COSTEÑO *Pseudalopex sechurae* (Intervención del 26 abr. 2015)

Tipo de tenencia: Hallazgo en fauna silvestre						
Fecha de evaluación y toma de muestras: 27 de abr. 2015						
Identificación de espécimen	# Ficha	Imagen	Hallazgos a la Evaluación Clínica	Interpretación de hemograma	Examen Coproparasitológico	Diagnóstico
Zorro costeño	29		Diarrea Estado corporal de regular a bajo	Leucocitosis	Sin hallazgos	Gastroenteritis Desnutrición regular.

En la evaluación de este animal se observó que se trataba de un juvenil temprano el cual se mostraba un poco agresivo al principio, sin embargo, al momento de la captura para la evaluación se dejó acariciar un momento, lo que hace pensar que se encontraba en algún hogar en el cual no se adaptó y presentó una gastroenteritis probablemente causada por una infección agregada a una inadecuada absorción de alimentos.




Este caso es común ya que muchas personas obtienen estos animales cuando son cachorros y piensan que pueden criarlos de forma doméstica y terminan deshaciéndose de ellos.



REPTILES

Cuadro N°16

EVALUACIÓN DE SALUD DE LA TORTUGA TARICAYA *Podocnemis unifilis* (Intervención del 11 nov. 2014)

Tipo de tenencia: Hallazgo fauna silvestre (Sabandia)						
Fecha de evaluación y toma de muestras: 12 nov. 2014						
Identificación de espécimen	# Ficha	Imagen	Hallazgos a la Evaluación Clínica	Interpretación de hemograma	Examen Coproparasitológico	Diagnóstico
T. taricaya	06		Descamación de epitelio corneo en las placas del caparazón y evidencia de moho.	Sin hallazgos	Sin hallazgos	Leve micosis superficial de caparazón. Probable deficiencia mineral.
T. taricaya	07		Sin patologías resaltantes aparentes.	Sin hallazgos	Sin hallazgos	Estado saludable.
T. taricaya	08		Sin patologías resaltantes aparentes.	Sin hallazgos	Sin hallazgos	Estado saludable.


En la evaluación de los especímenes *Podocnemis unifilis* se observó que solo uno presentaba descamación del epitelio corneo en las placas del caparazón y se pudo observar también la presencia ligera de moho lo que sugiere una probable deficiencia mineral.

Esta especie de tortuga es semiacuática y prefieren desenvolverse en el agua. En su hábitat natural cuando es joven prefiere alimentos de origen animal, y come sobre todo camarones y otros crustáceos. Los adultos son preferentemente herbívoros. Esta información es ignorada por las personas que las obtienen como mascotas, es por eso que no les brindan una alimentación adecuada lo que conlleva a que estos animales presenten problemas de deficiencias nutricionales.



Cuadro N°17

EVALUACIÓN DE SALUD DE LA TORTUGA TERRESTRE *Geochelone denticulata* (Intervención del 14 nov. 2014)

Tipo de tenencia: Hallazgo en fauna silvestre						
Fecha de evaluación y toma de muestras: 15 nov. 2014						
Identificación de espécimen	# Ficha	Imagen	Hallazgos a la Evaluación Clínica	Interpretación de hemograma	Examen Coproparasitológico	Diagnóstico
T. terrestre	09		Disecdisis de piel con agrietamiento y ligero sangrado.	Normal	Huevos de Ascaris sp.	Parasitosis Disecdisis


En la evaluación de esta especie se observó una disecdisis de piel o mala muda con agrietamiento y un ligero sangrado. Esta patología se debe al clima seco de nuestra región que no es el adecuado para esta especie ya que esta habita en la selva de nuestro país dentro de bosques tropicales húmedos donde se puede alimentar de una amplia variedad de alimentos como hierbas, frutas, insectos, gusanos, etc. Por lo que no es raro encontrar a estas especies en mal estado ya que no se encuentran en un hábitat con clima favorable ni se les brinda el alimento completo que necesitan.

En la evaluación se halló además la presencia de huevos de *Ascaris* sp. lo que puede considerarse normal al tratarse de un animal silvestre y considerarse que todas las tortugas terrestres son portadoras de algún tipo de parasito intestinal y una de las especies más frecuentes son las pertenecientes al grupo de los áscaris. Debe considerarse también que no todos los exámenes coproparasitológicos positivos representan un peligro para la salud del animal como en este caso en el que el animal no presentaba síntomas.



Cuadro N°18


EVALUACIÓN DE SALUD DE LA IGUANA *Iguana iguana* (Intervención del 08 ene. 2015)

Tipo de tenencia: Hallazgo en fauna silvestre						
Fecha de evaluación y toma de muestras: 09 ene. 2015						
Identificación de espécimen	# Ficha	Imagen	Hallazgos a la Evaluación Clínica	Interpretación de hemograma	Examen Coproparasitológico	Diagnóstico
Iguana	16		Mala muda y descamación por clima seco, mucosas pálidas.	Hematocrito bajo Anemia microcítica	Sin hallazgos	Deficiencia nutricional. Ligera deshidratación.

En este cuadro se observa que el animal se encuentra en mal estado que según la evaluación clínica y de laboratorio esto se debe a una mala alimentación del animal y alteraciones por encontrarse fuera de un hábitat favorable para esta especie. Se observaba al espécimen descalcificado, con mala muda y descamación por el clima seco más la deficiencia nutricional, se observó también una cantidad excesiva de saliva en la cavidad oral (signo de deficiencia nutricional) y las mucosas se encontraban pálidas.



Esta especie se alimenta de una amplia variedad de hojas, vegetales y frutas para poder obtener todos los nutrientes que necesita, por lo que es posible que la alimentación que les brindan las personas que las crían sea insuficiente.

Cabe destacar que esta especie es original de climas tropicales húmedos, especialmente del Caribe donde tienen una humedad alta muy diferente a la de la ciudad de Arequipa por lo que no es raro encontrar que esta especie se vea tan afectada físicamente por habitar en un ambiente tan desfavorable.




Cuadro N°19

EVALUACIÓN DE SALUD DE LA TORTUGA TERRESTRE *Geochelone denticulata*(Intervención del 17 feb. 2015)

Tipo de tenencia: Hallazgo en fauna silvestre						
Fecha de evaluación y toma de muestras: 25 feb. 2015						
Identificación de espécimen	# Ficha	Imagen	Hallazgos a la Evaluación Clínica	Interpretación de hemograma	Examen Coproparasitológico	Diagnóstico
T. terrestre	27		Desprendimiento de placas superficiales epidérmicas en plastrón y placas femorales.	Sin hallazgos	Sin hallazgos	Ligera desnutrición y deficiencia mineral.
T. terrestre	28		Disecdisis a nivel de cuello. Desprendimiento de placas superficiales epidérmicas en plastrón y placas femorales.	Sin hallazgos	Sin hallazgos	Ligera desnutrición y deficiencia mineral.

En el siguiente cuadro se evaluaron 02 tortugas motelo las cuales a la evaluación clínica presentaron desprendimiento de placas superficiales epidérmicas en plastrón y placas femorales. Además en el espécimen número 28 se observó también disecdisis o mala muda a nivel del cuello. Estos signos en ambos especímenes llevan a la conclusión que se encontraban con una ligera desnutrición y deficiencia mineral. Esto se debe a que la alimentación de esta especie es omnívora, alimentándose principalmente de vegetales, frutas e insectos, alimentos de los cuales obtienen todos sus nutrientes y los dueños que las poseen como mascotas no están al tanto de la alimentación adecuada que deben suministrarles y terminan causándoles este tipo de deficiencias. Agregado esto los animales exóticos fuera de su hábitat muchas veces sufren desnutrición a causa de un estrés ambiental en el que no se sienten cómodos y dejan de alimentarse adecuadamente.


Hay que recordar además que esta especie habita en bosques tropicales húmedos por lo que tenerlas en nuestra región en un clima seco empeora su condición principalmente en la piel y caparazón.



ANFIBIOS

Cuadro N°20

EVALUACIÓN DE SALUD DE RANAS *Telmatobius culeus* (Intervención del 10 abril 2015)

Tipo de tenencia: Venta ilegal en centro de abastos						
Fecha de evaluación y toma de muestras: 13 abril 2015						
Identificación de espécimen	# Ficha	Imagen	Hallazgos a la Evaluación Clínica	Interpretación de hemograma	Examen Coproparasitológico	Diagnóstico
Ranas	30		Especímenes en estado de descomposición	No se realizó	Nemátodos	Muerte por inanición. Parasitosis.

En este cuadro se evaluó el estado de salud de 23 ranas que se encontraban muertas al momento de la evaluación, la cual se realizó dos días después que fallecieron, cabe resaltar que no se realizó ningún tipo de conservación de los cuerpos antes de la necropsia. En la evaluación se observó que las ranas se encontraban en el comienzo del proceso de descomposición. En términos generales no se encontraron lesiones externas en la piel de los animales. Con respecto a la evaluación de órganos, se hallaron úlceras en la mucosa del estómago de 3 especímenes. En 16 ranas de las 23 evaluadas se hallaron nematodos de 3mm a 5mm en el intestino de estas.

Estos especímenes se encontraron muertos ya que los mantienen en estado de inanición por un tiempo para tratar de eliminar las heces de sus intestinos.

La rana gigante del lago Titicaca es una especie vulnerable ya que a parte de sus predadores naturales como la gaviota es una especie amenazada por actividades humanas. Se tienen denuncias del tráfico ranas en cantidades elevadas para ser comercializadas en forma de jugo de rana en las diferentes ciudades como Lima y Arequipa.

V. CONCLUSIONES

Del producto de desarrollo del presente trabajo de investigación se llegó a las siguientes conclusiones:

1. El total de animales que se evaluó fue de 52. De este número, 20 fueron aves, 2 mamíferos 7 reptiles y 23 anfibios.
2. Se encontraron 7 especies de aves dentro de las cuales la más frecuente fueron los pihuichos (*Brotogeris sp.*) seguido de diferentes especies de psitácidos.
3. Se encontraron 2 especies de mamíferos dentro de las cuales se hallaron un coatí (*Nasua nasua*) y un zorro costeño (*Pseudalopex sechurae*).
4. Se encontraron 3 especies de reptiles dentro de los cuales las tortugas fueron las más frecuentes.
5. Se encontró una especie de anfibio la cual fue la rana *Telmatobius culeus*.
6. De los 52 animales evaluados, 47 cursaban procesos patológicos y 5 se encontraron en estado saludable.
7. Con respecto al estado de salud de las aves evaluadas se concluye lo siguiente:
 - En los pihuichos las patologías más frecuentemente encontradas fueron deficiencia nutricional y parasitosis.
 - En el único espécimen de loro de cabeza azul se encontró una posible infección bacteriana y proceso inflamatorio crónico.
 - El pingüino se encontró en un estado saludable.
 - El águila mora se encontró con una fractura expuesta en el ala derecha con posible infección bacteriana y proceso inflamatorio crónico.
 - El aguilucho común se encontró con una parasitosis crónica y un sistema inmune bajo.
 - El loro de cabeza roja se encontraba con parasitosis.
 - El loro aurora se encontró con una ligera desnutrición.

8. Con respecto al estado de salud de los mamíferos evaluados se concluye lo siguiente:
 - El coatí y el zorro costeño se encontraron con una ligera desnutrición.
9. Con respecto al estado de salud de los reptiles y anfibios evaluados se concluye lo siguiente:
 - En las tortugas taricaya se encontró desnutrición.
 - En las tortugas de tierra la patología más frecuente fue una ligera desnutrición y deficiencia mineral.
 - La iguana se encontró con una deficiencia nutricional y una ligera deshidratación.
 - Las ranas se hallaron muertas por inanición y la patología mas frecuente fue parasitosis.
10. Respecto al estado de salud de todos los animales se concluye que 32 presentaron deficiencia nutricional, 10 presentaron parasitosis, 1 presentaba un aparente proceso ligero de hipersensibilidad, 3 se encontraron con un aparente proceso infeccioso, 5 se encontraron con un proceso inflamatorio, 1 presentó una fractura expuesta y 5 se encontraron en estado saludable.
11. Con respecto al tipo de tenencia de los animales evaluados se concluye lo siguiente:
 - 30 especímenes se hallaron puestos a la venta ilegal en un centro de abastos.
 - 1 espécimen fue hallado mientras se exhibía ilegalmente en un restaurante.
 - 21 especímenes fueron hallados en fauna silvestre.

VI. RECOMENDACIONES

1. Se sugiere continuar con la investigación, extendiendo el tiempo de estudio.
2. Debido al número y diversidad de animales, se recomienda usar como fuente el presente trabajo para futuras investigaciones.
3. Se recomienda a las autoridades competentes reiterar sobre las Normas Legales al respecto, como una campaña previa de información y notificación a la población.
4. Aplicar medidas más estrictas en el control de la comercialización y tenencia de animales exóticos, sobre todo de las especies protegidas, amenazadas, en peligro o en vías de extinción.
5. Que la atención medica tenga énfasis en determinar las deficiencias nutricionales que pudieran ser las causantes de las patologías encontradas ya que esta fue la patología más frecuente hallada en los especímenes.
6. Los veterinarios que reciban estas especies deben informarse con más detalles sobre el correcto manejo de crianza y alimentación que deben recibir a fin de dar recomendaciones adecuadas a aquellas personas que ejerzan tenencia legal.
7. Los médicos veterinarios deben tomar consciencia que tienen la obligación ética de informar a los propietarios de animales exóticos que acuden a consultas sobre la ilegalidad de su tenencia y establecer las normas para el reporte y denuncia a las entidades responsables.

VII. VII. BIBLIOGRAFIA.

1. Anderson, N. (1991). Husbandry and Clinical Evaluation of Iguana iguana. EN: The Compendium of continuing education.
2. Baldwin, C. J., Peter, A.T., Bosu, W.T.K., and Dubielzig, R.R. (1994). The contraceptive effects of levonorgestrel in the domestic cat. *Laboratory Animal Science* 44:261-269.
3. Cathers, T., Lewbart, G.A., Correa, M., Stevens, J.B. (1997). Serum chemistry and hematology values for anesthetized American bullfrogs (*Rana catesbeiana*), *J Zoo Wild Med* 28:171-174,
4. Celdran, J., Polo, F.J., Peinado, V.I., Viscor, G.; and Palomeque, J. (1994). Haematology of captive herons, egrets, spoonbills, ibis and gallinules. *Comparative Biochemistry and Physiology A* 107(2):337-341.
5. Chrisman, C., Walsh, M., Meeks, J., Zurawka, H., Larock, R.; Herbst, L. y Schumacher, J. (1997). Neurologic examination of sea turtles. EN: *Journal of the American Veterinary Medicine Association*. 221: 8.
6. Clark, J.D., and Olfert, E.D. (1986). Rodents (Rodentia). In M.E. Fowler, ed., *Zoo and Wild Animal Medicine* 2nd Ed. Philadelphia, W.B. Saunders, pp. 728-737.
7. Divers, S. (1999). Clinical evaluation of reptiles. EN: *The veterinary clinics of North America. Exotic animal practice*. 2: 2.

8. Evaluación clínica de reptiles. (2014). Argos Portal Veterinario. España.
Disponible en:
<http://argos.portalveterinaria.com/noticia/1370/Articulos-archivo/Evaluación-clínica-de-reptiles.html>
9. Fowler, M. (Editor). (1986). Zoo and Wild Animal Medicine.2ª Ed. W.B. Saunders Co. United States of America.
10. Fowler, M. y Miller, Eric. (Editores). (1999). Zoo and Wild Animal Medicine. Current therapy 4. W.B. Saunders Co. United States of America.
11. Fowler, M. y Miller, E. (Editores). (2003). Zoo and Wild Animal Medicine.5ª Ed. W.B. Saunders Co. United States of America.
12. Fowler, M. y Cubas, Z. (Editores). (2001). Biology, Medicine, and Surgery of South American Wild Animals. Iowa State University Press. United States of America.
13. Frye, F. (Editor). (1991). Reptile Care: An Atlas of Diseases and treatments. Volume 1. Tfh Publications Co. United States of America.
14. Frye, F. (Editor). (1994). Reptile Clinician's Handbook: A Compact Clinical and Surgical Reference. United States of America.
15. Hawkey, C.M., and Samour, H.J. (1988). The value of clinical hematology in exotic birds. In E.R. Jacobson and G.V. Kollias, Jr. eds., Contemporary

- Issues in Small Animal Practice, Vol. 9. Exotic Animals. New York, Churchill Livingstone, pp. 109-141.
16. Mader, D. (Editor). (1996). Reptile Medicine and Surgery. W.B. Saunders Co. United States of America.
17. Mangrich, R.M.V., Pachaly, J.R., Silva, S.F.C., Dittrich, R.L., Lange, R.R., and Werner, P.R. (1996). Avaliação dos valores de hemograma de cutia (*Dzyprocta azarae*) [Hematological Values for agouchis]. In Anais 15° Congresso Panamericano de Ciências Veterinária. Campo Grande, Pan American Association of Veterinary Sciences, p.162.
18. Mangrich, R.M.V., Pachaly, J.R., Silva, S.F.C., Dittrich, R.L., Lange, R.R., and Werner, P.R. (1996). Avaliação dos valores de hemograma de cotiara (*Myoprocta acouchi*) [Hematological values for acouchis]. In Anais 15° Congresso Panamericano de Ciências Veterinária. Campo Grande, Pan American Association of Veterinary Sciences, p.70.
19. Martínez, A. (1994). Manual Clínico de Reptiles. Grass Iatros Ediciones. España.
20. Millichamp y Jacobson. (1986). Veterinary Ophthalmology: Two Volume Set. Editado por Kirk N. Gelatt, Brian C. Gilger, Thomas J. Kern.
21. Nogueira, T.M.R. (1997). Alguns Parâmetros Fisiológicos e Reprodutivos da Paca (*Agouti paca*, Linnaeus, 1766), em Cativoiro [Some physiological and reproductive parameters for captive pacas]. Master thesis, Universidade Estadual Paulista.

22. Ospina, P. (2005). Valores hematológicos del machín negro (*Cebus apella*) mantenidos en cautiverio en el Patronato del Parque de las Leyendas. Universidad Nacional Mayor de San Marcos. Programa Cybertesis PERÚ. Disponible en:
<http://cybertesis.unmsm.edu.pe/handle/cybertesis/700>
23. Pachaly, J.R. (1992). Utilização da associação cloridrato de cetamina, maleato de acetilpromazina e sulfato de atropina na contenção de *Agouti paca* (Linnaeus, 1766 Rodentia: Mammalia) [Study of the use of ketamine HCL, acetylpromazine maleate and atropine sulfate in the restrain of *Agouti paca*]. Master thesis, Universidade Federal do Parana.
24. Queiroz, P.V.S., Reis, R.K., Goldberg, M., and Souza, M.S.N. (1996). Aspectos hematológicos das cutias (*Dasyprocta primnolopha*) da região do semi-árido nordestino [Some hematological values for *Dasyprocta primnolopha*]. In Anais 15° Congresso Panamericano de Ciências Veterinária. Campo Grande, Pan American Association of Veterinary Sciences, p.67.
25. SENAMHI (2013). Sistema nacional de meteorología e hidrología del Perú.
26. Servicio Nacional de Forestal y Fauna Silvestre Arequipa. (2014). Ministerio de Agricultura. Departamento de Fauna Silvestre. Arequipa.
27. SUR1810. (2013). Animales de la amazonia peruana, en la red del tráfico ilegal. Disponible en:
http://sur1810.com/nota/1092/animales_de_la_amazonia_peruana_en_la_red_del_trafico_ilegal/

28. Villacis, J. (2011). Tráfico de animales. Asociación Proyecto Mono Tocón.

Moyobamba.

Disponible en:

investigacion@proyecto-mono-tocon.org



VIII. ANEXOS

1. LISTA DE DECOMISOS POR SERFOR 2005-2013

Aves decomisadas por el SERFOR 2005-2013.

AVES		
Nombre común	Nombre científico	Cantidad
Pihuicho	<i>Brotogeris versicolurus</i>	143
Perico esmeralda	<i>Forpus coelestis</i>	43
Loro cabeza roja	<i>Aratinga erythrogenys</i>	38
Loro cabeza roja	<i>Aratinga wagleri</i>	36
Loro cabeza negra	<i>Aratinga weddellii</i>	18
Pachaloro	<i>Forpus xanthops</i>	18
Perdiz	<i>Alectoris rufa</i>	12
Aguilucho	<i>Buteo polyosoma</i>	11
Patos colorados	<i>Anas cyanoptera</i>	8
Pihuicho ala azul	<i>Brotogeris cyanopetra</i>	5
Loro aurora	<i>Amazona amazonica</i>	5
Chirricle	<i>Pionites melonocephala</i>	4
Pihuicho frente amarilla	<i>Brotogeris sancthitomae</i>	4
Loro cabeza azul	<i>Pionus menstruus</i>	3
Cernícalo	<i>Falco sparverius</i>	3
Loro aurora	<i>Amazona festiva</i>	3
Halcón	<i>Falco peregrino</i>	2
Lechuza	<i>Athene</i>	2
Flamengo	<i>Phoenicopterus andinos</i>	2
Alcamari	<i>Phalcobaenus megalopterus</i>	2
Guacamayo	<i>Ara severa</i>	1
Huaco	<i>Nictycorax nictycorax</i>	1
Loro mejilla amarilla	<i>Aratinga mitrata</i>	1
Búho	<i>Bubo virgiranianus</i>	1
Pingüino	<i>Spheniscus humboldti</i>	1
Pichico común	<i>Saguinus fuscicollis</i>	1
Guacamayo	<i>Ara ararauna</i>	1
Aurora	<i>Amazona farinosa</i>	1
Patos silvestres	S/I	

(SERFOR, 2014)

Reptiles y anfibios decomisados por el SERFOR 2005-2013

Reptiles y anfibios		
Nombre común	Nombre científico	Cantidad
Rana	<i>Telmatobius sp.</i>	467
Tortuga taricaya	<i>Podocnemis unifilis</i>	51
Iguana	<i>Iguana iguana</i>	45
Tortuga charapa	<i>Podocnemis expansa</i>	42
Tortuga motelo	<i>Geochelone denticulata</i>	37
Boa	<i>Boa constrictor</i>	12
Lagarto		3
Serpiente común	<i>Phylodrias tachymenoides</i>	2
Caimán		1
Culebra	<i>Tachynemis peruviana</i>	1

(SERFOR, 2014).



Mamíferos decomisados por el SERFOR 2005-2013.

MAMIFEROS		
Nombre común	Nombre científico	Cantidad
Mono ardilla	<i>Saimiri sciureus</i>	18
Mono machin	<i>Cebus apella</i>	18
Leon	<i>Panthera leo</i>	7
Vicuña	<i>Vicugna vicugna</i>	5
Mono choro	<i>Lagothrix lagotricha</i>	5
Zorro Andino	<i>Lycalopex culpaeus</i>	4
Oso de anteojos	<i>Tremarctos ornatus</i>	3
Taruca	<i>Hippocamelus antisensis</i>	3
Ardillas	<i>Sciurus stramineus</i>	2
Guanaco	<i>Lama guanicoe</i>	2
Mono titi	<i>Saguinus fuscicollis</i>	2
Tejon	<i>Galictis cuja</i>	2
Musmuqui	<i>Aotus nigriceps</i>	1
Ardilla	<i>Sciurus stramineus</i>	1
Mono aullador rojizo	<i>Alouatta seniculus</i>	1
Zorro costeño	<i>Pseudalopex sechuraea</i>	1
Mono araña	<i>Ateles paniscus</i>	1
Coati	<i>Nasua nasua</i>	1
Quirquincho	<i>Chaetophractus nationi</i>	1
Mono fraile	<i>Saimiri boliviensis</i>	1
Gato pajonal	<i>Oreailurus jacobita</i>	1
Vizcacha	<i>Lagostomus maximus</i>	1

(SERFOR, 2014).

2. FICHA CLÍNICA

Nº _____

Fecha: __/__/__

DATOS DEL ESPECIMEN

Especie: _____

Nombre común: _____

Nombre científico: _____

Sexo: _____

Edad: _____

Color: _____

Temperatura: _____

ANAMNESIS:

LESIONES OBSERVADAS:

DIAGNOSTICO PRESUNTIVO:

3. INFORME DE NECROPSIA

Informe de necropsia

Bachiller: Gabriela Núñez Espinoza

Especie: _____

Nº : _____

Nombre científico: _____

Nombre común: _____

Anamnesis:

Observaciones macroscópicas:

Estado general: _____

Piel y mucosas: _____

Cavidad torácica: _____

Cavidad abdominal: _____

Diagnóstico presuntivo:

4. FOTOGRAFIAS

Imagen N° 1. Fractura expuesta de la especie *Geranoaetus melanoleucus*.



Imagen N° 2. Evaluación clínica de la especie *Nasua nasua*.



Imagen N° 3. Toma de temperatura en la especie *Brotogeris sp.*



Imagen N° 4. Evaluación clínica de la especie *Podocnemis unifilis*.

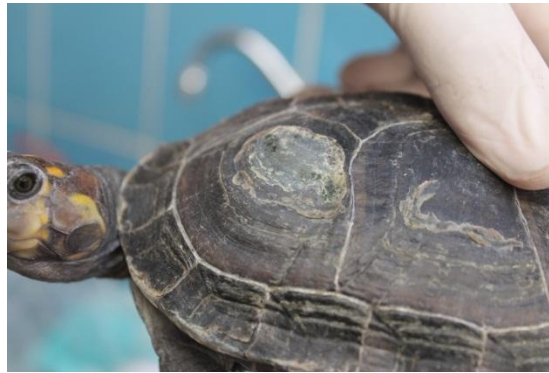

Imagen N° 5. Evaluación clínica de la especie *Geochelone denticulata*.



Imagen N° 6. Toma de muestra por hisopado cloacal de la especie *Buteo polyosoma*.

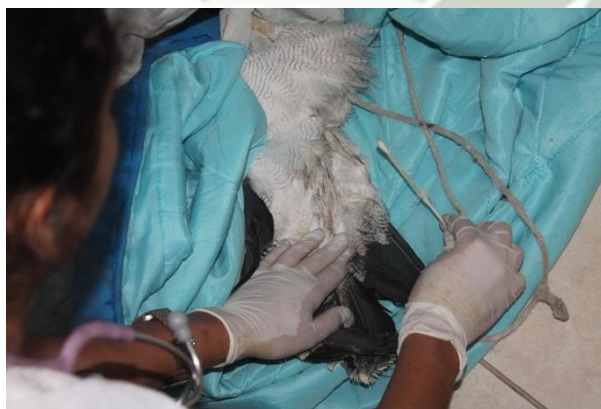

Imagen N° 7. Evaluación clínica de la especie *Iguana iguana*.

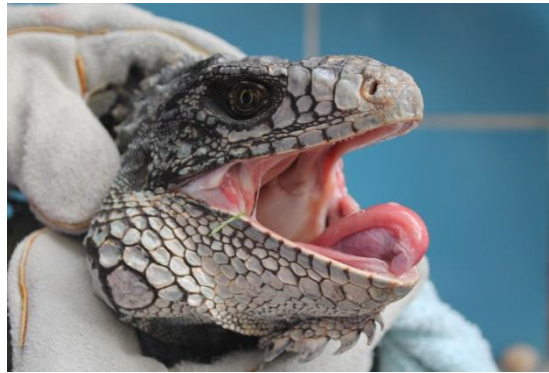

Imagen N° 8. Evaluación clínica de la especie *Pionus menstruus*.



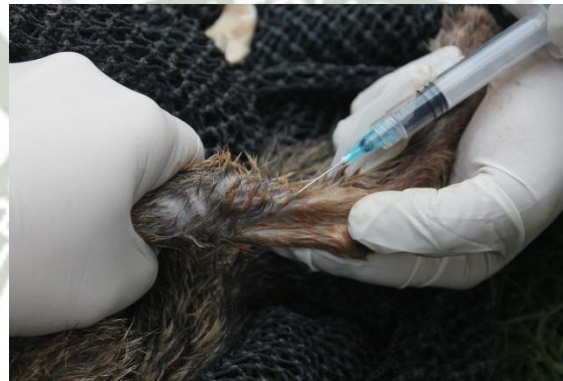Imagen N° 9. Evaluación clínica de la especie *Spheniscus humboldti*.



Imagen N° 10. Necropsia de la especie *Telmatobius culeus*.



Imagen N° 11. Toma de muestra de sangre en la especie *Pseudalopex sechurae*.



5. RESULTADOS DE LABORATORIO.



EXAMENES DE LABORATORIO DE LA ESPECIE *Brotogeris sp.*
Evaluación 11 Noviembre 2014



LABORATORIO DE ANÁLISIS CLÍNICOS VETERINARIOS

REPORTE HEMATOLÓGICO

Muestra: Sangre **Médico solicitante:** Gabriela Núñez
Especie: *Brotogeris cyanoptera*
Rotulado: FICHA Nro 3

HEMOGRAMA

SERIE ROJA	RESULTADO	RANGO	UNIDAD
Hemoglobina		12.2 – 15.9	g/dl
Hematocrito		45 – 55	%
Hematies		2.5 – 4.5	Por ul
VCM		16.0 – 175	fl
HBCM		47.2 – 56.8	pg
CHBCM		29.1 – 31.9	g/dl

SERIE BLANCA	RESULTADO	RANGO EN %
LEUCOCITOS	11 300	6 000 – 17 000
Heterofilos	32%	30 – 75
Linfocitos	61%	20 – 65
Monocitos	1%	0 – 3
Eosinófilos	6%	0 – 1
Basófilos	-	0 – 5

Biólogo Christian Tejeda Cano
biochristejeda@hotmail.com
biochristejeda@gmail.com

Celular: 99832750 RPC
99479718 Movistar



LABORATORIO DE ANÁLISIS CLÍNICOS VETERINARIOS

REPORTE PARASITOLÓGICO

Muestra: Heces **Médico solicitante:** Gabriela Núñez
Especie: *Brotogeris cyanoptera*
Rotulado: FICHA Nro 3

EXAMEN DIRECTO DE HECES

RESULTADO: En la muestra examinada se observa:

- Estructuras parasitarias: No se observa

Biólogo Christian Tejeda Cano
biochristejeda@hotmail.com
biochristejeda@gmail.com

Celular: 99832750 RPC
99479718 Movistar



LABORATORIO DE ANÁLISIS CLÍNICOS VETERINARIOS

REPORTE HEMATOLÓGICO

Muestra: Sangre **Médico solicitante:** Gabriela Núñez
Especie: *Brotogeris cyanoptera*
Rotulado: FICHA Nro 4

HEMOGRAMA

SERIE ROJA	RESULTADO	RANGO	UNIDAD
Hemoglobina		12.2 – 15.9	g/dl
Hematocrito		45 – 55	%
Hematies		2.5 – 4.5	Por ul
VCM		16.0 – 175	fl
HBCM		47.2 – 56.8	pg
CHBCM		29.1 – 31.9	g/dl

SERIE BLANCA	RESULTADO	RANGO EN %
LEUCOCITOS	15 000	6 000 – 17 000
Heterofilos	45%	30 – 75
Linfocitos	52%	20 – 65
Monocitos	3%	0 – 3
Eosinófilos	-	0 – 1
Basófilos	-	0 – 5

Biólogo Christian Tejeda Cano
biochristejeda@hotmail.com
biochristejeda@gmail.com

Celular: 99832750 RPC
99479718 Movistar



LABORATORIO DE ANÁLISIS CLÍNICOS VETERINARIOS

REPORTE PARASITOLÓGICO

Muestra: Heces **Médico solicitante:** Gabriela Núñez
Especie: *Brotogeris cyanoptera*
Rotulado: FICHA Nro 4

EXAMEN DIRECTO DE HECES

RESULTADO: En la muestra examinada se observa:

- Estructuras parasitarias: No se observa

Biólogo Christian Tejeda Cano
biochristejeda@hotmail.com
biochristejeda@gmail.com

Celular: 99832750 RPC
99479718 Movistar

EXAMENES DE LABORATORIO DE LA ESPECIE *Brotogeris sp.*
Evaluación 11 Noviembre 2014



LABORATORIO DE ANÁLISIS CLÍNICOS VETERINARIOS

REPORTE HEMATOLÓGICO

Muestra: Sangre **Médico solicitante:** Gabriela Núñez
Especie: *Brotogeris cyanoptera*
Rotulado: FICHA Nro 5

HEMOGRAMA

SERIE ROJA	RESULTADO	RANGO	UNIDAD
Hemoglobina		12.2 – 15.9	g/dl
Hematocrito		45 – 55	%
Hemafes		2.5 – 4.5	Por ul
VCM		16.0 – 17.5	fl
HBCM		47.2 – 56.8	pg
CHBCM		29.1 – 31.9	g/dl

SERIE BLANCA	RESULTADO	RANGO EN %
LEUCOCITOS	19 500	6 000 – 17 000
Heterofilos	73%	30 - 75
Linfocitos	24%	20 – 65
Monocitos	2%	0 – 3
Eosinófilos	1%	0 – 1
Basófilos	-	0 – 5

Biólogo: Christian Tejeda Cano
biocrisitejeda@hotmail.com
biocrisitejeda@gmail.com

Celular: 95632750 RPC
95947375 Movistar



LABORATORIO DE ANÁLISIS CLÍNICOS VETERINARIOS

REPORTE PARASITOLÓGICO

Muestra: Heces **Médico solicitante:** Gabriela Núñez
Especie: *Brotogeris cyanoptera*
Rotulado: FICHA Nro 5

EXAMEN DIRECTO DE HECES

RESULTADO: En la muestra examinada se observa:

- Estructuras parasitarias: No se observa

Biólogo: Christian Tejeda Cano

Celular: 95632750 RPC
95947375 Movistar

biocrisitejeda@hotmail.com
biocrisitejeda@gmail.com

EXAMENES DE LABORATORIO DE LA ESPECIE *Brotogeris sp.*
Evaluación 27 Noviembre 2014



LABORATORIO DE ANÁLISIS CLÍNICOS VETERINARIOS

REPORTE HEMATOLÓGICO

Muestra: Sangre **Médico solicitante:** Gabriela Núñez
Especie: *Brotogeris cyanoptera*
Rotulado: FICHA Nro 12

HEMOGRAMA

SERIE ROJA	RESULTADO	RANGO	UNIDAD
Hemoglobina		12.2 – 15.9	g/dl
Hematocrito		45 – 55	%
Hemates		2.5 – 4.5	Por ul
VCM		16.0 – 175	fl
HBCM		47.2 – 56.8	pg
CHBCM		29.1 – 31.9	g/dl

SERIE BLANCA	RESULTADO	RANGO EN %
LEUCOCITOS	12 400	6 000 – 17 000
Heterofilos	66%	30 - 75
Linfocitos	27%	20 – 65
Monocitos	7%	0 – 3
Eosinófilos	-	0 – 1
Basófilos	-	0 – 5

Biólogo Christian Tejada Cano

Celular: 99832790 RPC
99947375 Movistar

biochristejada@hotmail.com
biochristejada@gmail.com

Celular: 99832790 RPC
99947375 Movistar

biochristejada@hotmail.com
biochristejada@gmail.com



LABORATORIO DE ANÁLISIS CLÍNICOS VETERINARIOS

REPORTE HEMATOLÓGICO

Muestra: Sangre **Médico solicitante:** Gabriela Núñez
Especie: *Brotogeris cyanoptera*
Rotulado: FICHA Nro 13

HEMOGRAMA

SERIE ROJA	RESULTADO	RANGO	UNIDAD
Hemoglobina		12.2 – 15.9	g/dl
Hematocrito		45 – 55	%
Hemates		2.5 – 4.5	Por ul
VCM		16.0 – 175	fl
HBCM		47.2 – 56.8	pg
CHBCM		29.1 – 31.9	g/dl

SERIE BLANCA	RESULTADO	RANGO EN %
LEUCOCITOS	22 400	6 000 – 17 000
Heterofilos	83%	30 - 75
Linfocitos	15%	20 – 65
Monocitos	2%	0 – 3
Eosinófilos	-	0 – 1
Basófilos	-	0 – 5

Biólogo Christian Tejada Cano

Celular: 99832790 RPC
99947375 Movistar

biochristejada@hotmail.com
biochristejada@gmail.com

Celular: 99832790 RPC
99947375 Movistar

biochristejada@hotmail.com
biochristejada@gmail.com



LABORATORIO DE ANÁLISIS CLÍNICOS VETERINARIOS

REPORTE PARASITOLÓGICO

Muestra: Sangre **Médico solicitante:** Gabriela Núñez
Especie: *Brotogeris cyanoptera*
Rotulado: FICHA Nro 12

EXAMEN DIRECTO DE HECES

RESULTADO: En la muestra examinada se observa:

- Estructuras parasitarias: No se observan

Biólogo Christian Tejada Cano



LABORATORIO DE ANÁLISIS CLÍNICOS VETERINARIOS

REPORTE PARASITOLÓGICO

Muestra: Sangre **Médico solicitante:** Gabriela Núñez
Especie: *Brotogeris cyanoptera*
Rotulado: FICHA Nro 13

EXAMEN DIRECTO DE HECES

RESULTADO: En la muestra examinada se observa:

- Estructuras parasitarias: No se observan

Biólogo Christian Tejada Cano

EXAMENES DE LABORATORIO DE LA ESPECIE *Brotogeris sp.*
Evaluación 27 Noviembre 2014



LABORATORIO DE ANÁLISIS CLÍNICOS VETERINARIOS

REPORTE HEMATOLÓGICO

Muestra: Sangre **Médico solicitante:** Gabriela Núñez
Especie: Brotogeris cyanoptera
Rotulado: FICHA Nro 14

HEMOGRAMA

SERIE ROJA	RESULTADO	RANGO	UNIDAD
Hemoglobina		12.2 – 15.9	g/dl
Hematocrito		45 – 55	%
Hemates		2.5 – 4.5	Por ul
VCM		16.0 – 175	fl
HBCM		47.2 – 56.8	pg
CHBCM		29.1 – 31.9	g/dl

SERIE BLANCA	RESULTADO	RANGO EN %
LEUCOCITOS	6 700	6 000 – 17 000
Heterofilos	32%	30 – 75
Linfocitos	60%	20 – 65
Monocitos	8%	0 – 3
Eosinófilos	-	0 – 1
Basófilos	-	0 – 5

Biólogo: Christian Tejada Cano

Celular: 99832750 RPC
99473715 Monitor

biochrtejada@hotmail.com
biochrtejada@gmail.com



LABORATORIO DE ANÁLISIS CLÍNICOS VETERINARIOS

REPORTE PARASITOLÓGICO

Muestra: Sangre **Médico solicitante:** Gabriela Núñez
Especie: Brotogeris cyanoptera
Rotulado: FICHA Nro 14

EXAMEN DIRECTO DE HECES

RESULTADO: En la muestra examinada se observa:

- Estructuras parasitarias: No se observan

Biólogo: Christian Tejada Cano

biochrtejada@hotmail.com
biochrtejada@gmail.com



LABORATORIO DE ANÁLISIS CLÍNICOS VETERINARIOS

REPORTE HEMATOLÓGICO

Muestra: Sangre **Médico solicitante:** Gabriela Núñez
Especie: Brotogeris cyanoptera
Rotulado: FICHA Nro 15

HEMOGRAMA

SERIE ROJA	RESULTADO	RANGO	UNIDAD
Hemoglobina		12.2 – 15.9	g/dl
Hematocrito		45 – 55	%
Hemates		2.5 – 4.5	Por ul
VCM		16.0 – 175	fl
HBCM		47.2 – 56.8	pg
CHBCM		29.1 – 31.9	g/dl

SERIE BLANCA	RESULTADO	RANGO EN %
LEUCOCITOS	18 600	6 000 – 17 000
Heterofilos	67%	30 – 75
Linfocitos	24%	20 – 65
Monocitos	9%	0 – 3
Eosinófilos	-	0 – 1
Basófilos	-	0 – 5

Biólogo: Christian Tejada Cano

Celular: 99832750 RPC
99473715 Monitor

biochrtejada@hotmail.com
biochrtejada@gmail.com



LABORATORIO DE ANÁLISIS CLÍNICOS VETERINARIOS

REPORTE PARASITOLÓGICO

Muestra: Sangre **Médico solicitante:** Gabriela Núñez
Especie: Brotogeris cyanoptera
Rotulado: FICHA Nro 15

EXAMEN DIRECTO DE HECES

RESULTADO: En la muestra examinada se observa:

- Estructuras parasitarias: No se observan

Biólogo: Christian Tejada Cano

biochrtejada@hotmail.com
biochrtejada@gmail.com

EXAMENES DE LABORATORIO DE LA ESPECIE *Brotogeris* sp.
Evaluación 09 Enero 2015



LABORATORIO DE ANÁLISIS CLÍNICOS VETERINARIOS

REPORTE HEMATOLÓGICO

Muestra: Sangre **Médico solicitante:** Gabriela Núñez
Especie: Loro *Brotogeris* sp.
Rotulado: FICHA Nro 18

HEMOGRAMA

SERIE ROJA	RESULTADO	RANGO	UNIDAD
Hemoglobina		12.2 – 15.9	g/dl
Hematocrito		45 – 55	%
Hemates		2.5 – 4.5	Por ul
VCM		16.0 – 175	fl
HBCM		47.2 – 56.8	pg
CHBCM		29.1 – 31.9	g/dl

SERIE BLANCA	RESULTADO	RANGO EN %
LEUCOCITOS	14 200	6 000 – 17 000
Heterofilos	76%	30 – 75
Linfocitos	19%	20 – 65
Monocitos	2%	0 – 3
Eosinófilos	3%	0 – 1
Basófilos	-	0 – 5

Biólogo: Christian Tejada Cano

Celular: 99832750 RPC
99947375 Movistar

biochristejada@hotmail.com
biochristejada@gmail.com



LABORATORIO DE ANÁLISIS CLÍNICOS VETERINARIOS

REPORTE HEMATOLÓGICO

Muestra: Sangre **Médico solicitante:** Gabriela Núñez
Especie: Loro *Brotogeris* sp.
Rotulado: FICHA Nro 19

HEMOGRAMA

SERIE ROJA	RESULTADO	RANGO	UNIDAD
Hemoglobina		12.2 – 15.9	g/dl
Hematocrito		45 – 55	%
Hemates		2.5 – 4.5	Por ul
VCM		16.0 – 175	fl
HBCM		47.2 – 56.8	pg
CHBCM		29.1 – 31.9	g/dl

SERIE BLANCA	RESULTADO	RANGO EN %
LEUCOCITOS	8 500	6 000 – 17 000
Heterofilos	77%	30 – 75
Linfocitos	15%	20 – 65
Monocitos	8%	0 – 3
Eosinófilos	-	0 – 1
Basófilos	-	0 – 5

Biólogo: Christian Tejada Cano

Celular: 99832750 RPC
99947375 Movistar

biochristejada@hotmail.com
biochristejada@gmail.com



LABORATORIO DE ANÁLISIS CLÍNICOS VETERINARIOS

REPORTE HEMATOLÓGICO

Muestra: Sangre **Médico solicitante:** Gabriela Núñez
Especie: Loro *Brotogeris* sp.
Rotulado: FICHA Nro 20

HEMOGRAMA

SERIE ROJA	RESULTADO	RANGO	UNIDAD
Hemoglobina		12.2 – 15.9	g/dl
Hematocrito		45 – 55	%
Hemates		2.5 – 4.5	Por ul
VCM		16.0 – 175	fl
HBCM		47.2 – 56.8	pg
CHBCM		29.1 – 31.9	g/dl

SERIE BLANCA	RESULTADO	RANGO EN %
LEUCOCITOS	14 800	6 000 – 17 000
Heterofilos	75%	30 – 75
Linfocitos	19%	20 – 65
Monocitos	6%	0 – 3
Eosinófilos	-	0 – 1
Basófilos	-	0 – 5

Biólogo: Christian Tejada Cano

Celular: 99832750 RPC
99947375 Movistar

biochristejada@hotmail.com
biochristejada@gmail.com



LABORATORIO DE ANÁLISIS CLÍNICOS VETERINARIOS

REPORTE HEMATOLÓGICO

Muestra: Sangre **Médico solicitante:** Gabriela Núñez
Especie: Loro *Brotogeris* sp.
Rotulado: FICHA Nro 21

HEMOGRAMA

SERIE ROJA	RESULTADO	RANGO	UNIDAD
Hemoglobina		12.2 – 15.9	g/dl
Hematocrito		45 – 55	%
Hemates		2.5 – 4.5	Por ul
VCM		16.0 – 175	fl
HBCM		47.2 – 56.8	pg
CHBCM		29.1 – 31.9	g/dl

SERIE BLANCA	RESULTADO	RANGO EN %
LEUCOCITOS	13 600	6 000 – 17 000
Heterofilos	66%	30 – 75
Linfocitos	26%	20 – 65
Monocitos	5%	0 – 3
Eosinófilos	3%	0 – 1
Basófilos	-	0 – 5

Biólogo: Christian Tejada Cano

Celular: 99832750 RPC
99947375 Movistar

biochristejada@hotmail.com
biochristejada@gmail.com

EXAMENES DE LABORATORIO DE LA ESPECIE *Brotogeris sp.*
Evaluación 09 Enero 2015



LABORATORIO DE ANÁLISIS CLÍNICOS VETERINARIOS


REPORTE HEMATOLÓGICO

Muestra: Sangre **Médico solicitante:** Gabriela Nuñez
Especie: Loro *Brotogeris sp.*
Rotulado: FICHA Nro 22

HEMOGRAMA

SERIE ROJA	RESULTADO	RANGO	UNIDAD
Hemoglobina		12.2 – 15.9	g/dl
Hematocrito		45 – 55	%
Hemates		2.5 – 4.5	Por ul
VCM		16.0 – 175	fl
HBCM		47.2 – 56.8	pg
CHBCM		29.1 – 31.9	g/dl

SERIE BLANCA	RESULTADO	RANGO EN %
LEUCOCITOS	10 900	6 000 – 17 000
Heterófilos	42%	30 - 75
Linfocitos	58%	20 – 65
Monocitos	-	0 – 3
Eosinófilos	-	0 – 1
Basófilos	-	0 – 5


Biólogo: Christian Tejada Cano

Celular: 99832750 RPC
99947375 Movistar

biochristejada@hotmail.com
biochristejada@gmail.com



LABORATORIO DE ANÁLISIS CLÍNICOS VETERINARIOS

REPORTE PARASITOLÓGICO

Muestra: Heces **Médico solicitante:** Gabriela Nuñez
Especie: Loro *Brotogeris sp.*
Rotulado: FICHA Nro 18, 19, 20, 21, 22

EXAMEN DIRECTO DE HECES

RESULTADO: En la muestra examinada se observa:

- Estructuras parasitarias: Quistes de *Giardia sp.*


Biólogo: Christian Tejada Cano

Celular: 99832750 RPC
99947375 Movistar

biochristejada@hotmail.com
biochristejada@gmail.com

EXAMENES DE LABORATORIO DE LA ESPECIE *Brotogeris* sp.
Evaluación 09 Enero 2015



LABORATORIO DE ANÁLISIS CLÍNICOS VETERINARIOS

REPORTE HEMATOLÓGICO

Muestra: Sangre **Médico solicitante:** Gabriela Núñez
Especie: Loro *Brotogeris* sp.
Rotulado: FICHA Nro 23

HEMOGRAMA

SERIE ROJA	RESULTADO	RANGO	UNIDAD
Hemoglobina		12.2 – 15.9	g/dl
Hematocrito		45 – 55	%
Hemates		2.5 – 4.5	Por ul
VCM		16.0 – 175	fl
HBCM		47.2 – 56.8	pg
CHBCM		29.1 – 31.9	g/dl

SERIE BLANCA	RESULTADO	RANGO EN %
LEUCOCITOS	17 100	6 000 – 17 000
Heterofilos	39%	30 – 75
Linfocitos	57%	20 – 65
Monocitos	3%	0 – 3
Eosinófilos	1%	0 – 1
Basófilos	-	0 – 5

Biólogo Christian Tejeda Cano
biocrisitejeda@hotmail.com
biocrisitejeda@gmail.com

Calles: 95882750 RPC
95947375 Movistar



LABORATORIO DE ANÁLISIS CLÍNICOS VETERINARIOS

REPORTE HEMATOLÓGICO

Muestra: Sangre **Médico solicitante:** Gabriela Núñez
Especie: Loro *Brotogeris* sp.
Rotulado: FICHA Nro 24

HEMOGRAMA

SERIE ROJA	RESULTADO	RANGO	UNIDAD
Hemoglobina		12.2 – 15.9	g/dl
Hematocrito		45 – 55	%
Hemates		2.5 – 4.5	Por ul
VCM		16.0 – 175	fl
HBCM		47.2 – 56.8	pg
CHBCM		29.1 – 31.9	g/dl

SERIE BLANCA	RESULTADO	RANGO EN %
LEUCOCITOS	18 000	6 000 – 17 000
Heterofilos	77%	30 – 75
Linfocitos	22%	20 – 65
Monocitos	1%	0 – 3
Eosinófilos	-	0 – 1
Basófilos	-	0 – 5

Biólogo Christian Tejeda Cano
biocrisitejeda@hotmail.com
biocrisitejeda@gmail.com

Calles: 95882750 RPC
95947375 Movistar



LABORATORIO DE ANÁLISIS CLÍNICOS VETERINARIOS

REPORTE PARASITOLÓGICO

Muestra: Heces **Médico solicitante:** Gabriela Núñez
Especie: Loro *Brotogeris* sp.
Rotulado: FICHA Nro 23,24

EXAMEN DIRECTO DE HECES

RESULTADO: En la muestra examinada se observa:

- Estructuras parasitarias: Quistes de *Giardia* sp.
Oocistos de *Eimeria* sp.

Biólogo Christian Tejeda Cano
biocrisitejeda@hotmail.com
biocrisitejeda@gmail.com

Calles: 95882750 RPC
95947375 Movistar

biocrisitejeda@hotmail.com
biocrisitejeda@gmail.com

EXAMENES DE LABORATORIO DE LA ESPECIE *Geranoaetus melanoleucus*.
Evaluación 28 Octubre 2014



LABORATORIO DE ANÁLISIS CLINICOS VETERINARIOS

REPORTE HEMATOLÓGICO

Muestra: Sangre **Médico solicitante:** Gabriela
Especie: Geranoaetus melanoleucus
Rotulado: "águila"

HEMOGRAMA

SERIE ROJA	RESULTADO	RANGO	UNIDAD
Hemoglobina	11.4	12.3 - 15.7	g/dl
Hematocrito	34	31.5 - 43.8	%
Hematies	2 100 000	1 552 300 - 2 578 600	Por ul
VCM	16.19	165.7 -209.5	fl
HBCM	54.28		pg
CHBCM	33.53	29.80 - 46.20	g/dl

SERIE BLANCA	RESULTADO	RANGO EN %
LEUCOCITOS	7 600	1 760 - 8 750
Heterofilos	82%	53. - 65%
Linfocitos	18%	24 - 36%
Monocitos	-	3.5% - 11%
Eosinófilos	-	1 - 3%
Basófilos	-	0 - 2%

Biólogo: Christian Tejeda Cano
biochristejeda@hotmail.com
biochristejeda@gmail.com

Celular: 95832750 RPC
95947375 Movistar



LABORATORIO DE ANÁLISIS CLINICOS VETERINARIOS

REPORTE PARASITOLÓGICO

Muestra: Heces **Médico solicitante:** Gabriela Núñez
Especie: Geranoaetus melanoleucus
Rotulado: "Aguila"

EXAMEN DIRECTO DE HECES

RESULTADO: En la muestra examinada se observa:

- Estructuras parasitarias: Quistes de Giardia sp.
Huevos de Ascaris sp.

Biólogo: Christian Tejeda Cano

Celular: 95832750 RPC
95947375 Movistar

biochristejeda@hotmail.com
biochristejeda@gmail.com

EXAMENES DE LABORATORIO DE LA ESPECIE *Buteo polyosoma*.
Evaluación 15 Noviembre 2014



LABORATORIO DE ANÁLISIS CLÍNICOS VETERINARIOS


REPORTE HEMATOLÓGICO

Muestra: Sangre **Médico solicitante:** Gabriela Núñez
Especie: Buteo polyosoma "águila"
Rotulado:

HEMOGRAMA

SERIE ROJA	RESULTADO	RANGO	UNIDAD
Hemoglobina	12.4		g/dl
Hematocrito	37		%
Hematies	7 200 000		Por ul
VCM			f
HBCM			pg
CHBCM			g/dl

SERIE BLANCA	RESULTADO	RANGO EN %
LEUCOCITOS	12 500	
Heterofilos	80%	
Linfocitos	3%	
Monocitos	12%	
Eosinófilos	4%	
Basófilos	-	


Biólogo Christian Tejeda Cano

Celular: 998832790 RPC
998473718 Movistar

biochristejeda@hotmail.com
biochristejeda@gmail.com



LABORATORIO DE ANÁLISIS CLÍNICOS VETERINARIOS

REPORTE PARASITOLÓGICO

Muestra: Heces **Médico solicitante:** Gabriela Núñez
Especie: Buteo polyosoma
Rotulado: "Águila hisopado cloacal"

EXAMEN DIRECTO DE HECES

RESULTADO: En la muestra examinada se observa:

- Estructuras parasitarias: Huevos de Ascaris sp.
Quistes de Giardia sp.


Biólogo Christian Tejeda Cano

Celular: 998832790 RPC
998473718 Movistar

biochristejeda@hotmail.com
biochristejeda@gmail.com

EXAMENES DE LABORATORIO DE LA ESPECIE *Aratinga erythrogenis*.
Evaluación 27 Noviembre 2014



LABORATORIO DE ANÁLISIS CLINICOS VETERINARIOS

REPORTE HEMATOLÓGICO

Muestra: Sangre **Médico solicitante:** Gabriela Núñez
Especie: Loro Aratinga sp.
Rotulado: Aratinga sp

HEMOGRAMA

SERIE BLANCA	RESULTADO	RANGO EN %
LEUCOCITOS	18 000	8 000 – 15 000
Heterófilos	74%	39 – 72
Linfocitos	22%	20 – 61
Monocitos	-	0 – 2
Eosinófilos	4%	0 – 1
Basófilos	-	0 -1

Biólogo Christian Tejada Cano
biochristejadoc@hotmmail.com
biochristejadoc@gmail.com

Celular: 95882750 RPC
95947375 Movistar



LABORATORIO DE ANÁLISIS CLINICOS VETERINARIOS

REPORTE PARASITOLÓGICO

Muestra: Heces **Médico solicitante:** Gabriela Núñez
Especie: *Aratinga Erythrogenuz*
Rotulado: "Aratinga hisopado cloacal"

EXAMEN DIRECTO DE HECES

RESULTADO: En la muestra examinada se observa:

- Estructuras parasitarias: No se observan

Biólogo Christian Tejada Cano
biochristejadoc@hotmmail.com
biochristejadoc@gmail.com

Celular: 95882750 RPC
95947375 Movistar

EXAMENES DE LABORATORIO DE LA ESPECIE *Amazona farinosa*.
Evaluación 09 Enero 2015



LABORATORIO DE ANÁLISIS CLÍNICOS VETERINARIOS

REPORTE PARASITOLÓGICO

Muestra: Heces **Médico solicitante:** Gabriela Núñez
Especie: *Amazona farinosa*
Rotulado: "Loro aurora" hisopado
cloacal

EXAMEN DIRECTO DE HECES

RESULTADO: En la muestra examinada se observa:

- **Estructuras parasitarias:** No se observan



Biólogo: Christian Tejada Cano

 Celular: 958823250 RPC
999479718 Movistar

biocristitejada@hotmail.com
biocristitejada@gmail.com

EXAMENES DE LABORATORIO DE LA ESPECIE *Pionus menstruus*.
Evaluación 16 Enero 2015



LABORATORIO DE ANÁLISIS CLÍNICOS VETERINARIOS

REPORTE HEMATOLÓGICO

Muestra: Sangre **Médico solicitante:** Gabriela Núñez Espinoza
Especie: pionus menstruus
Rotulado: "Loro cabeza azul" grupo 5

HEMOGRAMA

SERIE ROJA	RESULTADO	RANGO	UNIDAD
Hemoglobina		11 - 16	g/dl
Hematocrito		35 - 54	%
Hemates		2 400 000- 4 000 000	Por ul
VCM		85 - 210	fl
HBCM		26 - 54	pg
CHBCM		24 - 31	g/dl

SERIE BLANCA	RESULTADO	RANGO EN %
LEUCOCITOS	18 200	4 000 - 11 500
Heterofilos	82%	50 - 75
Linfocitos	10%	25 - 45
Monocitos	8%	0 - 2
Eosinófilos	-	0 - 2
Basófilos	-	0 - 1

Biólogo: Christian Tejeda Cano

Celular: 998832750 RPC
999473718 Movistar

biochristejada@hotmail.com
biochristejada@gmail.com



LABORATORIO DE ANÁLISIS CLÍNICOS VETERINARIOS

REPORTE PARASITOLÓGICO

Muestra: Heces **Médico solicitante:** Gabriela
Especie: pionus menstruus "Loro
Rotulado: cabeza azul" Heces grupo 5

EXAMEN DIRECTO DE HECES

RESULTADO: En la muestra examinada se observa:

- Estructuras parasitarias: No se observa

Biólogo: Christian Tejeda Cano

Celular: 998832750 RPC
999473718 Movistar

biochristejada@hotmail.com
biochristejada@gmail.com

EXAMENES DE LABORATORIO DE LA ESPECIE *Spheniscus humboldti*.
Evaluación 25 Febrero 2015



LABORATORIO DE ANÁLISIS CLINICOS VETERINARIOS

REPORTE PARASITOLÓGICO

Muestra: Sangre **Médico solicitante:** Gabriela Núñez Espinoza
Especie: *Spheniscus humboldti*
Rotulado: "Pinguino" grupo 4


EXAMEN DIRECTO DE HECES

RESULTADO: En la muestra examinada se observa:

- **Estructuras parasitarias:** No se observan



Biólogo: Christian Tejada Cano

 Cebion 95632750 RPC
95947275 Monitor

biocrisitejada@hotmail.com
biocrisitejada@gmail.com

EXAMENES DE LABORATORIO DE LA ESPECIE *Nasua nasua*.
Evaluación 03 Noviembre 2014



LABORATORIO DE ANÁLISIS CLÍNICOS VETERINARIOS

REPORTE HEMATOLÓGICO

Muestra: Sangre **Médico solicitante:** Gabriela Núñez
Especie: *Nasua nasua*
Rotulado: "Coati"

HEMOGRAMA

SERIE ROJA	RESULTADO	RANGO	UNIDAD
Hemoglobina	11.0	9.9 – 11.7	g/dl
Hematocrito	33	31.6 – 37.1	%
Hemafes	6 200 000	5 460 000 – 12 500 000	Por ul
VCM	53.22	52.9 – 59	fl
HBCM	17.74		pg
CHBCM	33.33	30.6 – 32.2	g/dl

SERIE BLANCA	RESULTADO	RANGO
LEUCOCITOS	20 400	9 300 – 21 100
Neutrófilos	72% (14 688)	6 700 – 18 300
Linfocitos	18% (3872)	0 – 800
Monocitos	5% (1020)	0 – 700
Eosinófilos	5% (1 020)	500 – 2 000
Basófilos	-	0 - 400

Biólogo Christian Tejada Cano

biochristejada@hotmail.com
biochristejada@gmail.com

Celular: 99832750 RPC
99472718 Movistar



LABORATORIO DE ANÁLISIS CLÍNICOS VETERINARIOS

REPORTE PARASITOLÓGICO

Muestra: Heces **Médico solicitante:** Gabriela Núñez
Especie: *Nasua nasua*
Rotulado: "Coati hisopado cloacal 3"

EXAMEN DIRECTO DE HECES

RESULTADO: En la muestra examinada se observa:

- Estructuras parasitarias: No se observan

Biólogo Christian Tejada Cano

biochristejada@hotmail.com
biochristejada@gmail.com

Celular: 99832750 RPC
99472718 Movistar

EXAMENES DE LABORATORIO DE LA ESPECIE *Pseudalopex sechurae*.
Evaluación 27 Abril 2015



LABORATORIO DE ANÁLISIS CLÍNICOS VETERINARIOS

REPORTE HEMATOLÓGICO

Muestra: Sangre **Médico solicitante:** Gabriela Núñez
Especie: *Pseudalopex sechurae*
Rotulado: Zorro costero

HEMOGRAMA

SERIE ROJA	RESULTADO	RANGO	UNIDAD
Hemoglobina	15.4		g/dl
Hematocrito	46		%
Hemates	8 300 000		Por ul
VCM	18.51		fl
HBCM	55.42		pg
CHBCM	33.48		g/dl

SERIE BLANCA	RESULTADO	RANGO EN %
LEUCOCITOS	28 100	
Neutrófilos	88%	
Linfocitos	12%	
Monocitos	-	
Eosinófilos	-	
Basófilos	-	


Biólogo Christian Tejada Cano

Celular: 99832790 RPC
99473715 Movistar

biochrtejada@hotmail.com
biochrtejada@gmail.com



LABORATORIO DE ANÁLISIS CLÍNICOS VETERINARIOS

REPORTE PARASITOLÓGICO

Muestra: Heces **Médico solicitante:** Gabriela Núñez
Especie: *Pseudalopex sechurae*
Rotulado: Zorro costero

EXAMEN DIRECTO DE HECES

RESULTADO: En la muestra examinada se observa:

- Estructuras parasitarias: No se observan


Biólogo Christian Tejada Cano

Celular: 99832790 RPC
99473715 Movistar

biochrtejada@hotmail.com
biochrtejada@gmail.com

EXAMENES DE LABORATORIO DE LA ESPECIE *Podocnemis unifilis*.
Evaluación 12 Noviembre 2014



LABORATORIO DE ANÁLISIS CLÍNICOS VETERINARIOS

REPORTE HEMATOLÓGICO

Muestra: Sangre
Especie: Tortuga
Podocnemis unifilis

Médico solicitante: Gabriela Núñez

Rotulado: FICHA Nro 6

HEMOGRAMA

SERIE ROJA	RESULTADO	RANGO	UNIDAD
Hemoglobina			g/dl
Hematocrito			%
Hemáticos			Por ul
VCM			fl
HBCM			pg
CHBCM			g/dl

SERIE BLANCA	RESULTADO	RANGO EN %
LEUCOCITOS	14 400	3 330 – 9 879
Heterófilos	50%	8 – 32
Linfocitos	42%	64 – 89
Monocitos	8%	1 – 6
Eosinófilos	-	0 – 4
Basófilos	-	0 – 3

Biólogo: Christian Tejeda Cano

Celular: 958832750 RPC
959473715 Movistar

biocristitejeda@hotmail.com
biocristitejeda@gmail.com



LABORATORIO DE ANÁLISIS CLÍNICOS VETERINARIOS

REPORTE HEMATOLÓGICO

Muestra: Sangre
Especie: Tortuga
Podocnemis unifilis

Médico solicitante: Gabriela Núñez

Rotulado: FICHA Nro 8

HEMOGRAMA

SERIE ROJA	RESULTADO	RANGO	UNIDAD
Hemoglobina			g/dl
Hematocrito			%
Hemáticos			Por ul
VCM			fl
HBCM			pg
CHBCM			g/dl

SERIE BLANCA	RESULTADO	RANGO EN %
LEUCOCITOS	8 300	3 330 – 9 879
Heterófilos	45%	8 – 32
Linfocitos	39%	64 – 89
Monocitos	8%	1 – 6
Eosinófilos	8%	0 – 4
Basófilos	-	0 – 3

Biólogo: Christian Tejeda Cano

Celular: 958832750 RPC
959473715 Movistar

biocristitejeda@hotmail.com
biocristitejeda@gmail.com



LABORATORIO DE ANÁLISIS CLÍNICOS VETERINARIOS

REPORTE HEMATOLÓGICO

Muestra: Sangre
Especie: Tortuga
Podocnemis unifilis

Médico solicitante: Gabriela Núñez

Rotulado: FICHA Nro 7

HEMOGRAMA

SERIE ROJA	RESULTADO	RANGO	UNIDAD
Hemoglobina			g/dl
Hematocrito			%
Hemáticos			Por ul
VCM			fl
HBCM			pg
CHBCM			g/dl

SERIE BLANCA	RESULTADO	RANGO EN %
LEUCOCITOS	11 200	3 330 – 9 879
Heterófilos	20%	8 – 32
Linfocitos	71%	64 – 89
Monocitos	9%	1 – 6
Eosinófilos	-	0 – 4
Basófilos	-	0 – 3

Biólogo: Christian Tejeda Cano

Celular: 958832750 RPC
959473715 Movistar

biocristitejeda@hotmail.com
biocristitejeda@gmail.com



LABORATORIO DE ANÁLISIS CLÍNICOS VETERINARIOS

REPORTE PARASITOLÓGICO

Muestra: Heces
Especie: *Podocnemis unifilis*

Médico solicitante: Gabriela

Rotulado: FICHA Nro 6,7,8

EXAMEN DIRECTO DE HECES

RESULTADO: En la muestra examinada se observa:

• Estructuras parasitarias: No se observa

Biólogo: Christian Tejeda Cano

Celular: 958832750 RPC
959473715 Movistar

biocristitejeda@hotmail.com
biocristitejeda@gmail.com

EXAMENES DE LABORATORIO DE LA ESPECIE *Geochelone denticulata*.
Evaluación 15 Noviembre 2014



LABORATORIO DE ANÁLISIS CLÍNICOS VETERINARIOS

REPORTE HEMATOLÓGICO

Muestra: Sangre **Médico solicitante:** Gabriela Núñez
Especie: Tortuga *Geochelone denticulata*
Rotulado: FICHA Nro 9

HEMOGRAMA

SERIE ROJA	RESULTADO	RANGO	UNIDAD
Hemoglobina	6.6	3.2 – 8	g/dl
Hematocrito	20	11 – 27	%
Hemáties	5 500 000	3 200 000- 8 000 000	Por ul
VCM	363.6	375 – 537	fl
HBCM	120.0	118 – 185	pg
CHBCM	33.00	28 - 40	g/dl

SERIE BLANCA	RESULTADO	RANGO EN %
LEUCOCITOS	2 700	1 000 – 8 300
Heterofilos	61%	32 – 79
Linfocitos	32%	2 – 40
Monocitos	1%	0 – 8
Eosinófilos	7%	0 – 7
Basófilos	-	0 - 4

Biólogo: Christian Tejeda Cano
biochristejeda@hotmail.com
biochristejeda@gmail.com

Celular: 998832750 RPC
999473715 Movistar



LABORATORIO DE ANÁLISIS CLÍNICOS VETERINARIOS

REPORTE PARASITOLÓGICO

Muestra: Heces **Médico solicitante:** Gabriela Núñez
Especie: Tortuga *Geochelone denticulata*
Rotulado: FICHA Nro 9

EXAMEN DIRECTO DE HECES

RESULTADO: En la muestra examinada se observa:

- Estructuras parasitarias: Huevos de *Ascaris* sp.

Biólogo: Christian Tejeda Cano

Celular: 998832750 RPC
999473715 Movistar

biochristejeda@hotmail.com
biochristejeda@gmail.com

EXAMENES DE LABORATORIO DE LA ESPECIE *Iguana iguana*.
Evaluación 09 Enero 2015



LABORATORIO DE ANÁLISIS CLÍNICOS VETERINARIOS

REPORTE HEMATOLÓGICO

Muestra: Sangre **Médico solicitante:** Gabriela Núñez
Especie: Iguana Iguana
Rotulado: Iguana

HEMOGRAMA

SERIE ROJA	RESULTADO	RANGO	UNIDAD
Hemoglobina	6.2	6 - 10	g/dl
Hematocrito	20	25 - 28	%
Hematíes	580 000	1 000 000- 1 900 000	Por ul
VCM	106.89	163 - 305	fl
HBCM	34.48	48 - 78	pg
CHBCM	31.00	20 - 38	g/dl

SERIE BLANCA	RESULTADO	RANGO EN absolutos
LEUCOCITOS	4 060	3 000 - 10 000
Heterofilos	34% (1380)	350 - 5 200
Linfocitos	61% (2 476)	500 - 5 500
Monocitos	3% (121)	0 - 100
Azurófilos	2% (81)	100 - 700
Eosinófilos	-	0 - 300
Basófilos	-	0 - 500

Biólogo: Christian Tejeda Cano
biochristejada@hotmail.com
biochristejada@gmail.com

Celular: 95832750 RPC
95947375 Movistar



LABORATORIO DE ANÁLISIS CLÍNICOS VETERINARIOS

REPORTE PARASITOLÓGICO

Muestra: Heces **Médico solicitante:** Gabriela Núñez
Especie: Iguana Iguana
Rotulado: "Iguana heces"

EXAMEN DIRECTO DE HECES

RESULTADO: En la muestra examinada se observa:

- Estructuras parasitarias: No se observa.

Biólogo: Christian Tejeda Cano

Celular: 95832750 RPC
95947375 Movistar

biochristejada@hotmail.com
biochristejada@gmail.com

EXAMENES DE LABORATORIO DE LA ESPECIE *Geochelone denticulata*.
Evaluación 25 Febrero 2015



LABORATORIO DE ANÁLISIS CLÍNICOS VETERINARIOS

REPORTE HEMATOLÓGICO

Muestra: Sangre **Médico solicitante:** Gabriela Núñez Espinoza
Especie: Tortuga *Geochelone denticulata*
Rotulado: FICHA Nro 27

HEMOGRAMA

SERIE ROJA	RESULTADO	RANGO	UNIDAD
Hemoglobina	3.3	3.2 – 8	g/dl
Hematocrito	10	11 – 27	%
Hemafíes	3 600 000	3 200 000- 8 000 000	Por ul
VCM	277.7	375 – 537	fl
HBCM	91.6	118 – 185	pg
CHBCM	33.36	28 - 40	g/dl

SERIE BLANCA	RESULTADO	RANGO EN %
LEUCOCITOS	8 100	1 000 – 8 300
Heterofilos	46%	32 – 79
Linfocitos	40%	2 – 40
Monocitos	8%	0 – 8
Eosinófilos	6%	0 – 7
Basófilos		0 - 4

Biólogo Christian Tejada Cano

Celular: 95832750 RPC
95947375 Movistar

biochristejada@hotmail.com
biochristejada@gmail.com



LABORATORIO DE ANÁLISIS CLÍNICOS VETERINARIOS

REPORTE HEMATOLÓGICO

Muestra: Sangre **Médico solicitante:** Gabriela Núñez Espinoza
Especie: Tortuga *Geochelone denticulata*
Rotulado: FICHA Nro 28

HEMOGRAMA

SERIE ROJA	RESULTADO	RANGO	UNIDAD
Hemoglobina	6.5	3.2 – 8	g/dl
Hematocrito	19	11 – 27	%
Hemafíes	6 900 000	3 200 000- 8 000 000	Por ul
VCM	275.5	375 – 537	fl
HBCM	94.20	118 – 185	pg
CHBCM	34.21	28 - 40	g/dl

SERIE BLANCA	RESULTADO	RANGO EN %
LEUCOCITOS	6 200	1 000 – 8 300
Heterofilos	62%	32 – 79
Linfocitos	33%	2 – 40
Monocitos	5%	0 – 8
Eosinófilos	-	0 – 7
Basófilos	-	0 - 4

Biólogo Christian Tejada Cano

Celular: 95832750 RPC
95947375 Movistar

biochristejada@hotmail.com
biochristejada@gmail.com



LABORATORIO DE ANÁLISIS CLÍNICOS VETERINARIOS

REPORTE PARASITOLÓGICO

Muestra: Heces **Médico solicitante:** Gabriela Núñez
Especie: Tortuga *Geochelone denticulata*
Rotulado: FICHA Nro 27

EXAMEN DIRECTO DE HECES

RESULTADO: En la muestra examinada se observa:

- Estructuras parasitarias: No se observan

Biólogo Christian Tejada Cano

biochristejada@hotmail.com
biochristejada@gmail.com



LABORATORIO DE ANÁLISIS CLÍNICOS VETERINARIOS

REPORTE PARASITOLÓGICO

Muestra: Heces **Médico solicitante:** Gabriela Núñez
Especie: Tortuga *Geochelone denticulata*
Rotulado: FICHA Nro 28

EXAMEN DIRECTO DE HECES

RESULTADO: En la muestra examinada se observa:

- Estructuras parasitarias: No se observan

Biólogo Christian Tejada Cano

biochristejada@hotmail.com
biochristejada@gmail.com

Informe de necropsia

Bachiller: Gabriela Núñez Espinoza

Especie: Anfibio

Nº 01

Nombre científico: *Telmatobius culeus*

Nombre común: Rana gigante del lago Titicaca.

Anamnesis: Especímenes decomisados de comerciantes en la preparación de jugo de rana en la ciudad de Arequipa.

Observaciones macroscópicas (en promedio general de los 23 especímenes):

Estado general: Estado de descomposición por realización de la necropsia días después de la muerte de los especímenes sin conservación, por lo cual los órganos no se pudieron evaluar completamente.

Piel y mucosas: En estado de descomposición.

Cavidad torácica: Corazón y pulmones friables sin lesiones macroscópicas.

Cavidad abdominal:

- Estómago: Se observaron nemátodos de 0.3 mm a 0.5mm de largo en el estómago de casi todos los especímenes. Se observó también en el estómago de tres especímenes pequeñas úlceras.
- Intestino delgado: no se observaron lesiones macroscópicas.
- Intestino grueso: se encontró heces en el intestino de algunos especímenes.

Diagnóstico presuntivo: Muerte por inanición.

NORMAS Y DISPOSITIVOS

Ley N° 27308

Ley Forestal y de Fauna Silvestre

Título I, artículo 2.2.

Son recursos de fauna silvestre las especies animales no domesticadas que viven libremente y los ejemplares de especies domesticadas que por abandono u otras causas se asimilen en sus hábitos a la vida silvestre, excepto las especies diferentes a los anfibios que nacen en las aguas marinas y continentales que se rigen por sus propias leyes.

Ley No. 26834

Ley de Areas Naturales Protegidas

Título I, artículo 1.

Las Áreas Naturales Protegidas son los espacios continentales y/o marinos del territorio nacional, expresamente reconocidos y declarados como tales, incluyendo sus categorías y zonificaciones, para conservar la diversidad biológica y demás valores asociados de interés cultural, paisajístico y científico, así como por su contribución al desarrollo sostenible del país.

