

# UNIVERSIDAD CATOLICA DE SANTA MARIA

## FACULTAD DE CIENCIAS E INGENIERIAS BIOLÓGICAS Y QUÍMICAS ESCUELA PROFESIONAL DE MEDICINA VETERINARIA Y ZOOTECNIA



“DESCRIPCION HISTOLOGICA DE MUESTRAS DE HIGADO DE VACUNOS (*Bos Taurus*) Y SU CLASIFICACION SEGUN GRADOS DE LESION CON DISTOMATOSIS HEPATICA EN EL CAMAL METROPOLITANO RIO SECO- AREQUIPA – 2015”.

"HISTOLOGICAL DESCRIPTION OF LIVER SAMPLES FROM CATTLE (*Bos taurus*) AND ITS GRADE LESION CLASSIFICATION BELONGS TO THE LIVER FLUKE AT THE METROPOLITAN SLAUGHTERHOUSE - RIO SECO - AREQUIPA - 2015 ".

Presentado por el bachiller:

BETSAIDA TINCO HUALLPA

Para optar el título de:

MEDICO VETERINARIO Y ZOOTECNISTA

AREQUIPA – PERU


2017

1

## DEDICATORIA

*Este trabajo de investigación se lo dedico a Dios, quien nunca me ha abandonado aunque yo no siempre correspondí a tal amor. Gracias por todo Señor.*

*A mis padres Vicente y Faustina quienes con mucho sacrificio, apoyo y sabios consejos, han sido parte imprescindible en la culminación de mi carrera universitaria. Este trabajo y este esfuerzo es de ustedes, gracias. A mis hermanas(o) quienes siempre han estado a mi lado apoyándome siendo ejemplo de superación y dedicación para seguir adelante con todos mis sueños y metas que me he propuesto llegar a culminar en mi vida a mis sobrinos que son la luz de mi vida.*



## AGRADECIMIENTOS

*A DIOS TODOPODEROSO por permitirme terminar esta maravillosa carrera y por todo el conocimiento que adquirimos en ella. Por cuidarnos y guiarnos en todo momento con paternal amor.*

*Al Dr. Fernando Fernández por su apoyo constante en la realización de este trabajo de tesis siendo mi asesor muchas gracias, Doctor lo admiro por el gran empeño en su trabajo.*

*Al Dr. Santiago Cuadros Medina, Dr. Carlos Sanz Ludeña, Dra. Cecilia Mogrovejo por ser mis jurados y guiarme en el proceso de culminación de mi tesis.*

*A todos los docentes de la Escuela de Medicina Veterinaria y Zootecnia por sus enseñanzas a lo largo de la carrera agradezco a Dios por haber tenido profesores de calidad como lo son ustedes. Nunca los olvidare.*

*A la Universidad Católica de Santa María mi Alma Mater, la extrañare mucho, recuerdo momentos muy bellos en sus aulas, sus carpetas donde me forme profesionalmente*

## INDICE DE CONTENIDO

DEDICATORIA	
AGRADECIMIENTOS	
RESUMEN	
SUMMARY	
INTRODUCCION	
I. PLANTEAMIENTO TEORICO	
1.1.Enunciado del problema.....	14
1.2.Descripción del problema.....	14
1.3.Justificación del trabajo.....	14
1.3 .1. Aspecto General.....	14
1.3.2. Aspecto Social.....	15
1.3.3. Aspecto Económico.....	15
1.3.4. Aspecto Tecnológico.....	15
1.3.5. Importancia del trabajo.....	16
1.4. Objetivos.....	16
1.4.1. Objetivo general.....	16
1.4.2. Objetivos específicos.....	16
1.5. Planteamiento de hipótesis.....	16
II. MARCO TEORICO O CONCEPTUAL.....	18
2.1. Análisis bibliográfico.....	18
2.1.1. Generalidades de Vacunos.....	18

2.1.2. Clasificación Taxonómica del Vacuno.....	19
2.1.3. Introducción a la distomatosis hepática.....	19
2.1.4. Etiología .....	20
2.1.5. Clasificación taxonómica de <i>Fasciola hepática</i> .....	20
2.1.6. Hospedadores definitivos: .....	20
2.1.7. Hospedadores intermedios: .....	20
2.1.8. Localización.....	21
2.1.9. Distribución .....	21
2.1.10. Morfología.....	21
2.1.11. Ciclo Biológico.....	28
2.1.12. Signos y síntomas.....	30
2.1.13. Diagnóstico.....	31
2.1.14. Tratamiento.....	31
2.1.15. Epidemiología.....	31
2.1.16. Prevención .....	32
2.1.17. Estructura anatómica del hígado de vacuno. ....	33
2.1.18. Características del hígado de vacuno: .....	35
2.1.19. Lesiones macroscópicas y microscópicas de hígado de vacuno. ....	35
2.2. Antecedentes de investigación.....	38
III. MATERIALES Y METODOS.....	41
3.1. Materiales .....	41
3.1.1. Localización del trabajo.....	41
3.1.2. Materiales biológicos.....	42

3.1.3. Materiales de laboratorio .....	42
3.1.4. Materiales de campo .....	42
3.1.5. Otros materiales .....	42
3.2. Métodos: .....	43
3.2.1. Muestreo .....	43
3.2.2. Métodos de evaluación .....	44
3.2.3. Variables de respuesta .....	47
4. RESULTADOS Y DISCUSIÓN .....	48
5. CONCLUSIONES .....	89
6. RECOMENDACIONES .....	91
XII. BIBLIOGRAFIA .....	92
ANEXOS .....	95
ANEXO 1 RECOLECCION DE DATOS PARA MUESTREO.	
ANEXO 2 FICHA DE RECOLECCION DE DATOS EN CAMPO.	
ANEXO 3 FOTOS	
FOTO N°1 VISITA A CAMAL METROPOLITANO RIO SECO AREQUIPA.	
FOTO N°2 INSPECCION DE HIGADOS CON DISTOMATOSIS HEPATICA.	
FOTO N°3 CLASIFICACION MACROSCOPICA DE HIGADOS CON DISTOMATOSIS HEPATICA.	
FOTO N°4 RECOLECCION DE MUESTRAS PARA ENVIARLAS AL LABORATORIO.	
FOTO N°5 LESIONES MACROSCOPICAS DE HIGADO CON DISTOMATOSIS.	
FOTO N°6 LESIONES MICROSCOPICAS DE HIGADO CON DISTOMATOSIS.	
ANEXO 4 MAPA CAMAL METROPOLITANO CERRO COLORADO SECTOR RIO SECO	
ANEXO 5 PERMISO PARA REALIZAR EL MUESTREO DE MI TRABAJO DE INVESTIGACION AL CAMAL METROPOLITANO RIO SECO AREQUIPA.	
ANEXO 6 CONSTANCIA DE LABORATORIO DE ANATOMIA PATOLOGICA DE LA UNIVERSIDAD NACIONAL DE SAN AGUSTIN.	

## INDICE DE CUADROS

Cuadro N°1 CANTIDAD DE HIGADOS DECOMISADOS POR DISTOMATOSIS HEPATICA DURANTE EL PROCESO DE INVESTIGACION EN EL CAMAL METROPOLITANO RIO SECO 2015. ....	48
Cuadro N°2 CLASIFICACIÓN SEGÚN GRADOS DE LESIÓN MACROSCOPICA (LEVE, MODERADA Y SEVERA) EN HÍGADOS DE VACUNO DECOMISADOS POR DISTOMATOSIS HEPÁTICA EN EL CAMAL METROPOLITANO RIO SECO 2015. ....	53
Cuadro N°3 GRADOS DE LESIÓN MACROSCOPICA EN HÍGADOS DE VACUNO CON DISTOMATOSIS HEPÁTICA SEGÚN DIA DE BENEFICIO EN EL CAMAL METROPOLITANO RIO SECO 2015. ....	55
Cuadro N°4 CLASIFICACIÓN SEGÚN GRADOS DE LESION MACROSCOPICA (LEVE, MODERADA Y SEVERA) EN HÍGADOS DE VACUNO CON DISTOMATOSIS HEPATICA SEGÚN EDAD EN EL CAMAL METROPOLITANO RIO SECO 2015. ....	58
Cuadro N° 5 CLASIFICACIÓN SEGÚN GRADOS DE LESION (LEVE, MODERADA Y SEVERA) EN HÍGADOS DE VACUNO CON DISTOMATOSIS HEPATICA SEGÚN SEXO EN EL CAMAL METROPOLITANO RIO SECO 2015. ....	62
Cuadro N° 6 CLASIFICACIÓN SEGÚN GRADOS DE LESION (LEVE, MODERADA Y SEVERA) EN HÍGADOS DE VACUNO CON DISTOMATOSIS SEGÚN LUGAR DE PROCEDENCIA EN EL CAMAL METROPOLITANO RIO SECO 2015. ....	64
Cuadro N° 7.a. DESCRIPCION HISTOLOGICA DE MUESTRAS DE HIGADO DE VACUNO SEGÚN CLASIFICACION DE LESION MACROSCOPICA (LEVE, MODERADO, SEVERO) CON DISTOMATOSIS HEPATICA EN CAMAL METROPOLITANO DE RIO SECO AREQUIPA 2015. ....	68
Cuadro N° 7.b. DESCRIPCION HISTOLOGICA DE MUESTRAS DE HIGADO DE VACUNO SEGÚN CLASIFICACION DE LESION MACROSCOPICA (LEVE, MODERADO, SEVERO) CON DISTOMATOSIS HEPATICA EN CAMAL METROPOLITANO DE RIO SECO AREQUIPA 2015. ....	72

Cuadro N° 8 DESCRIPCION HISTOLOGICA DE MUESTRAS DE HIGADO DE VACUNO SEGÚN CLASIFICACION DE LESION MACROSCOPICA (LEVE, MODERADO, SEVERO) CON DISTOMATOSIS HEPATICA SEGÚN EDAD EN CAMAL METROPOLITANO DE RIO SECO AREQUIPA 2015. .... 74

Cuadro N° 9 DESCRIPCION HISTOLOGICA DE MUESTRAS DE HIGADO DE VACUNO SEGÚN CLASIFICACION DE LESION MACROSCOPICA (LEVE, MODERADO, SEVERO) CON DISTOMATOSIS HEPATICA SEGUN SEXO EN CAMAL METROPOLITANO DE RIO SECO AREQUIPA 2015. .... 78

Cuadro N° 10.a. DESCRIPCION HISTOLOGICA DE MUESTRAS DE HIGADO DE VACUNO SEGÚN CLASIFICACION DE LESION MACROSCOPICA (LEVE, MODERADO, SEVERO) CON DISTOMATOSIS HEPATICA SEGÚN LUGAR DE PROCEDENCIA EN CAMAL METROPOLITANO DE RIO SECO AREQUIPA 2015..... 81

Cuadro N° 10.b. DESCRIPCION HISTOLOGICA DE MUESTRAS DE HIGADO DE VACUNO SEGÚN CLASIFICACION DE LESION MACROSCOPICA (LEVE, MODERADO, SEVERO) CON DISTOMATOSIS HEPATICA SEGÚN LUGAR DE PROCEDENCIA EN CAMAL METROPOLITANO DE RIO SECO AREQUIPA 2015..... 85

## INDICE DE GRAFICOS

Grafico N° 1.a. CANTIDAD DE HIGADOS DECOMISADOS POR DISTOMATOSIS HEPATICA DURANTE EL PROCESO DE INVESTIGACION EN EL CAMAL METROPOLITANO RIO SECO 2015.....	51
Grafico N° 1.b. PORCENTAJE DE HIGADOS DECOMISADOS POR DISTOMATOSIS HEPATICA DURANTE EL PROCESO DE INVESTIGACION EN EL CAMAL METROPOLITANO RIO SECO 2015.....	52
Grafico N° 2 CLASIFICACIÓN SEGÚN GRADOS DE LESIÓN MACROSCOPICA (LEVE, MODERADA Y SEVERA) EN HÍGADOS DE VACUNO DECOMISADOS POR DISTOMATOSIS HEPÁTICA EN EL CAMAL METROPOLITANO RIO SECO 2015. ....	54
Grafico N° 3 CLASIFICACIÓN SEGÚN GRADOS DE LESIÓN MACROSCOPICA (LEVE, MODERADA Y SEVERA) EN HÍGADOS DE VACUNO CON DISTOMATOSIS HEPÁTICA SEGÚN DIA DE BENEFICIO, EN EL CAMAL METROPOLITANO RIO SECO 2015.....	56
Grafico N° 4 CLASIFICACIÓN SEGÚN GRADOS DE LESION MACROSCOPICA (LEVE, MODERADA Y SEVERA) EN HÍGADOS DE VACUNO CON DISTOMATOSIS HEPATICA SEGÚN EDAD DEL ANIMAL EN EL CAMAL METROPOLITANO RIO SECO 2015.....	60
Grafico N° 5 CLASIFICACIÓN SEGÚN GRADOS DE LESION (LEVE, MODERADA Y SEVERA) EN HÍGADOS DE VACUNO CON DISTOMATOSIS HEPATICA SEGÚN SEXO DEL ANIMAL BENEFICIADO EN EL CAMAL METROPOLITANO RIO SECO 2015. ....	64
Grafico N° 6 CLASIFICACIÓN SEGÚN GRADOS DE LESION (LEVE, MODERADA Y SEVERA) EN HÍGADOS DE VACUNO CON DISTOMATOSIS SEGÚN LUGAR DE PROCEDENCIA DEL ANIMAL BENEFICIADO EN EL CAMAL METROPOLITANO RIO SECO 2015.....	67
Grafico N° 7.a. DESCRIPCION HISTOLOGICA DE MUESTRAS DE HIGADO DE VACUNO SEGÚN CLASIFICACION DE LESION MACROSCOPICA (LEVE, MODERADO, SEVERO) CON DISTOMATOSIS HEPATICA EN CAMAL METROPOLITANO DE RIO SECO AREQUIPA 2015. ....	71
Grafico N° 7.b. DESCRIPCION HISTOLOGICA DE MUESTRAS DE HIGADO DE VACUNO SEGÚN CLASIFICACION DE LESION MACROSCOPICA (LEVE, MODERADO, SEVERO) CON DISTOMATOSIS HEPATICA EN CAMAL METROPOLITANO DE RIO SECO AREQUIPA 2015. ....	73

Grafico N° 8 DESCRIPCION HISTOLOGICA DE MUESTRAS DE HIGADO DE VACUNO SEGÚN CLASIFICACION DE LESION MACROSCOPICA (LEVE, MODERADO, SEVERO) CON DISTOMATOSIS HEPATICA SEGÚN EDAD EN CAMAL METROPOLITANO DE RIO SECO AREQUIPA 2015.....	77
Grafico N° 9 DESCRIPCION HISTOLOGICA DE MUESTRAS DE HIGADO DE VACUNO SEGÚN CLASIFICACION DE LESION MACROSCOPICA (LEVE, MODERADO, SEVERO) CON DISTOMATOSIS HEPATICA SEGUN SEXO EN CAMAL METROPOLITANO DE RIO SECO AREQUIPA 2015.....	80
Grafico N° 10.a. DESCRIPCION HISTOLOGICA DE MUESTRAS DE HIGADO DE VACUNO SEGÚN CLASIFICACION DE LESION MACROSCOPICA (LEVE, MODERADO, SEVERO) CON DISTOMATOSIS HEPATICA SEGÚN LUGAR DE PROCEDENCIA EN CAMAL METROPOLITANO DE RIO SECO AREQUIPA 2015.....	84
Grafico N° 10.b. DESCRIPCION HISTOLOGICA DE MUESTRAS DE HIGADO DE VACUNO SEGÚN CLASIFICACION DE LESION MACROSCOPICA (LEVE, MODERADO, SEVERO) CON DISTOMATOSIS HEPATICA SEGÚN LUGAR DE PROCEDENCIA EN CAMAL METROPOLITANO DE RIO SECO AREQUIPA 2015.....	88

## RESUMEN

Se hizo el estudio sobre “descripción histológica de muestras de hígado de vacuno y su clasificación macroscópica según grados de lesión leve, moderado y severo con Distomatosis hepática en el camal Metropolitano de Rio Seco en el departamento de Arequipa se llevó a cabo el muestreo en Enero 2016 en seis días siendo 961 animales beneficiados y de estos 159 hígados fueron decomisados por Distomatosis con porcentaje de 16.55 %, de esta cantidad de hígados decomisados se realizó la inspección macroscópica clasificando diferentes grados de lesiones como leve con 42 muestras porcentaje 26.42 %, moderado con 60 muestras porcentaje 37.74% y severo con 57 muestras con un porcentaje de 35.85 % donde se observó el grado más elevado es moderado. Se clasificó de acuerdo a edad encontrando que la edad entre 1.5 años a 3 años tienen lesiones en mayor cantidad que en comparación a otras edades. Otra clasificación según sexo encontrando 28 hembras grado moderado con 15 muestras con 25 %, en machos 131 grado severo el más elevado con 54 muestras con 94.74 %. Por lugar de procedencia tenemos 9 provincias: Chivay, Espinar, Ilave, Chumbivilcas, Cabanillas, C. Colorado, Taraco, Santo Tomas de Cusco, Zamacola los resultados más resaltantes el lugar con más muestras positivas a Distomatosis es Ilave y por ende la presentación de dicho parásito. Se realizó el estudio descripción histológica de hígados con Distomatosis se tomaron 72 muestras 24 leves 24 moderadas 24 severas de clasificación macroscópica comparando los mismos parámetros según edad, sexo y lugar de procedencia, la descripción histológica en el cual se detalla necrosis, fibrosis arterial, fibrosis de conductos biliares, fibrosis de vena, proliferación de conductos biliares, hiperplasia de conductos biliares, infiltración de linfocitos, células plasmáticas, eosinófilos y polimorfos mononucleares, encontrando todas las lesiones histológicas mencionadas en el lesiones leves, otra clasificación según edad encontrando animales de 1.5 a 3 años presentó en su mayoría todas las lesiones histológicas, en cuanto al sexo el macho es el que presento todas las lesiones y los animales de las zonas de estudio en Espinar, Ilave, Chivay fueron los lugares donde más se presentaron lesiones.

Palabras claves: Descripción histológica, fasciola hepática, lesiones macroscópicas microscópicas, leve, moderado, severo.

## SUMMARY

This study was carried out on the "histological description of bovine liver samples and their macroscopic classification according to degrees of mild, moderate and severe lesion with hepatic Distomatosis in the Rio Seco Metropolitan camal in the department of Arequipa. The month of January 2016 in six days being 961 animals benefited and of these 159 livers were confiscated by Distomatosis with percentage of 16.55%, of this amount of confiscated livers was done macroscopic inspection to classify the different degrees of injuries as they are slight with 42 Samples with a percentage of 26.42%, moderate with 60 samples with a percentage 37.74% and severe with 57 samples with a percentage of 35.85% where the highest degree was observed is moderate. It was also classified according to age where we found that the age between 1.5 years to 3 years have more injuries than compared to other ages. Another classification is by sex finding 28 females moderate degree with 15 samples representing 25%, in males 131 severe grade have a higher percentage with 54 samples representing 94.74%. The classification by place of provenance has 9 provinces such as: Chivay, Espinar, Ilave, Chumbivilcas, Cabanillas, C. Colorado, Taraco, Santo Tomas of Cusco, Zamacola where the most positive results were obtained the place with more positive samples to Distomatosis is Ilave For being a rainy climate and therefore the presentation of said parasite. The study of a histological description of livers with Distomatosis was made 72 samples 24 mild 24 moderate 24 severe macroscopic classification comparing the same parameters according to age, sex and place of origin, histological description in which necrosis, arterial fibrosis, Bile duct fibrosis, vein fibrosis, bile duct proliferation, bile duct hyperplasia, lymphocyte infiltration, plasma cells, eosinophils and mononuclear polymorphs, finding all histological lesions mentioned in mild lesions, another classification according to age finding animals of 1.5 to 3 years presented mostly all histological lesions, as for sex the male is the one who presented all the lesions and the animals of the study areas in Espinar, Ilave and Chivay were the places where most lesions occurred.

## INTRODUCCION

La Distomatosis hepática, también conocida como Fasciolosis, es una enfermedad parasitaria debida a la migración a través del parénquima hepático a los canales biliares de bovinos, ovinos, caprinos etc., es producido por la *Fasciola hepática* tiene como hospedadores definitivos preferenciales a los rumiantes, pero es capaz de infestar a una gran variedad de mamíferos, incluidos los seres humanos, lo que le confiere, además de importancia económica, relevancia en salud pública por su carácter zoonótico.

En el momento de su obtención en el camal, las vísceras (hígados) pueden contener microorganismos patógenos, parásitos y presentar alteraciones diversas que la hagan inadecuada para el consumo humano. Éstos defectos se detectan en el momento de la inspección post mortem, y se trata de enfermedades o procesos que ya sufría el animal.

Las patologías encontradas en las vísceras en la inspección post-mortem son de origen muy variado, entre las más comunes se encuentran las de origen bacteriano, parasitario, trastornos funcionales y del desarrollo. Con la presencia de estas lesiones se declara a la víscera como no apto para el consumo humano según lo establecido por la normativa de sanidad.

En nuestra Región Arequipa no cuenta con estudios acerca de las lesiones a nivel histológico en vísceras de bovinos (hígado) que causan su decomiso, sólo se cuenta con los registros de los decomisos diarios del camal Metropolitano Rio Seco de Arequipa es por ello que realicé este estudio tomando muestras de hígados y demostrar que lesiones existen y clasificarlas si son leves, moderadas y severas de acuerdo a la edad, sexo y procedencia de cada animal con todos estos datos recopilados se darán resultados conclusiones y recomendaciones para tener un aporte más explotación pecuaria.

## I. PLANTEAMIENTO TEORICO

### 1.1. Enunciado del problema.

Descripción histológica de muestras de hígado de vacunos (*Bos taurus*) y su clasificación según grados de lesión con Distomatosis hepática en el Camal Metropolitano Rio Seco Arequipa – 2015”.

### 1.2. Descripción del problema

La Distomatosis hepática constituye uno de los problemas sanitarios más serios es una de las principales enfermedades parasitarias que limitan el desarrollo de la industria pecuaria ya que los efectos patológicos del dístoma se traducen en la disminución notable tanto en el desarrollo como el crecimiento de los animales mostrando una baja producción en carne y leche a lo que se suma la valiosa pérdida de fuentes proteicas por el decomiso de hígados parasitados generando pérdidas económicas, el peso aproximado es de 4 a 5.5 kilos varia en el tamaño.

El Perú presenta un mayor número de casos humanos con Fasciolosis reportados durante los últimos años. La infección por *Fasciola hepática* es una de las 3 más importantes zoonosis que afecta al hígado de los vacunos en el Perú. (11)

### 1.3. Justificación del trabajo

#### 1.3 .1. Aspecto General.

La inocuidad y salubridad de los productos de origen animal es muy importante para asegurar la salud del consumidor y garantizar la responsabilidad oficial en este campo. Es por esa razón que la inspección veterinaria y la higiene en todos los camales son fundamentales para conseguir este fin. El hígado es una de las vísceras más grandes del cuerpo del vacuno y posee el mayor número y variedad de funciones siendo una fuente de nutrientes importantes para la alimentación humana es necesario dar a conocer las lesiones hepáticas a nivel histológico y la gravedad que esto implica para la explotación pecuaria

### **1.3.2. Aspecto Social**

Contribuyendo a la seguridad alimentaria de la población, garantizando que sectores de bajos ingresos puedan acceder a una buena fuente de proteína. Además se deben ofrecer productos con una buena calidad higiénica, con el objetivo de evitar diseminación de enfermedades que afectan de gran manera la salud humana. Otro punto de interés y de especial cuidado es el hecho de que el Camal Metropolitano Sector Rio Seco abastece a mercados y carnicerías; en dicho aspecto es de importancia porque siendo una enfermedad zoonótica y en los centros de beneficio existe el mayor riesgo con el personal que labora por lo que involucra una baja calidad de vida como un menor rendimiento laboral y limitaciones de trabajo.

### **1.3.3. Aspecto Económico**

El estudio y diagnóstico de una parasitosis conlleva a demostrar la presencia o ausencia de parásitos.

Al demostrar la presencia de parásitos, significa un deterioro de su salud y consecuentemente una pérdida económica por el gasto en el tratamiento de dicha parasitosis y por la pérdida de peso del animal.

Por otro lado el análisis de diagnóstico es de un costo muy bajo comparado con las lesiones que se puedan presentar en los vacunos con distomatosis hepática.

### **1.3.4. Aspecto Tecnológico**

Este trabajo al desarrollar un estudio actualizado sobre las lesiones encontradas a nivel hepático en vacunos permitirá dar un enfoque de la realidad de cómo se presenta esta enfermedad, y dar a conocer la técnica histológica que permitan obtener los grados de infestación de Distomatosis hepática para información deseada y satisfacer las necesidades y obtener progreso social, económico etc.

### 1.3.5. Importancia del trabajo

Consideramos que este trabajo de investigación es de suma importancia por ser zoonótica porque a través de su estudio podemos observar y reconocer sobre las lesiones histológicas con diferentes grados de infestación con *Fasciola hepatica* en hígado de vacuno y dar un aporte más a la medicina veterinaria.

Por ello es importante el aporte que puede brindar el Médico Veterinario y Zootecnista a través de sus acciones de salubridad de los animales.

## 1.4. Objetivos

### 1.4.1. Objetivo general

Describir las lesiones en hígado de vacuno ocasionados por infestación de *Fasciola hepática* en tres grados de severidad (leve, moderada y severa).

### 1.4.2. Objetivos específicos

- Clasificar la lesión macroscópica del hígado de vacuno con Distomatosis hepática según edad.
- Clasificar la lesión macroscópica del hígado de vacuno con Distomatosis hepática según sexo.
- Clasificar la lesión macroscópica del hígado de vacuno con Distomatosis hepática según procedencia del animal.
- Describir de las lesiones macroscópicas y descripción histológica de lesiones microscópicas del hígado de vacuno con Distomatosis hepática.

## 1.5. Planteamiento de hipótesis

Dado que existen cuenta bovinos criados muchas veces en circunstancias con poco control sanitario y lugares donde existe factores medio ambientales para que se desarrolle la enfermedad parasitaria, Distomatosis, por dicha razón es posible hallar

diferentes grados de infestación a nivel histológico en hígado de vacuno de los animales que son beneficiados en el Camal Metropolitano de Rio Seco Cerro Colorado de la Región de Arequipa y que se pueda describir las lesiones microscópicas de acuerdo a su clasificación.



## II. MARCO TEORICO O CONCEPTUAL.

### 2.1. Análisis bibliográfico.

#### 2.1.1. Generalidades de Vacunos

Los primeros embarques de vacunos hacia el nuevo mundo se realizaron a partir del segundo viaje de Cristóbal colon en 1493 , por problema de espacio en aquellas pequeñas naves el ganado vacuno era pequeño becerros y becerras y en esa travesía fueron acompañados de cerdos y ovejas, su introducción fue muy lenta y bastante difícil debido a diversos factores principalmente por la dificultad que implica la salud y nutrición de los becerros de corta edad y la casi imposibilidad de manejar y alimentar animales adultos poco mansos en aquellos barcos tan rudimentarios por eso impidieron la salida de este tipo de ganado de la isla y también porque les urgían envió de caballos para la conquista pero los envíos posteriores fueron de cerdos y ovejas por su fácil transporte y fácil embarque. Como origen de los ganados traídos a América se mención a el Tronco turdetano (Rojo convexo) que constituye la entidad étnica más importante de la ganadería española y que sin lugar a dudas fue la que más influyó en la formación de las razas criollas.

El vacuno es descrito como un mamífero rumiante de gran tamaño con un cuerpo robusto, con una altura de alrededor de 120-150 cm y con aproximadamente 600 a 800 kg como peso promedio. En sus inicios eran utilizados más que todo para la producción de leche y carne junto con el tratado de la tierra, seguido fue el aprovechamiento de sus derivados como sus cuernos, su excremento como una clase de fertilizante o combustible o por su parte la piel para la producción de vestimenta; además tiempo más tarde se dio inicio a la realización de espectáculos taurinos en diversos países.

En la actualidad **el ganado vacuno puede ser clasificado en dos especies** que son la *Bovidae taurus*, originaria del continente europeo comprendiendo gran parte de los diversos tipos de ganado lechero y de carne; por otro lado está la *Bovidae indicus* con procedencia de India que suelen ser identificados por la joroba que se encuentra entre los hombros o en la cruz del animal.

Otras características del ganado vacuno son que proviene de la familia de los Bóvidos, poseen dos cuernos o astas huecos y puede que sin brotar que durante toda su vida logran conservar.

(15)

### 2.1.2. Clasificación Taxonómica del Vacuno

Reino: Animal

Sub reino: Vertebrados

Clase: Mamíferos

Orden: Ungulados

Sub orden: Rumiantes

Familia: Bovidos

Género: Bos

Especies: *Bos taurus*

*Bos indicus*

Fuente: (15)

### 2.1.3. Introducción a la Distomatosis hepática

Fasciolosis es una zoonosis causada por el trematodo *Fasciola hepática*, que afecta a animales vertebrados herbívoros (vacas, ovejas, cabras, entre otros) y a humanos. La infección se adquiere debido a la ingesta de diversos vegetales acuáticos crudos, algunos terrestres, o agua contaminados con metacercarias, la forma infectante. Producen enfermedad ampliamente extendida en ganado ovino y vacuno con elevada morbilidad y mortalidad, la presencia y acción de estos trematodos en parénquima y conductos biliares en dichos animales son la causa de esta enfermedad. Las dos especies más importantes son *Fasciola hepática*, localizada en zonas templadas y zonas frías de elevada altitud en los trópicos y subtropicos y la *Fasciola gigantica* que predomina en zonas tropicales. (4)

#### 2.1.4. Etiología

*Fasciola hepática*, vulgarmente se denomina con otros nombres; gran duela del hígado, distoma hepático, babosa del hígado, Alicuyá, Jallo Jallo, Callutaca. (23)

#### 2.1.5. Clasificación taxonómica de *Fasciola hepática*

Reino: Metazoa

Phylum: Platyhelminthes

Clase: Trematoda

Orden: Digenea

Familia: Fasciolidae

Género: *Fasciola*

Especies: *Fasciola hepática*. (Fuente: (23)

#### 2.1.6. Hospedadores definitivos:

La mayoría de mamíferos, los más importantes son el ganado vacuno y ovino. (4)

#### 2.1.7. Hospedadores intermedios:

Caracoles del genero *lymnaea*, el más común es *Lymnaea truncatula*, un caracol anfibio ampliamente distribuido en todo el mundo. Otros hospedadores intermediarios importantes de *Fasciola hepática* fuera de Europa son otras especies de *Lymnaea*. (8)

**Figura 1**



**Caracoles hospedadores intermediarios de *Fasciola hepática*.**

**Fuente: Dr. Naquira Velarde C. (2000)**

### 2.1.8. Localización

Los adultos se localizan en los conductos biliares y las formas inmaduras en el parénquima hepático. Ocasionalmente algunas fasciolas ectópicas pueden ser encapsuladas en otros órganos tales como los pulmones. (14)

### 2.1.9 Distribución: Mundial.

### 2.1.10. Morfología

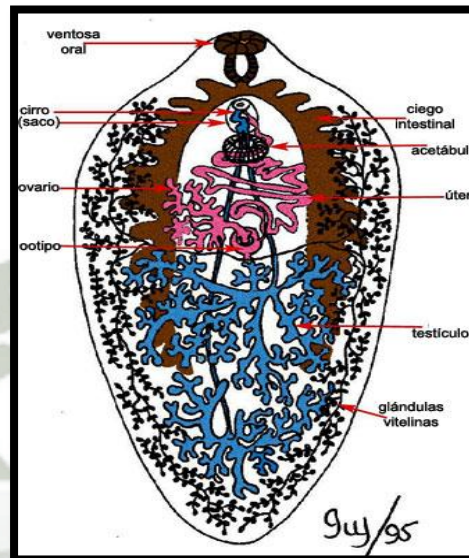
#### Adulto

*Fasciola hepática*, presenta las siguientes características:

- Tamaño que oscila entre 2 - 4 cms.
- Aplanado en sentido dorsoventral.
- Simetría bilateral.
- No segmentado. Forma en hoja, oval.
- Fijación: ventosa oral (peribucal) y ventral (acetábulo).
- Tejido parenquimatoso.
- Un poro excretor en parte posterior.
- Tegumento sincitial con ornamentaciones (espinas).
- Musculatura en 3 capas.
- Aparato digestivo incompleto, con ciegos intestinales.
- Aparato excretor (osmorregulador)
- Sistema nervioso - Troncos nerviosos, ganglios.
- Aparato reproductor: los trematodos digenéticos son hermafroditas (28)

**Figura 2.**

***Fasciola hepática* adulto, de conductos biliares de bovino. Se observan sus partes ventosa oral que desemboca en la faringe y estructura hermafrodita.**



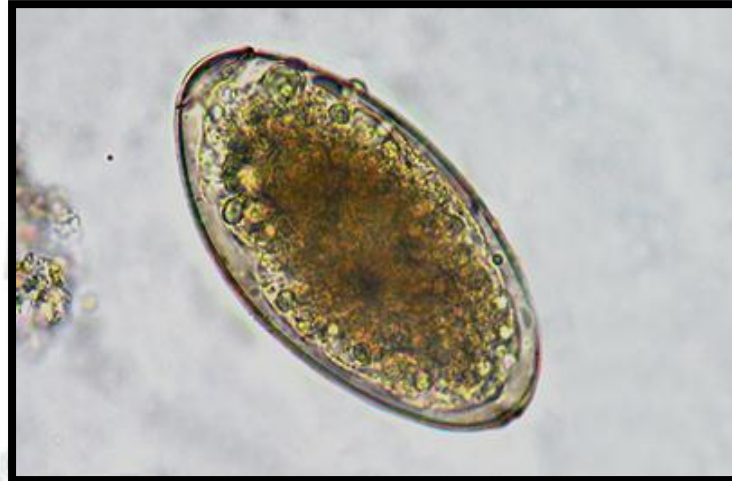**Fuente: Dra. De Haro Arteaga I. (2011)**

### **Huevos**

Son depositados en los conductos biliares. Miden de 130 a 150 micras de longitud por 60 a 90 micras de ancho; son opérculados (forma diagnóstica), son de color amarillento, la cubierta formada por esclerotina (proliferol y proteínas). Al ser eliminados con las heces todavía no son maduros (sin embrionar). La maduración se efectúa en el agua a los 9 a 15 días a temperatura de 22 a 25°C. (28)

**Figura 3.**

**Huevos de Fasciola hepática, se ve operculado.**



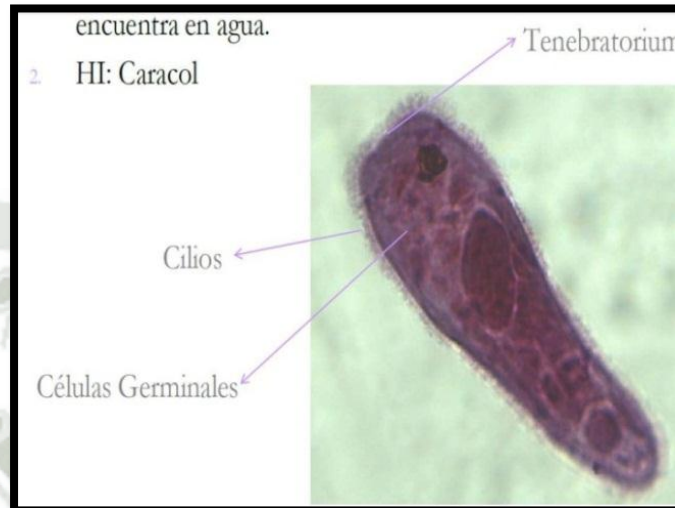
**Fuente: Dr. Tay J. (2011)**

### **Miracidio**

Es una larva ciliada que eclosiona tras la maduración de los huevos. Por acción enzimática desprenden el opérculo del huevo y salen a nadar libremente con movimientos activos que se favorecen por la luz del sol; así encuentran al hospedador intermediario, un caracol pulmonado de agua dulce de la familia *Lymnaeidae*, a los que deben encontrar en unas 8 horas e invadirlos por el pie, perforando las células epiteliales y subepiteliales del caracol.(28)

**Figura 4.**

**Miracidio larva y sus partes**



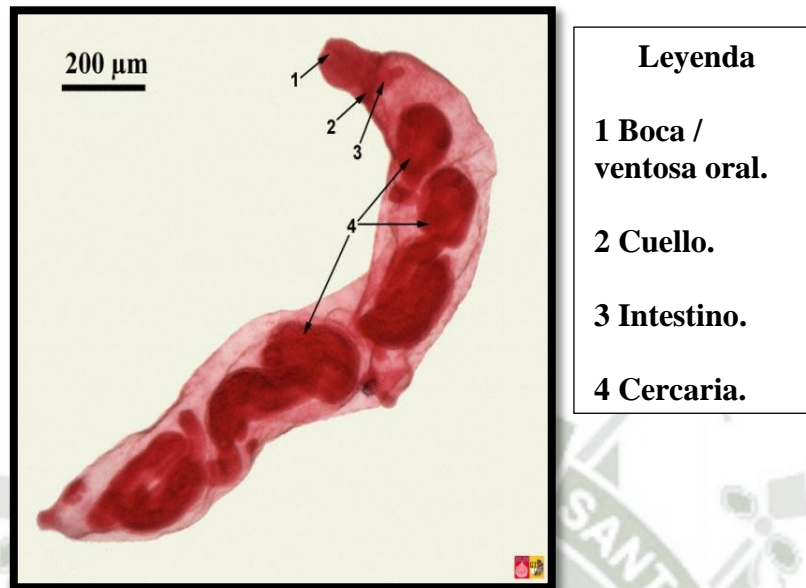
**Fuente: Tibor Kassai (1998)**

**Esporoquistes y redias**

Las larvas miracidio se transforman en esporoquistes o esporocistos dentro del caracol. Los esporocistos originan la primera generación de redias (sucede en unas 3 semanas). Pasando una semana más se forma la segunda generación de redias y posteriormente aparecen las cercarias.  
(28)

**Figura 5.**

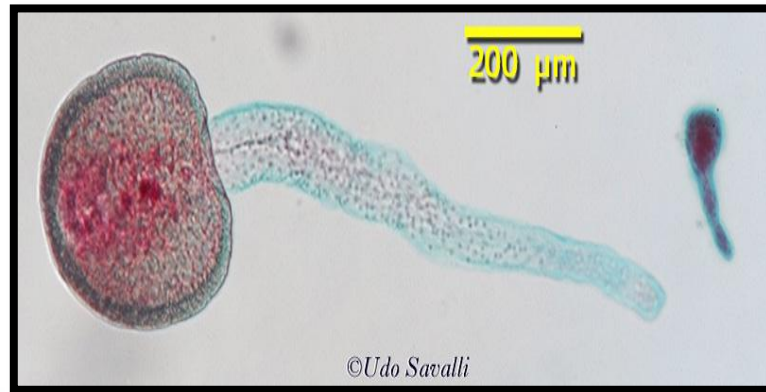**Esporoquistes donde se observan cercarías que serán liberadas. Partes**



**Fuente: Tibor Kassai (1998)**

### **Cercaria**

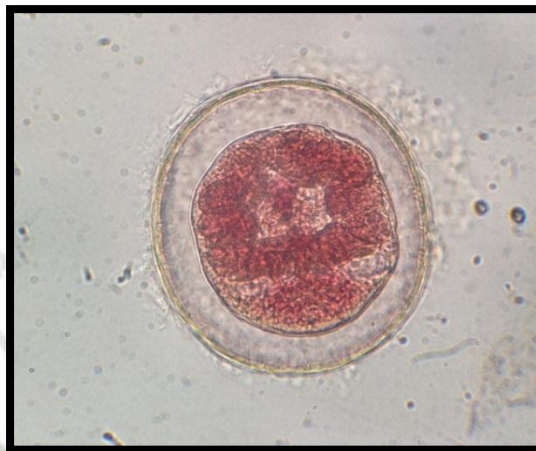Las cercarias son larvas libres que nadan activamente en el agua, donde maduran después de abandonar el caracol en grandes cantidades (1 miracidio produce unas 500 a 650 cercarias). Nadan con su cola, durante 8 a 12 horas; se adhieren a plantas acuáticas, luego pierden la cola, se hacen redondas y se enquistan formando la metacercaria. (28)

**Figura 6.****Cercaria que nada libre en el agua.****Fuente: Tibor Kassai (1998)****Metacercaria**

La metacercaria es la forma infectante para el hombre y para los demás animales que sirven de hospedador definitivo. Generalmente se encuentran enquistadas en la vegetación acuática semi sumergida que normalmente comen los animales, pero el hombre también acostumbra a ingerirlas. También se adquiere la infección tomando aguas contaminadas. Al llegar al duodeno se desenquistan liberando un parásito juvenil que perfora la pared intestinal y en unas 3 horas, se aloja en la cavidad peritoneal en donde pasa de 3 a 16 días; posteriormente avanza por el peritoneo, llega a la cápsula de Glisson, la perfora, penetra al parénquima hepático del cual se alimentan los parásitos juveniles durante su migración hacia los conductos biliares en donde se desarrolla hasta el estado adulto, lo que sucede en unos 2 meses; después empezará a reproducir huevos que salen al exterior con la bilis y materias fecales, complementando así el ciclo biológico.(28)

**Figura 7.**

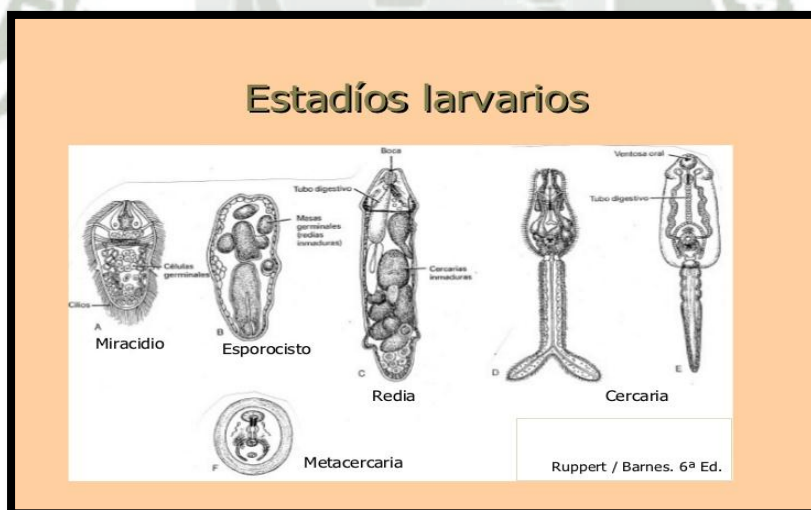
**Metacercaria la fase infectante para todos los hospedadores definitivos.**



**Fuente: Vespa Payno R. (2010)**

**Figura 8.**

**Formas larvares de la Fasciola hepática.**



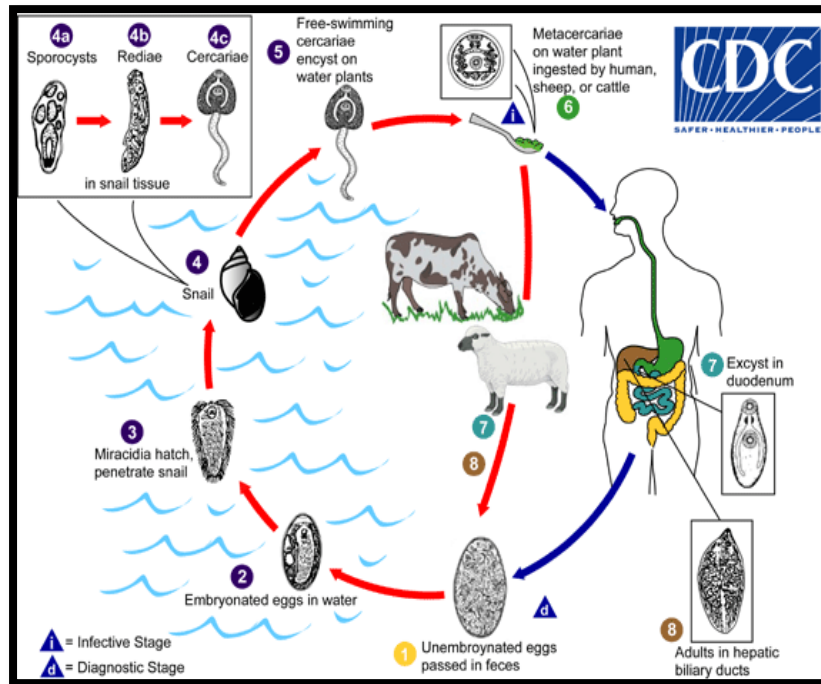
**Fuente: Vespa Payno R. (2010)**

### 2.1.11. Ciclo Biológico

Los huevos abandonan el hospedador definitivo con las heces. **2.-** De los huevos eclosionan larvas ciliadas y móviles miracidio. Este proceso se realiza en aproximadamente 9 días a temperatura de 22 a 26°C. **3.-** Las larvas miracidio tienen vida muy corta y deben penetrar en el hospedador intermediario, un caracol de agua dulce en tres horas de forma óptima. **4.-** En el interior del caracol, las larvas miracidio se transforman en esporocistos (**4a**) que se desarrollan en redias (**4b**) y éstas en cercarias (**4c**). **5.-** Las cercarias abandonan el caracol y, tras un período de vida libre en el agua se enquistan y se fijan sobre superficies sólidas tales como hojas de hierbas, plantas acuáticas, donde se enquistan y se transforman en metacercarias. El desarrollo completo desde miracidio hasta metacercaria requiere un mínimo de 6-7 semanas aunque puede prolongarse bajo condiciones desfavorables. La infección de un caracol con un miracidio puede producir más de 600 metacercarias. **6.-** Las metacercarias son ingeridas por el ganado o por los humanos. **7.-** Los hospedadores definitivos que se desenquistan en el intestino delgado duodeno atraviesan la pared intestinal migran por el peritoneo y penetran en la capsula hepática. **8.-** Del duodeno pasan a los conductos biliares, donde originan los adultos que producirán huevos que abandonarán el hospedador y cerrarán el ciclo. Por lo tanto el tiempo mínimo necesario para que se desarrolle el ciclo evolutivo completo de *F. hepática* es de 17-18 semanas. (28)

Figura 9.

Ciclo biológico de *F. hepática*.



Fuente: <http://www.cdc.gov/Centros de Control y Prevención de Enfermedades CDC> (7)

El ciclo biológico de este parásito presenta cuatro fases:

- Fase de embriogonía: Inicia desde que sale el huevo al medio, madura y desarrolla, hasta formarse el miracidium.
- Fase de partenogonía: Es todo el desarrollo que el parásito realiza dentro del caracol hasta que sale la cercaria.
- Fase de cistogonía: Inicia desde que sale la cercaria hasta que se enquista.
- Fase de maritogonía: Desde que el quiste es ingerido por el hospedador definitivo hasta que termina su desarrollo y comienza a producir huevos.

Una *Fasciola hepática* adulta puede poner una media de 3 500 huevos al día, pero esta cifra puede variar en función de:

- a) Antigüedad de la infestación: a mayor edad de la fasciola, menor número de huevos pone.
- b) Época estacional: en los meses de marzo, abril y mayo la puesta es máxima, siendo mínima en los meses de enero y febrero.
- c) Grado de parasitación: a mayor número de fasciolas albergadas en el hígado menor número de huevos ponen.
- d) Edad del hospedador: la eliminación de huevos decrece a medida que el hospedador envejece (fenómenos inmunitarios). (23)

#### **2.1.12. Signos y síntomas**

Existen tres formas de presentación de la Distomatosis: la aguda, la subaguda y la crónica. Dependiendo de la época del año y el clima puede haber infestaciones masivas en bovinos y ovinos que luego de dos o tres semanas se puede manifestar como una fasciolosis aguda especialmente en animales jóvenes. Los animales muestran síntomas clínicos como son la fiebre ligera, abatimiento, debilidad, aumento del volumen del hígado, con dolor y ascitis. Estos síntomas de aparición rápida, son acompañados de muerte de animales.

La forma subaguda es aquella donde la patogenia del proceso presenta unos síntomas clínicos compatibles con la permanencia de la infestación durante un largo periodo de tiempo, relacionados con las lesiones sufridas por el parénquima y con la presencia de parásitos adultos en los conductos biliares, las muertes se producen meses más tarde que en el caso de la fasciolosis aguda. El examen clínico de los hospedadores permite observar la presencia de mucosas pálidas.

Los animales afectados empeoran su estado corporal, presentando todo el rebaño un aspecto homogéneo, aletargamiento, vellones ralos (en casos de ovinos) y bajos índices de desarrollo corporal.

En general los síntomas aparecen en los casos crónicos. Estos son: falta de peso, debilidad general, edema sub mandibular y palidez de mucosas. En casos de muerte las lesiones y las fasciolas son muy evidentes.

Como los signos clínicos de la Distomatosis son inespecíficos se necesita la confirmación del laboratorio o a través de una necropsia para arribar a un diagnóstico definitivo. (8)

### **2.1.13. Diagnóstico**

El conocimiento de la existencia del caracol en la zona y la correlación con la sintomatología antes descrita ayuda a un diagnóstico clínico más rápido. El diagnóstico de certeza es la confirmación de la presencia de huevos en materia fecal por laboratorio. Los dos métodos que se detallan a continuación buscan concentrar los huevos para poder visualizarlos.

La técnica de sedimentación es sencilla y aprovecha el alto peso específico del huevo que sedimenta rápido (le falta cámara de aire como los tienen los huevos de nematodos gastrointestinales).

En el método de flotación usa soluciones de alta densidad como el sulfato de zinc o de magnesio pero requiere lectura rápida porque los huevos se afectan con facilidad. (17)

### **2.1.14. Tratamiento.**

Durante décadas fue la emetina, la dihidroemetina y el bitionol, retiradas del mercado. El triclabendazol es la droga de elección en la actualidad. La dosis es de 10-12 mg./kg. de peso que puede administrarse como dosis única, pero en nuestra experiencia es recomendable dos dosis, con el intervalo de un día y administrando la dosis después del desayuno. El praziquantel, útil en otras trematodosis, no lo es para fasciolosis por *Fasciola hepatica*. (31)

### **2.1.15. Epidemiología.**

Existen tres factores principales que condicionan la producción de número de metacercarias, necesario para que se produzcan brotes de *Fasciola hepatica*.

1. Disponibilidad de hábitats adecuados para los caracoles, prefiere el barro el agua y sus hábitats permanentes son orillas de acequias y arroyos, márgenes de pequeñas chacras. Después de fuertes precipitaciones, las huellas de las pezuñas de los animales, los surcos de las ruedas o los charcos de la lluvia pueden proporcionar hábitats temporales.
2. Temperaturas, una temperatura ambiental media igual o superior a 10°C es necesaria tanto para la reproducción de los caracoles con para el desarrollo de *F. hepática* dentro del caracol, ambos procesos se paralizan a 5°C esta también es la temperatura mínima necesaria para el desarrollo y eclosión de huevos, el desarrollo de caracoles y fases larvianas del parásito solamente es importante cuando la temperatura se mantiene por encima de 15°C.
3. Humedad, las condiciones óptimas para la reproducción de caracoles y fasciola en su interior se producen cuando las precipitaciones superan a la transpiración y se alcanzan niveles de saturación, estas son condiciones son también esenciales para el desarrollo de los huevos de parásitos, para que los miracidios encuentran a los caracoles y por la dispersión de las cercarías liberadas de estos últimos.

Depende del ambiente para la proliferación de caracoles, cercarías y metacercarias , el mismo parásito *Fasciola hepática* en ausencia de tratamiento se hacen tan longevos como su hospedador , en países cálidos la prevalencia de fasciolosis es mayor después de varios meses de sequía posiblemente porque los animales se agrupan en torno a áreas donde se conserva el agua y así se incrementen las posibilidades de infección de los caracoles. (24)

### 2.1.16. Prevención

Todos los factores que inciden en el ciclo de vida del parásito y en su transmisión deben de ser estudiados en cada caso para poder establecer medidas racionales de prevención y control de la enfermedad.

La clave es proteger al máximo a los animales jóvenes, que son lo más susceptibles, a través de técnicas de manejo (que no pastoreen campos cercanos a cuerpos de agua), desparasitaciones estratégicas y control de la población de caracoles a través del uso de químicos. (24)

### **2.1.17. Estructura anatómica del hígado de vacuno.**

El hígado de los rumiantes asienta casi totalmente en el lado derecho del plano medio, después de rotar 90° desde su posición en el embrión en la mayoría de los mamíferos, de modo que el lóbulo derecho es dorsal y el izquierdo es ventral. Este desplazamiento está causado por el gran desarrollo del estómago en el lado izquierdo de la cavidad abdominal. El eje mayor se dirige craneoventralmente desde el riñón derecho a la última costilla, hasta el plano del tercio ventral del sexto espacio intercostal.

El peso medio del hígado de los bovinos es de 4,5 a 5,5 kg. La superficie diafragmática está, en su mayor parte, moldeada al hueco de la mitad derecha del diafragma, pero una pequeña parte está en contacto con las dos o tres últimas costillas y algunas veces con el costado en el ángulo lumbocostal. Mira dorsal, craneal y hacia la derecha. El ligamento falciforme está unido a esta superficie a lo largo de una línea, desde la impresión esofágica a la escotadura del ligamento redondo. Una zona triangular grande (área nuda), sobre la parte dorsal de la superficie, se encuentra provista de una capa serosa de recubrimiento dada su íntima unión con el diafragma. Esta zona está incluida por dos capas separadas de la rama derecha del ligamento suspensorio. La superficie visceral es cóncava.

Su característica más importante es la porta hepatis, una depresión limitada por la proyección papilar, la prolongación caudal y la zona de unión del páncreas y por la que entran la vena porta y la arteria hepática y el conducto hepático común abandona el hígado. También están presentes aquí varios nódulos linfáticos hepáticos. La fosa de la vesícula biliar se extiende desde la porta al borde ventral del hígado. La línea de inserción del omento menor pasa oblicuamente desde la impresión esofágica a la porta. Cuando el hígado se fija in situ, la superficie visceral muestra una impresión omasal central grande, que produce la mayor parte de la 19 concavidad del hígado en el vacuno. Ventral a la impresión omasal se encuentra la del retículo. La impresión abomasal está presente en la zona ventral derecha.

El borde derecho es caudal, corto y grueso, presenta una impresión profunda formada por el lóbulo derecho y el proceso caudal del riñón derecho y la glándula adrenal. Los bordes ventral e izquierdo son delgados.

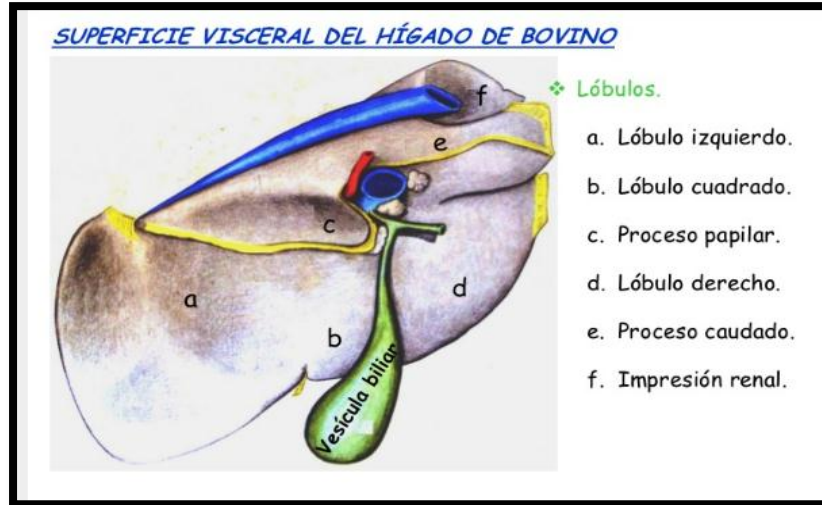
El borde izquierdo es una curva suave continua con los bordes dorsal y ventral.

El borde ventral presenta la fosa de la vesícula biliar (fossa vesicae felleae) y una escotadura para el ligamento redondo (incisura lig. teretis). El borde dorsal está prácticamente en posición media. Aloja la vena cava caudal en el sulcus venae cavae. En el extremo craneal del surco se encuentra la impresión esofágica y, por detrás de este, el hígado se extiende a unos 2,5 a 5 cm a la izquierda del plano medio.

El lóbulo caudado está ubicado entre la vena cava y la rama izquierda de la vena porta y el lóbulo cuadrado está situado entre la rama izquierda y el borde ventral del hígado. El lóbulo caudado tiene dos prolongaciones; la más pequeña, proceso papilar, se proyecta dentro del vestíbulo de la bolsa omental y se solapa con la rama izquierda de la vena porta; la mayor, proceso caudal elongado, que se extiende a la derecha, cubre gran parte de la superficie visceral del lóbulo derecho y parte de la impresión renal. El lóbulo derecho está limitado por una línea desde la fosa de la vesícula biliar, a través de la porta, hasta el surco de la vena cava. Este es más corto y grueso. Aunque el hígado está en contacto con la pared abdominal derecha, desde el extremo ventral de la VII costilla hasta la última, no es muy accesible para el proceso diagnóstico, dado que está en gran parte cubierto por el pulmón. (25)

**Figura 10.**

**Estructura anatómica de hígado vacuno**



**Fuente: Popesko P. (1986)**

**2.1.18. Características del hígado de vacuno:**

Forma	Rectángulo irregular de bordes redondeados
Característica	Dos lóbulos, uno dorsal y uno ventral
Relación con el riñón derecho	Impresión renal
Fisura umbilical	Depresión superficial en el borde, entre los lóbulos dorsal y ventral
Escotadura esofágica	Profunda, pero no tanto como en el caballo
Vesícula	Piriforme, de 10 - 15 cm de longitud
Colédoco	Desemboca en el duodeno a unos 60 cm del píloro
Cava posterior	Parcialmente encajada
Color	Pardo rojizo. Friable.
Ligamentos	Coronario; Falciforme; Redondo; Lateral derecho y caudado.(10)

**2.1.19. Lesiones macroscópicas y microscópicas de hígado de vacuno.**

Las lesiones producidas por la duela del hígado son más constantes e importantes en esta víscera, pero alguna vez los parásitos emigran a los pulmones u otros órganos, donde forman

abscesos. Las fasciolas se localizan pronto en los conductos biliares, donde pasan su vida adulta. La presencia de estos parásitos en los conductos biliares causa reacción considerable de los tejidos. El epitelio biliar es estimulado a un crecimiento excesivo en algunos lugares y se encuentran ulcerados en otros. Es frecuente la oclusión parcial o completa de los conductos biliares. Las paredes de los conductos biliares a veces llegan a ser tan gruesas por la proliferación fibrosa que puede haber calcificación en algunas zonas. Las cicatrices alrededor de los conductos biliares se extienden algunas veces en la profundidad de los lóbulos hepáticos, produciendo fibrosis severa en el tejido conjuntivo perilobular. La cicatrización y calcificación pueden afectar grandes porciones del hígado. En los bóvidos, los gusanos adultos vagan por breve tiempo en el parénquima hepático, destruyendo tejido y provocan una reacción que encapsula el parásito. Pronto se forma un quiste, pero su lumen comunica rara vez con los conductos biliares; así, la excreta y los huevecillos se acumulan pronto alrededor del gusano. Se forma un pigmento granular negro en el quiste y es fagocitado por los macrófagos del huésped. Se cree que este pigmento característico es parte del excremento del gusano, porque se puede encontrar material semejante en su aparato digestivo. El pigmento negro, semejante al hollín, se observa a veces a simple vista en el hígado. (29)

Las lesiones pueden dividirse en una fibrosis hepática y una colangitis hiperplásica. La migración de las duelas inmaduras por el hígado provoca unos tractos migratorios, con destrucción traumática del parénquima hepático, hemorragia y necrosis. La migración de los vermes también da lugar a la formación de trombos en las venas hepáticas y sinusoides, y la obstrucción del flujo sanguíneo por esos trombos provoca una necrosis isquémica y coagulativa en el parénquima del hígado. Al cabo de, aproximadamente, cuatro o seis semanas de la infestación, comienza la curación y regeneración de estas lesiones, depositándose colágeno y apareciendo la fibrosis. La presencia de duelas adultas en los conductos biliares provoca una colangitis hiperplásica, significado Post Mortem. Las canales afectadas con ictericia debido a infestación parasitaria son impropias para fines alimenticios. Los hígados enfermos, independientemente del grado de infestación, son inadecuados para la alimentación. (12)

En los cuales se considera lesiones leves a los siguientes parámetros; (29)

Lesiones macroscópicas leves; engrosamiento de conductos biliares en cara parietal como en la cara visceral.

Lesiones macroscópicas moderada; hipertrofia moderada, atrofia moderada de lóbulos hepáticos, fibrosis de los conductos biliares y el parénquima, engrosamiento de conductos hepáticos con presencia de calcificación.

Lesiones macroscópicas severas; hipertrofia severa, hiperplasia del órgano, hiperplasia de linfonodos, material mucoso y calcificaciones en el lumen de conductos biliares, necrosis, presencia de formas adultas de parásito y cambio de coloración, fibrosis del tejido hepático, de conductos biliares.

Lesiones Microscópicas (29)

Necrosis, fibrosis arterial, fibrosis de conductos biliares, fibrosis de vena, proliferación de conductos biliares, hiperplasia de conductos biliares, infiltración linfocitos células plasmáticas eosinófilos polimorfos mononucleares.

## 2.1. Antecedentes de investigación

**Zafra Leva (2007)** “Estudio Histopatológico e Inmunohistoquímico del hígado y ganglios linfáticos hepáticos en cabras inmunizadas frente a *Fasciola hepatica*” Universidad de Córdoba.

El presente estudio ha sido evaluar la eficacia protectora, así como las lesiones y respuestas inmune local y sistémica inducidas por los antígenos Glutación-S-Transferasa (GST) de *Fasciola hepática* y un péptido sintético (pSm14) derivado del antígeno Sm14 de *Schistosoma mansoni*. Estos dos candidatos vacunales se han elegido porque han demostrado su eficacia en experiencias previas en ganado bovino y ovino con resultados variables.

Para este estudio se utilizaron 21 cabras de 4 meses de edad de raza Florida Sevillana. Los animales se dividieron en tres grupos de 6 animales cada uno: en cada grupo utilizaron diversos tipos de vacunas en uno de los grupos control no inmunizado ni parasitado. La inmunización se realizó mediante una inoculación subcutánea en la región del hombro con un intervalo entre ellas de 10 días. Los animales de los grupos 2, 3 y 4 fueron infectados oralmente con una dosis de 200 metacercarias de *F. hepatica* (mc) procedentes del Central Veterinary Laboratory de Weybridge, Reino Unido. Posteriormente los animales se eutanasiaron utilizando T-61 (Intervet, España). El estudio parasitológico reveló un descenso en el número de parásitos obtenidos en el grupo 4 respecto a los grupos 2 y 3, así como el número medio de fasciolas por cada animal. En cuanto al porcentaje de implantación, en el grupo 4 también se observó un descenso en el número de parásitos implantados en hígado, encontrándose un 46% menos de parásitos que en el grupo control infectado y no vacunado.

En su estudio las lesiones hepáticas macro y microscópicas en los tres grupos infectados fueron características de fasciolosis crónica (perihepatitis fibrosa, trayectos crónicos, fibrosis portal, hiperplasia de conductos biliares, granulomas con centro necrótico e infiltrado inflamatorio de linfocitos, células plasmáticas, eosinófilos y leucocitos globulares).

Demostró para todos los parámetros estudiados un descenso en las lesiones macro y microscópicas observadas en el grupo 4 respecto a los grupos 2 y 3, donde éstas fueron más severas, particularmente la presencia de perihepatitis, trayectos crónicos del parásito y la presencia de granulomas parasitarios.

**Luis Marcos y E tal. (2007)** “Hallazgo de huevos de *Fasciola hepatica* en vasos sanguíneos de hígado de bovinos con fasciolosis”. Universidad Peruana Cayetano Heredia Lima-Perú. Se examinó un total de 26 hígados de vacunos con fasciolosis, mediante exámenes histológicos con la tinción de hematoxilina y eosina, luego de haber tomado entre 9 a 12 muestras de cada hígado. Un hecho de gran relevancia fue el hallazgo de huevos de *Fasciola hepática* dentro de los vasos sanguíneos en cuatro hígados sin daño aparente de las estructuras vasculares. Este es el primer reporte que describe el hallazgo de huevos de *F. hepatica* en vasos sanguíneos de hígados de vacunos infectados por este trematodo. Esto podría contribuir a la descripción anátomo-patológica hepática de esta parasitosis y podría aportar evidencias que explicarían en parte el mecanismo por el cual este parásito causa alteraciones vasculares y hematológicas reportadas en otros estudios.


Dentro de las principales características histopatológicas de los hígados infectados por *F. hepatica* están: hemorragia subcapsular, degeneración de hepatocitos, eosinófilos en el parénquima hepático, fibrosis, infiltrado de linfocitos y macrófagos, trombosis venosa, centros necróticos, tejido de granulación y ocasionalmente granulomas parenquimales conteniendo huevos del trematodo.

Este es el primer reporte de huevos de *Fasciola hepatica* en vasos sanguíneos de vacunos que fueron naturalmente infectados

**Alpizar Carlos E. y Etal (2006)** “*Fasciola hepática* en ganado bovino de carne en Siquirres y lesiones anatomo-histopatológicas de hígados bovinos decomisados en mataderos de Costa Rica.

El presente estudio fue realizado con el objetivo de determinar la infección por *Fasciola hepática* en una finca dedicada al ganado de carne en el cantón de Siquirres, provincia de Limón para caracterizar las lesiones más comunes de hígados parasitados, en 3 plantas de sacrificio de bovinos del país. De agosto del 2005 a agosto del 2006, fueron recolectadas muestras fecales de 577 bovinos de razas cebuinas con edades entre 6 meses y 2,5 años. Cada muestra fue sometida a la técnica coprológica de sedimentación; también se buscaron y recolectaron moluscos con el objetivo de identificar la(s) especie(s) involucrada(s) en la

transmisión del parásito en la finca. Asimismo, se recolectaron muestras de hígados bovinos infectados con el parásito en 3 mataderos del Valle Central para el análisis histopatológico. *Fasciola hepática* fue diagnosticada en 67 (11,3%) de los 577 bovinos evaluados, y el porcentaje de infección fue mayor en agosto del 2005 (31,6%) y agosto del 2006 (26,2%). Además, los animales con edades entre 18 y 24 meses mostraron mayor frecuencia de infección (19,4%), mientras que los animales de 12 a menos de 18 meses mostraron la menor frecuencia de infección (2,4%). Las principales lesiones en los hígados decomisados fueron atrofia moderada de lóbulos hepáticos, aumento de consistencia, engrosamiento de ductos hepáticos con presencia de calcificación, material mucoso y formas adultas del parásito. Histológicamente corresponden a colangiohepatitis necrótica con formación de depósitos cálcicos distróficos e hiperplasia de ductos biliares. Con base en los resultados obtenidos se pudo determinar la presencia de *F. hepática* en los bovinos de la finca y de la zona, con marcado incremento de la infección en la época lluviosa.



### **III. MATERIALES Y METODOS**

#### **3.1. Materiales**

##### **3.1.1. Localización del trabajo**

###### **a. Espacial**

El presente trabajo se realizó en el Camal Frigorífico Municipal Metropolitano Sector Rio Seco Distrito de Cerro Colorado Región Arequipa.

###### **Límites Geográficos:**

Norte: Yura

Sur: Uchumayo, Sachaca y Yanahuara.

Este: Cayma.

Oeste: Yura.

###### **Ubicación Geográfica**

Latitud Sur 16 22' 24''

Longitud Oeste 71 33' 37''

###### **Características**

Altitud 2406 msnm

Superficie 17490 Km

Fuente: 20

###### **b. Temporal**

El presente trabajo de investigación se realizó en el mes de Enero 2016.

### 3.1.2. Materiales biológicos

- Muestras de hígado de vacuno.

### 3.1.3. Materiales de laboratorio

- Microscopio óptico.
- Guantes.
- Láminas cubre y porta objetos.
- Pinzas.
- Formol al 10% bufferado.
- Colorantes. Batería de colorantes de H/E, parafina.
- Micrótopo

### 3.1.4. Materiales de campo

- Frascos de plástico.
- Marcador indeleble.
- Guantes.
- Mandil.
- Botas de jebe.
- Fichas de recolección de datos.
- Libreta de notas.
- Lapiceros.

### 3.1.5. Otros materiales

- Calculadora científica.
- Cámara fotográfica.
- Computadora.
- Impresora.

### 3.2. Métodos:

#### 3.2.1. Muestreo

##### a. Universo

El universo en estudio estuvo constituido por **179** vacunos con *Fasciola hepática* beneficiados en una semana en el camal Metropolitano sector Rio Seco de Arequipa. (Anexo 1).

##### b. Tamaño de la muestra.

Para clasificación macroscópica se tomaron el 100% del universo 179. Para la clasificación microscópica y obtener el tamaño de muestra, se aplicó la siguiente fórmula:

$$N = \frac{N}{N(0.1)^2 + 1} = \frac{179}{179(0.01) + 1} = \frac{179}{2.79} = 64$$

Por conveniencia se tomaron 72 muestras de hígado divididas en 12 muestras por día de lunes a sábado que son los días de beneficio en dicho camal este muestreo fue para observar lesiones microscópicas es decir la descripción histológica.

##### c. Procedimiento de muestreo.

Se realizó de lunes a sábado, se tomaron 12 muestras por día de las cuales se clasificaran en tres grupos; lesión leve, moderada y severa considerando los parámetros de lesiones mediante la observación directa del hígado con fasciola, se tomó 1cm de muestra de hígado en formol bufferado y llevado al laboratorio para su respectivo corte histológico.

### 3.2.2. Métodos de evaluación

#### a. Metodología de la experimentación

Se procedió a usar los respectivos implementos de protección para ingresar al Camal.

Luego se anotó la edad, sexo y procedencia del vacuno.

Luego se inspecciono los hígados comprendiendo un examen visual donde las alteraciones fueron evidentes su forma, color tamaño y hasta palpando los canalículos duros y clasificar para luego tomar un trozo de muestra de hígado.

Se realizó en el Laboratorio de Patología Facultad de Medicina de la Universidad Nacional San Agustín donde realizaron los cortes histológicos y luego se procedió hacer lectura para encontrar las lesiones con Distomatosis hepática y describir las lesiones a nivel hepático se adjunta en anexo 5.

#### **Técnica Histológica.**

##### **Obtención de la muestra:**

La muestra fue fresca con extirpación de pequeña porción de hígado no mayor de 1 cm del espécimen recientemente sacrificado.

##### **Fijación:**

La muestra obtenida se colocó en el fijador para impedir procesos de desintegración por acción de las propias enzimas en autólisis o de gérmenes contaminante, la fijación es un procedimiento por el que el tejido se conserva en condiciones muy similares a los que tenía en vida, es decir muerte rápida de las células con preservación de su estructura.

Los fijadores más utilizados son formol al 10 %.

La acción de los fijadores es la precipitación o la coagulación de las proteínas aumentando la consistencia de los tejidos y la activación de las enzimas, algunos fijadores contienen mordientes que favorecen la ulterior coloración. (2)

**Inclusión:**

Las muestras obtenidas y lavadas de la fijación son poco consistentes y muy blandas para ser cortadas, es necesario endurecer más los tejidos, entonces se debe utilizar sustancias que lo harán más sólidos.

Para llegar a la inclusión es necesario que el preparado o la muestra tuvo que seguir los siguientes pasos: (2)

- a) Deshidratación: Se saca la muestra del fijador, se lavó en agua corriente y luego deshidratarla gradualmente pasajes en una batería de alcoholes en forma de concentración crecientes, es decir empezando por 50, 70, 95, 100 % con la finalidad en evitar alteraciones estructurales que ocasionaría en el paso de una deshidratación brusca.
- b) Aclaración: Al estar desprovisto de agua se introdujo una sustancia que debe ser miscible con el alcohol que se encuentre en el interior del tejido y que disuelva la parafina, esa sustancia es el xilol o cloroformo que penetra al interior del tejido y desplazar por completo al alcohol, aquí la pieza se vuelve transparente, si esta enturbada la pieza no está bien deshidratada.
- c) Inclusión: Es la fase que sirve para el endurecimiento de la muestra que ha sido aclarado y se le incluye en parafina o celoidina. La celoidina es el nombre comercial de los trinitratos de celulosa que se disuelve solo en partes iguales de alcohol absoluto y éter, se puede utilizar la celoidina de nitrato de celulosa al 10% y en casos especiales la gelatina.

El más usado es la parafina que tienen que estar a una temperatura de 58° para que se licue, la parafina es el último producto de la destilación del petróleo , este empieza a disolverse a partir de 40° y puede soportar hasta 70° , se coloca en depósitos especiales, la muestra sacada del aclarante para llenarla después de parafina.

d) Confección de los bloques: Una vez colocada la muestra en los moldes especiales metálicos de Leuckart se llenó de parafina, pero antes el técnico realizo la presentación de la muestra es decir, saber colocar para que se realice le corte, sea transversal, horizontal, sagital, etc. Dejando solidificar la muestra dentro de la parafina y de esta manera se obtiene los bloques listos para ser cortados por el micrótopo.

**Corte:**

Se obtuvieron láminas muy delgadas de 5-10 micras de espesor mediante micrótopo en serie, bandas o cintas, estos pasan al baño maría a 35-40°.

**Coloración:**

Los cortes obtenidos del micrótopo se colocó en un portaobjeto que tiene las siguientes dimensiones 76 x 26 mm / 3 x 1 inch las que tienen que estar adheridas a la misma mediante la albumina de Meyer que es albumina de huevo glicerizada, después pasaran por una serie de pasos para su coloración y obtención del preparado final.

- a) Se desparafina mediante el xilol, la parafina es retirada para que penetre el colorante.
- b) Hidratación, es gradual pasando por una batería de alcoholes pero en concentraciones decrecientes es decir empezando por 100 ,95,70 y 50 agua destilada.
- c) Coloración con hematoxilina, tiñe los núcleos de color azul o purpura oscuro (10 min).
- d) Viraje, consiste el lavado con agua corriente para retirar el exceso de colorante y cambiar el tono de color.
- e) Coloración con eosina tiñe el citoplasma de color rosado ( ½ a 1 min).
- f) Deshidratación gradual en la batería de alcoholes en forma creciente 50, 70, 95 y 100%.
- g) Aclaramiento con xilol.

h) Montaje, se colocó 1 gota de bálsamo de canada sobre el preparado, humedecido por el xilol y se coloca en cubreobjetos de dimensiones de 22x 22 mm, presionando un poco para eliminar el aire, se deja secar y luego se observa en el microscopio.(34)

#### **b. Recopilación de la información**

\* **En el campo**

Por medio de fichas de la toma de muestras (Anexo 2) mediante la información obtenida directamente de los ganaderos de la zona y matarifes del camal.

\* **En el laboratorio**

Mediante los cortes histológicos que luego de obtenerlos se procedió a describir las lesiones a nivel histológico y clasificarlos en grados de lesiones graves, moderadas y leves con los parámetros descritos anteriormente.

\* **En la biblioteca**

Se revisaron libros revistas especializadas, tesis relacionadas con la investigación e Parasitología con información directamente relacionada al tema de estudio.

\* **En otros ambientes generadores de la información científica.**

En Internet, en páginas web para obtener información actualizada sobre este estudio y en bibliotecas personales de profesionales que proporcionen información.

#### **3.2.3. Variables de respuesta**

##### **a. Variables dependientes**

- Lesiones Graves ( hipertrofia severa, fibrosis de vasos sanguíneos, necrosis hepática, fibrosis de conductos biliares)
- Lesiones Moderadas ( hipertrofia leve, fibrosis de conductos biliares leve, fibrosis de vasos sanguíneos leve)
- Lesiones Leve ( engrosamiento de conductos biliares )
- Sexo.
- Edad.
- Procedencia.

**b. Variables independientes**

- Lesión microscópica del hígado.
- Lesión macroscópica del hígado.



#### 4. RESULTADOS Y DISCUSIÓN

##### CUADRO N° 1

**CANTIDAD DE HIGADOS DECOMISADOS POR DISTOMATOSIS HEPATICA  
DURANTE EL PROCESO DE INVESTIGACION EN EL CAMAL METROPOLITANO  
RIO SECO 2015.**

Día	Animales beneficiados	Decomisados por Distomatosis	%
1	135	31	22.96
2	95	5	5.26
3	262	41	15.65
4	255	48	18.82
5	20	6	30.00
6	194	28	14.43
<b>Total</b>	961	159	16.55

En la Cuadro N°.1 Se muestra la cantidad de vacunos beneficiados y cantidad de hígados decomisados por Distomatosis hepática en el camal Metropolitano Rio Seco 2015 Arequipa, en 6 días de muestreo se beneficiaron 961 vacunos de los cuales 159 hígados con Fasciola hepática la investigación presento el 16.55% de los decomisos, se puede deber a varios factores como el medio climático en esta época lluviosa mes de Enero ambiente favorable para el desarrollo del hospedador intermediario de este parasito como lo es el caracol y los lugares de procedencia son diversos como Espinar, Santo Tomas Cusco lugares donde no realizan buenas prácticas de desparasitaciones, por lo cual el porcentaje de Distomatosis es alto en mi trabajo de investigación

**Altamirano Martínez M.** (2015) en su trabajo “Incidencia de las principales de las principales alteraciones hepáticas macroscópicas en bovinos faenados en el camal Municipal de Ambato” Ecuador, en trabajo se realizó en periodo 4 de Mayo hasta el 5 de Junio del 2014 el total de animales faenados en el Camal fueron 3 439 bovinos de los cuales fueron 622 hígados con diversas patologías entre las diferentes patologías más relevantes y en mayor cantidad que encontraron fue la Distomatosis que constituyen Distomatosis 27%, encontró este porcentaje de prevalencia un poco más alto que el hallado en mi trabajo de investigación se supone que esto se debe porque en dicha zona el clima de la ciudad de Ambato es un clima templado, debido a que se ubica en un estrecho valle andino; siempre tiene un clima templado con

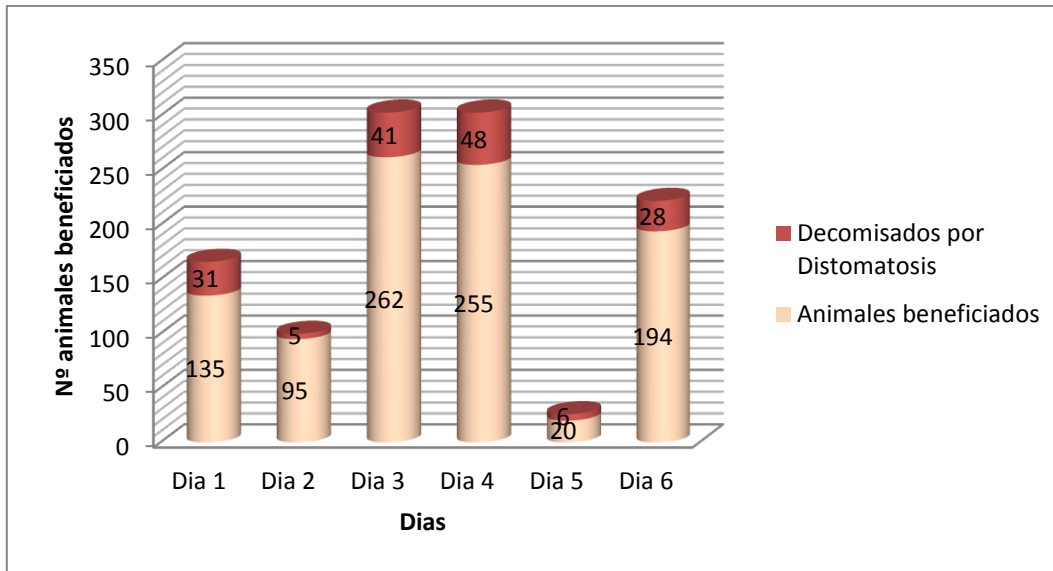
temperaturas desde los 10 a los 25 °C que una de las fases de fasciola pueden estar a estas temperaturas y ese clima puede dar todas las condiciones para q desarrolle el ciclo biológico y pueda ser contraído por los animales.

**López Carpio C. (2012)** Prevalencia de diferentes patología causantes de decomiso de hígados de bovinos en la inspección pots-mortem sacrificados en el matadero Municipal de San Salvador , realizado en Febrero a mayo 2010 cuatro meses en su trabajo inspeccionaron 156 bovinos al momento de la inspección ante morten de los cuales encontraron 59 hígados con diferentes patologías en dicho órgano encontrando 10.16% de distomatosis y que es también uno de las patologías más importantes en la ciudad de San Salvador , en relación a otros trabajos vemos que el porcentaje es más bajo y se puede deber al clima y el mes q se realizó este trabajo, tiene un clima cálido todo el año, siendo diciembre, enero y febrero los más frescos. Los más calurosos son de marzo a mayo. De mayo a octubre es la estación lluviosa, y este trabajo se realizó en febrero a mayo días frescos y calurosos es por ello que también se obtuvo baja presentación de distomatosis.

**Alpizar Carlos E. y Etal (2006)** “*Fasciola hepática* en ganado bovino de carne en Siquirres y lesiones anatomo-histopatológicas de hígados bovinos decomisados en mataderos de Costa Rica. En su trabajo realizado en Agosto 2005 a agosto de 2006 se recolectaron muestras de hígados bovinos infectados con el parásito *Fasciola hepática* fue diagnosticada en 67 bovinos de los 577 bovinos evaluados que representan un 11.3% este lugar es un clima caluroso, cálido que sus temperaturas oscila entre 28 a 30 °C hasta más, es por ello que la fasciola no tiene mucha prevalencia en dicho lugar, en relación a mi trabajo.

GRAFICO N° 1.a.

**CANTIDAD DE HIGADOS DECOMISADOS POR DISTOMATOSIS HEPATICA DURANTE EL PROCESO DE INVESTIGACION EN EL CAMAL METROPOLITANO RIO SECO 2015.**



En el Gráfico N°1.a. Se observa que en el día “1” de 135 animales beneficiados, 31 hígados presentaron *Fasciola hepática*, en el día “2” de 95 animales se decomisaron 5 hígados, el día “3” de 262 beneficios se decomisaron 41 hígados.

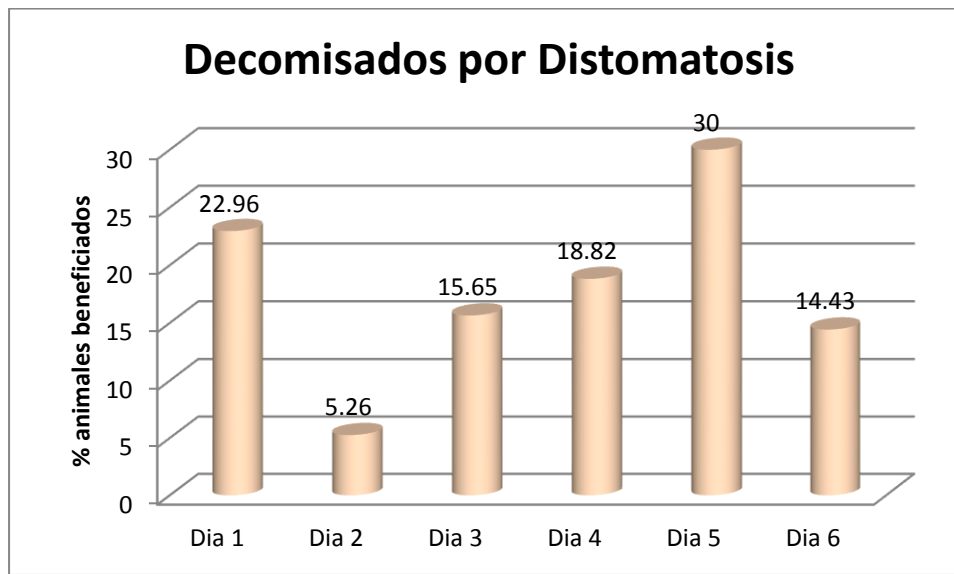
En el día “4” de beneficio de 255 animales se decomisaron 48 hígados, el día “5” se decomisaron 6 hígados de 20 beneficios realizados, finalmente el día “6” de 194 animales se decomisaron 28 hígados.

Se observa que el día “5” hubo menor cantidad de beneficios mientras que los días “3” y “4” son los que registraron mayor actividad.

Se debió a que en esos días fueron de mayor beneficio y las zonas de procedencia son de serranía por lo cual se encontró más cantidad con distomatosis en el día 3 y 4.

**GRAFICO N° 1.b.**

**PORCENTAJE DE HIGADOS DECOMISADOS POR DISTOMATOSIS HEPATICA DURANTE EL PROCESO DE INVESTIGACION EN EL CAMAL METROPOLITANO RIO SECO 2015.**



En el Gráfico N°1.b. Se observa que en el día “1” del 100% de beneficios, los decomisos representan en el 22.96%, en el día “2” los decomisos representaron el 5.26%, el día “3” los hígados decomisados representaron el 15.65%.

En el día “4” de beneficio del 100% de animales beneficiados los decomisos representaron el 18.82%, el día “5” se decomisaron el 30% de hígados, finalmente el día “6” se decomisó el 14.43%.

Por ende se observa que en el día “5” fue donde se tuvo mayor cantidad de decomisos con 30%, de igual forma el día “1” presentó un porcentaje importante de decomisos con un 22.96%; por otro lado en el día “2” se observó la menor cantidad de decomisos con un 5.26%. Todo esto se debe a la cantidad de animales beneficiados en esos días.

**CUADRO N° 2**

**CLASIFICACIÓN SEGÚN GRADOS DE LESIÓN MACROSCÓPICA (LEVE, MODERADA Y SEVERA) EN HÍGADOS DE VACUNO DECOMISADOS POR DISTOMATOSIS HEPÁTICA EN EL CAMAL METROPOLITANO RIO SECO 2015.**

Grado de lesión		
Macroscópica	N°	%
Leve	42	26.42
Moderado	60	37.74
Severo	57	35.84
TOTAL	159	100

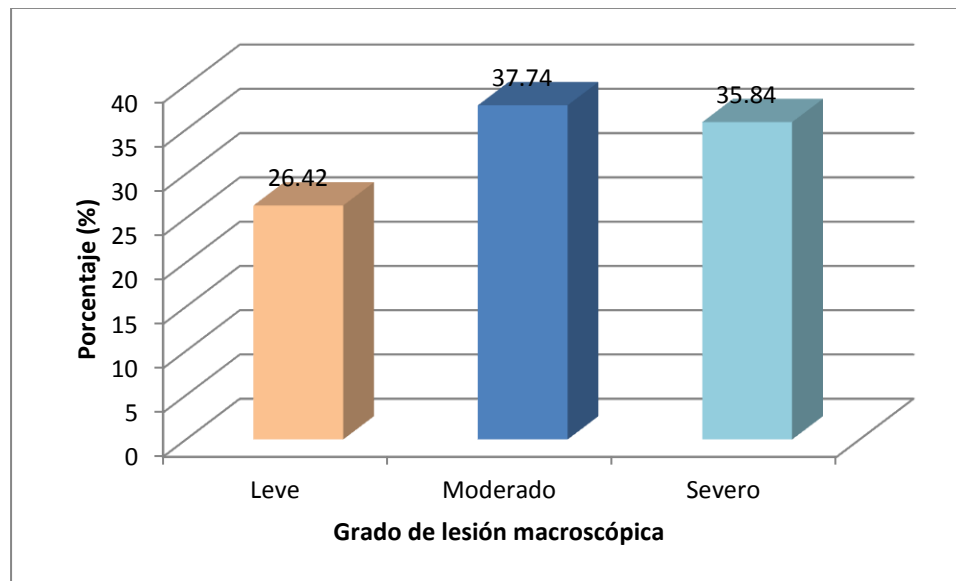
En el Cuadro N°2 se muestra la clasificación según grados de clasificación macroscópica de leve, moderado y severo en los hígados de vacuno decomisados por Distomatosis hepática en el camal Metropolitano Rio Seco 2015 se observó que la lesión leve son 42 muestras de hígados con un porcentaje de 26.42%, Moderado con 60 muestras con porcentaje de 37.74%, Severo con 57 muestras con un porcentaje de 35.85 %.

En la página 37 del marco teórico se detalla sobre las lesiones como son de grado leve, moderado y severo.

Esto indica que en donde se obtuvo más porcentaje es en el grado moderado con 37.74% esto se puede deber que se obtuvo mayor cantidad de muestras y los animales procedentes fueron animales de zonas aledañas de Arequipa como Zamacola, Cerro Colorado que tienen mayor accesibilidad a que un Médico Veterinario y lleven un adecuado control de las desparasitaciones y por ende un mejor manejo de crianza en cambio en comparación de otras zonas como Cusco, Puno que no hay mayor accesibilidad es por ello la prevalencia del parásito en dichas zonas.

**GRAFICO N° 2**

**CLASIFICACIÓN SEGÚN GRADOS DE LESIÓN MACROSCÓPICA (LEVE, MODERADA Y SEVERA) EN HÍGADOS DE VACUNO DECOMISADOS POR DISTOMATOSIS HEPÁTICA EN EL CAMAL METROPOLITANO RIO SECO 2015.**



En el Grafico N°. 2 Se muestra la clasificación según grados de clasificación macroscópica de leve, moderado y severo en los hígados de vacuno decomisados por distomatosis hepática en el camal Metropolitano Rio Seco se observó que según el grado de lesión macroscópica, el 26.42% de los hígados decomisados presentaron fueron lesiones leves, el 35.84% presentaron lesiones severas mientras que el 37.74% de los hígados presentaron lesiones moderadas, siendo estas últimas las que representan el mayor porcentaje del total de hígados decomisados se puede deber a varios factores como lo explicamos en el anterior cuadro.

CUADRO N° 3

**GRADOS DE LESIÓN MACROSCÓPICA EN HÍGADOS DE VACUNO CON DISTOMATOSIS HEPÁTICA SEGÚN DÍA DE BENEFICIO EN EL CAMAL METROPOLITANO RIO SECO 2015.**

Día	Grado de Lesión Macroscópica por Distomatosis					
	Leve		Moderado		Severo	
	N°.	%	N°.	%	N°.	%
1	6	14.29	12	20.00	13	22.81
2	1	2.38	2	3.33	2	3.51
3	10	23.81	12	20.00	19	33.33
4	13	30.95	22	36.67	13	22.81
5	0	0.00	6	10.00	0	0.00
6	12	28.57	6	10.00	10	17.54
Total	42	100	60	100	57	100

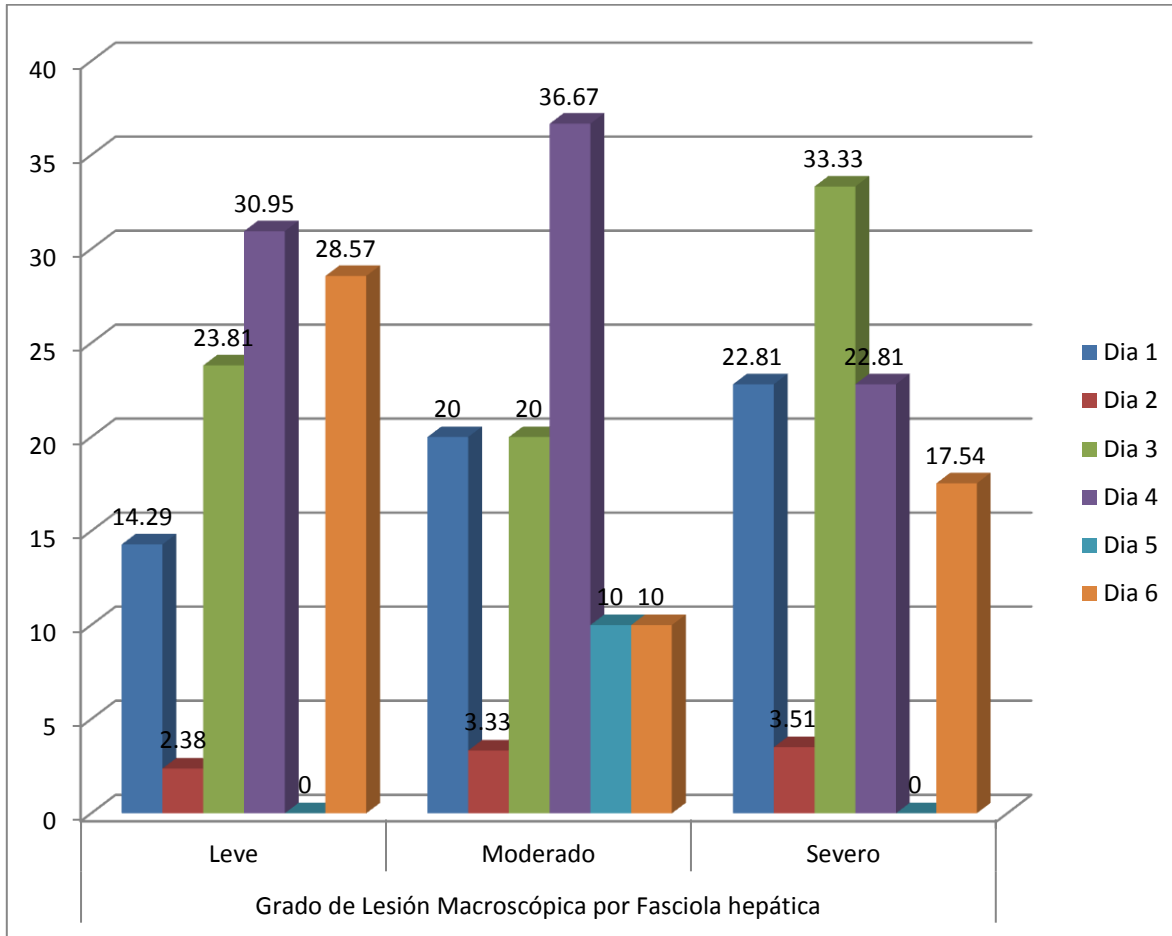
$$X^2 = 19.24 \quad P = 0.0319 \quad P < 0.05$$

En el Cuadro N°3 Se muestra la clasificación según grados de lesión macroscópica (leve, moderado, severo) en hígados de vacuno con distomatosis hepática en el camal Metropolitano 2015 Arequipa , se encontró los siguientes resultados en grado leve en el día 4 con 13 muestras que representan el 30.95% , grado moderado en el día 4 con 22 muestras que representan el 36.67% , grado severo en el día 3 con 19 muestras que representan el 33.33% y se observa que el mayor porcentaje de lesiones es el día 4 , se puede deber a varios factores porque los animales procedentes de lugares como Espinar, Santo tomas Cusco donde la mayor parte de ganaderos no realizan buenas prácticas de manejo como las desparasitaciones periódicamente es por ello que se encontró en los días 3, 4 y 6 en proporciones similares de lesiones leves, moderadas y severas y por la cantidad de animales beneficiados esos días y se dio la presencia del parásito en mi trabajo de investigación.

Mediante un análisis estadístico de Chi Cuadrado se determinó que existe asociación estadísticamente significativa entre los grados de lesión macroscópica por *Fasciola hepática* y los días de beneficio. ( $p < 0.05$ )

**GRAFICO N°3**

**CLASIFICACIÓN SEGÚN GRADOS DE LESIÓN MACROSCÓPICA (LEVE, MODERADA Y SEVERA) EN HÍGADOS DE VACUNO CON DISTOMATOSIS HEPÁTICA SEGÚN DÍA DE BENEFICIO, EN EL CAMAL METROPOLITANO RIO SECO 2015.**



En el Grafico N°3. Se observa que del 100% de hígados con lesión macroscópica leve el 14.29% se presentó el primer día de beneficio, 2.38% el segundo día, el 23.81% corresponde al tercer día, el 30.95% se registró el cuarto día, mientras que el día 5 no se decomisaron hígados con lesiones leves; finalmente el día 6 representa el 28.57% de hígados con lesiones leves.

Del 100% de hígados que presentaron lesiones moderadas el 20% corresponde al primer día, 3.33% al segundo día, 20% al tercer día, 36.67% corresponde al cuarto día, mientras que el

quinto y sexto día representan el 10% de los hígados decomisados por lesiones moderadas por distomatosis.

Finalmente del 100% de hígados decomisados por lesiones macroscópicas severas el 22.81% corresponde al primer día, el 3.51% al segundo día, 33.33% al tercer día, 22.81% al cuarto día, mientras que en el quinto día no se decomisaron hígados con lesiones severas; finalmente el 17.54% corresponde al sexto día.

Se observa que del 100% de hígados decomisados que presentaron lesiones leves el mayor porcentaje corresponde al día 4 con un 30.95%, de igual forma el mayor porcentaje de hígados decomisados por lesiones moderadas corresponden al día 4 con un 36.67%, mientras que del 100% de hígados con lesiones severas el mayor porcentaje corresponde al día 3 con un 33.33%. Por otro lado el menor porcentaje de hígados decomisados por lesiones leves se presentó en el día “2” con 2.38%, en el caso de hígados con lesiones moderadas el menor porcentaje se presentó en el día “2” con 3.33%; finalmente el porcentaje de hígados decomisados por lesiones severas se registró en el día “2” con un 3.51%.

Todas estas diferencias se deben a que en unos días fueron con mayor cantidad de animales beneficiados y otros días menos también la procedencia de donde llegaron los vacunos.

**CUADRO N° 4**

**CLASIFICACIÓN SEGÚN GRADOS DE LESION MACROSCOPICA (LEVE, MODERADA Y SEVERA) EN HÍGADOS DE VACUNO CON DISTOMATOSIS HEPATICA SEGÚN EDAD EN EL CAMAL METROPOLITANO RIO SECO 2015.**

Edad (años)	Grado de Lesión Macroscópica por Distomatosis					
	Leve		Moderado		Severo	
	N°.	%	N°.	%	N°.	%
1	3	7.14	3	5.00	7	12.28
1.5-2	12	28.57	15	25.00	24	42.11
2.5-3	14	33.33	15	25.00	17	29.82
3.5-4	10	23.81	18	30.00	5	8.77
4.5-5	3	7.14	9	15.00	4	7.02
TOTAL	42	100	60	100	57	100

$$X^2=14.41 \quad P = 0.0717 \quad P>0.05$$

En la Cuadro N°4 se muestra la cantidad y su clasificación en grados de lesión macroscópica (leve, moderado y severo) en hígados de vacuno con distomatosis hepática según edad en el camal Metropolitano Rio Seco 2015, donde se observó las edades de los bovinos beneficiados de un año hasta cinco años de edad en total de 159 animales, se pudo apreciar que las lesiones de GRADO LEVE el porcentaje más alto fueron los animales del grupo de dos años y medio a tres años con un porcentaje de 33.33% que representan 14 muestras del total 46 animales beneficiados de esa edad. En lesiones de GRADO MODERADO el porcentaje más alto fueron los animales del de tres años y medio a cuatro años de edad con un porcentaje de 30.00% que representan 18 muestras del total de 33 animales beneficiados de esa edad. En lesiones de GRADO SEVERO fueron los animales del grupo de un año y medio a dos años de edad con un porcentaje de 42.11% que representan 24 muestras del total de 51 animales beneficiados de esa edad.

En el grupo de animales de un año y medio a dos años de edad encontramos un porcentaje 33.96% de animales afectados con la Distomatosis **Alpizar Carlos E. y Etal (2006)** en su trabajo de investigación "*Fasciola hepática* en ganado bovino de carne en Siquirres y lesiones anatomo-histopatológicas de hígados bovinos decomisados en mataderos de Costa Rica tuvo

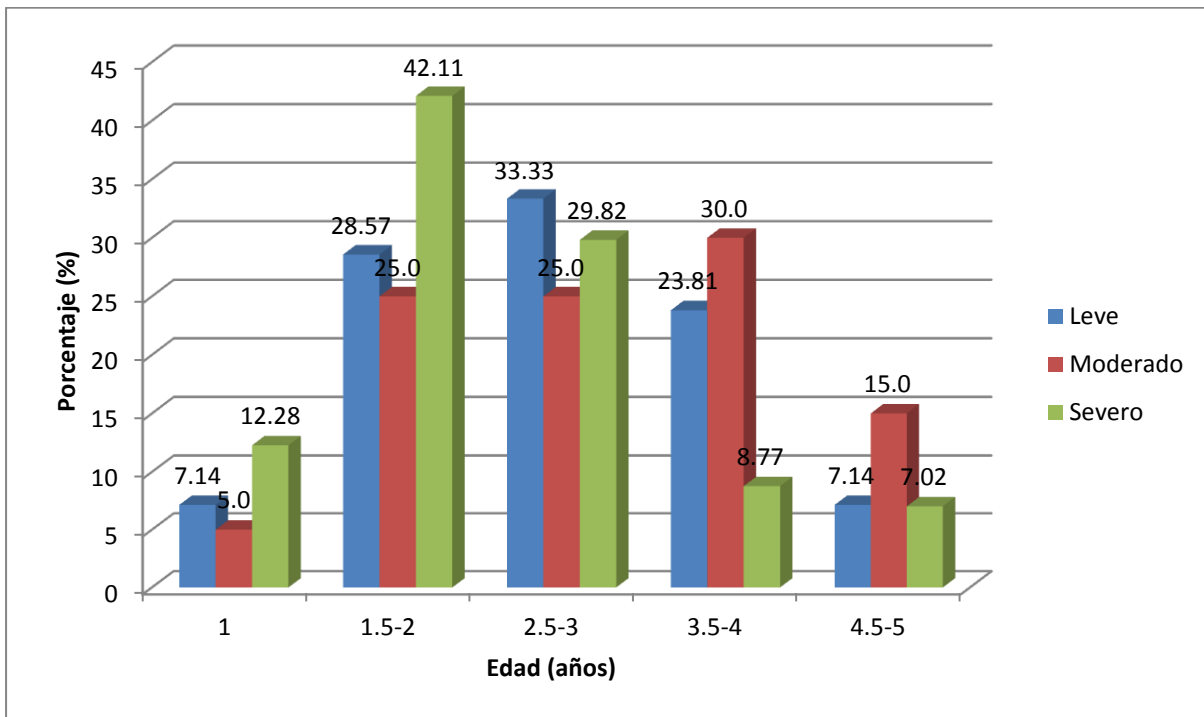
resultados que en animales con edades entre un año y medio y dos años mostraron mayor frecuencia de infección (19,4%), mientras que los animales de un año a un año y medio mostraron la menor frecuencia de infección (2,4%). Esto se debe también a las condiciones climatológicas ya que este lugar es más caluroso y comparado con los lugares de procedencia de animales son climas lluviosos y húmedos.

Mediante un análisis estadístico de Chi Cuadrado se determinó que no existe asociación estadísticamente significativa entre los grados de lesión macroscópica por *Fasciola hepática* y la edad de los vacunos beneficiados. ( $p > 0.05$ )



**GRAFICO N° 4**

**CLASIFICACIÓN SEGÚN GRADOS DE LESION MACROSCOPICA (LEVE, MODERADA Y SEVERA) EN HÍGADOS DE VACUNO CON DISTOMATOSIS HEPATICA SEGÚN EDAD DEL ANIMAL EN EL CAMAL METROPOLITANO RIO SECO 2015.**



En el Grafico N°4. Se observa que del 100% de hígados con lesión macroscópica leves el 7.14% se presentó en animales de 1 año de edad, 28.57% se presentó entre las edades de 1.5 a 2 años, el 33.33% se presentó entre las edades de 2.5 a 3 años, el 23.81% se presentó entre las edades de 3.5 a 4 años y el 7.14% se presentó entre las edades de 4.5 a 5 años.

Del 100% de hígados que presentaron lesiones moderadas el 5% se presentó en animales de 1 año de edad, el 25% se registró entre las edades de 1.5 a 2 años así como entre las edades de 2.5 a 3 años, el 30% se presentó entre las edades de 3.5 a 4 años y el 15% se presentó entre las edades de 4.5 a 5 años.

Finalmente del 100% de hígados decomisados por lesiones macroscópicas severas el 12.28% se presentó en animales de 1 año de edad, el 42.11% se presentó entre las edades de 1.5 a 2 años, el 29.82% se presentó entre las edades de 2.5 a 3 años, el 8.77% se presentó entre las edades de 3.5 a 4 años y el 7.02% se presentó entre las edades de 4.5 a 5 años.

Se observó que del 100% de hígados decomisados que presentaron lesiones leves el mayor porcentaje corresponde a las edades entre 2.5 a 3 años con el 33.33%, el mayor porcentaje de hígados decomisados por lesiones moderadas corresponden a la edad comprendida entre los 3.5 a 4 años con un 30%, mientras que del 100% de hígados con lesiones severas el mayor porcentaje corresponde a los animales entre las edades de 1.5 a 2 años con un 42.11%. Por otro lado el menor porcentaje de hígados decomisados por lesiones leves corresponde a las edades de 1 año y entre 4.5 a 5 años con un 7.14%, en el caso de las lesiones moderadas el menor porcentaje corresponde a la edad de un año con un 5%; finalmente en el caso de las lesiones severas el menor porcentaje corresponde a la edad entre 4.5 a 5 años con un 7.02%.

Se pudo apreciar que animales que comprenden las edades entre un año y medio a dos años tienen lesiones severas con Distomatosis por ser animales jóvenes tienen menos defensas que un animal más adulto seguidas de animales entre edades de dos años y medio a tres.

**CUADRO N° 5**

**CLASIFICACIÓN SEGÚN GRADOS DE LESION (LEVE, MODERADA Y SEVERA)  
EN HÍGADOS DE VACUNO CON DISTOMATOSIS HEPATICA SEGÚN SEXO EN  
EL CAMAL METROPOLITANO RIO SECO 2015.**

Sexo	Grado de Lesión Macroscópica por Distomatosis					
	Leve		Moderada		Severo	
	N°.	%	N°.	%	N°.	%
Hembras(28)	10	23.81	15	25.00	3	5.26
Machos(131)	32	76.19	45	75.00	54	94.74
Total	42	100	60	100	57	100

$$X^2=9.36 \quad P=0.0093 \quad P<0.05$$

En la Cuadro N°5 se muestra la cantidad y su clasificación según grados de lesión (leve, moderada y severa) en hígados de vacuno con distomatosis hepática según sexo en el Camal Metropolitano Rio Seco 2015, la proporción de las lesiones encontradas en machos y hembras no fue igual, ya que se encontró que del total de animales afectados el 82.39 % estaba representado por los machos con 131 muestras y el 17.61% por las hembras con 28 muestras.

Lesiones leves machos 32 muestras con porcentaje 76.19%, hembras 10 muestras con 23.81%.

Lesiones moderadas machos 45 muestras con porcentaje 75.00 %, hembras 15 muestras con 25.00 %.

Lesiones severas machos 54 muestras porcentaje 94.74%, hembras 3 muestras con 5.26 %.

Esto es debido al diferente manejo que el ganado puede tener según su destino a la producción por ejemplo las hembras para producción y reproducción, machos para reproducción o animales para engorde es por ello que la mayor cantidad de animales beneficiados para consumo humano son los machos más que las hembras.

**Altamirano Martínez M.** (2015) en su trabajo “Incidencia de las principales de las principales alteraciones hepáticas macroscópicas en bovinos faenados en el camal Municipal de Ambato” Ecuador, que se realizó en periodo 4 de Mayo hasta el 5 de Junio del 2014, encontró 460 machos y 162 hembras de 622 animales que produjeron todas las alteraciones hepáticas, concluyo que el sexo más afectado fueron los machos, se puede deber al mismo factor los machos son más beneficiados para consumo humano.

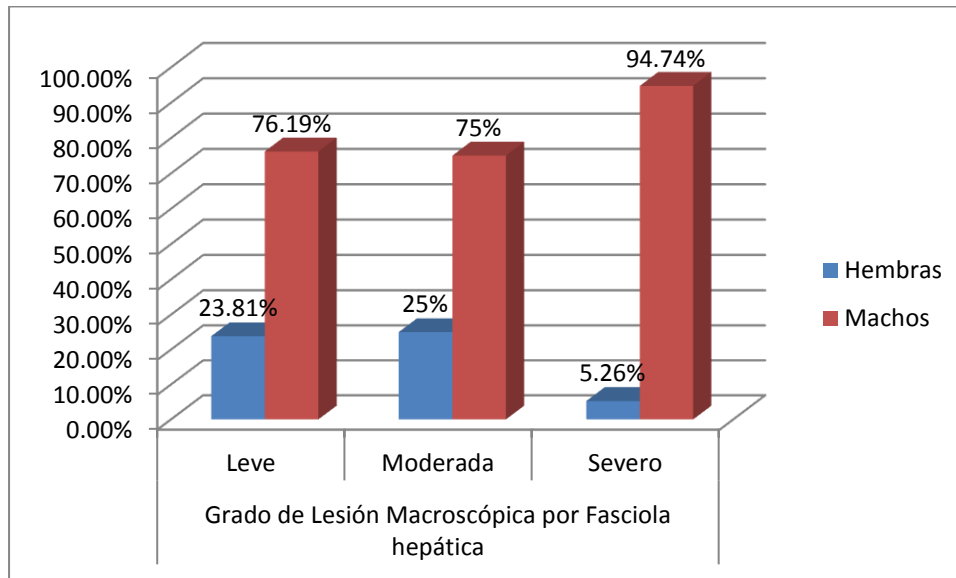
También observamos en este cuadro que en HEMBRAS con resultados con lesiones de grado leve representando un porcentaje de 54.16% con 13 muestras del total de 24 animales beneficiados, en MACHOS con resultados con lesiones de grado severo representado un porcentaje fue de 38.51% con 52 muestras del total de 135 animales beneficiados.

Mediante un análisis estadístico de Chi Cuadrado se determinó que si existe asociación estadísticamente significativa entre los grados de lesión macroscópica por *Fasciola hepática* y el sexo de los vacunos beneficiados. ( $p < 0.05$ )



**GRAFICO N° 5**

**CLASIFICACIÓN SEGÚN GRADOS DE LESION (LEVE, MODERADA Y SEVERA)  
EN HÍGADOS DE VACUNO CON DISTOMATOSIS HEPATICA SEGÚN SEXO DEL  
ANIMAL BENEFICIADO EN EL CAMAL METROPOLITANO RIO SECO 2015.**



En el Grafico N°5 Se observó que del 100% de hígados con lesión macroscópica leve el 23.81% se presentó en hembras mientras que el 76.19% en machos; por otro lado del total de hígados con lesiones moderadas el 25% corresponde a hembras y el 75% a machos, finalmente del 100% de hígados con lesión macroscópica severa el 5.26% corresponde a las hembras mientras que el 94.74% corresponde a los machos.

Se observa una mayor incidencia de lesiones por distomatosis en machos en comparación con hembras. Los machos presentan más lesiones severas con 94.74% y las hembras en su mayoría lesiones moderadas con 25.00% se debe que hubo mayor cantidad de animales machos beneficiados.

**CUADRO N° 6**

**CLASIFICACIÓN SEGÚN GRADOS DE LESION (LEVE, MODERADA Y SEVERA)  
EN HÍGADOS DE VACUNO CON DISTOMATOSIS SEGÚN LUGAR DE  
PROCEDENCIA EN EL CAMAL METROPOLITANO RIO SECO 2015.**

Procedencia	Grados de Lesión Macroscópica por Distomatosis					
	Leve		Moderado		Severo	
	N°.	%	N°.	%	N°.	%
Chivay	5	11.90	4	6.67	8	14.04
Espinar	7	16.67	16	26.67	9	15.79
Ilave	13	30.95	18	30.00	5	8.77
Chumbibilcas	2	4.76	4	6.67	9	15.79
Cabanillas	2	4.76	5	8.33	7	12.28
C.Colorado	2	4.76	5	8.33	7	12.28
Taraco	4	9.52	2	3.33	3	5.26
S.T. Cusco	1	2.38	2	3.33	3	5.26
Zamacola	6	14.29	4	6.67	6	10.53
TOTAL	42	100	60	100	57	100

$$X^2=21.95 \quad P=0.144 \quad P>0.05$$

En el Cuadro N°6 Se muestra la cantidad y su clasificación según grados de lesión (leve, moderada y severa) en hígados de vacuno con distomatosis hepática según el lugar de procedencia en el Camal Metropolitano Rio Seco 2015, en **Chivay** las lesiones severas con 14.04%. **Espinar** que el mayor porcentaje son lesiones moderadas con 26.67 %. **Ilave** el mayor porcentaje son lesiones moderadas con 30.00%. **Chumbibilcas** que predomina lesiones severas con 15.79%. **Cabanillas** con una proporción de lesiones severas con 12.28%. **Cerro Colorado** con la misma proporción de lesiones severas con 12.28%. **Taraco** con lesiones leves con porcentaje de 9.52%. **Santo Tomas Cusco** en su mayoría lesiones severas con 5.26%. **Zamacola** tanto lesiones leves y moderadas con 14.29%.

**Altamirano Martínez M.** (2015) en su trabajo “Incidencia de las principales de las principales alteraciones hepáticas macroscópicas en bovinos faenados en el camal Municipal de Ambato” Ecuador, entre los lugares de procedencia donde hubieron mayor alteración hepática en general fue en la provincia de Tungurahua donde tiene varios anexos y se encontró 513 animales de 622 beneficiados son 82.47% que encontraron alteraciones hepáticas de las cuales el mayor

porcentaje es de Distomatosis, este se puede deber a las condiciones climatológicas por ser lugares de Sierra climas lluviosos.

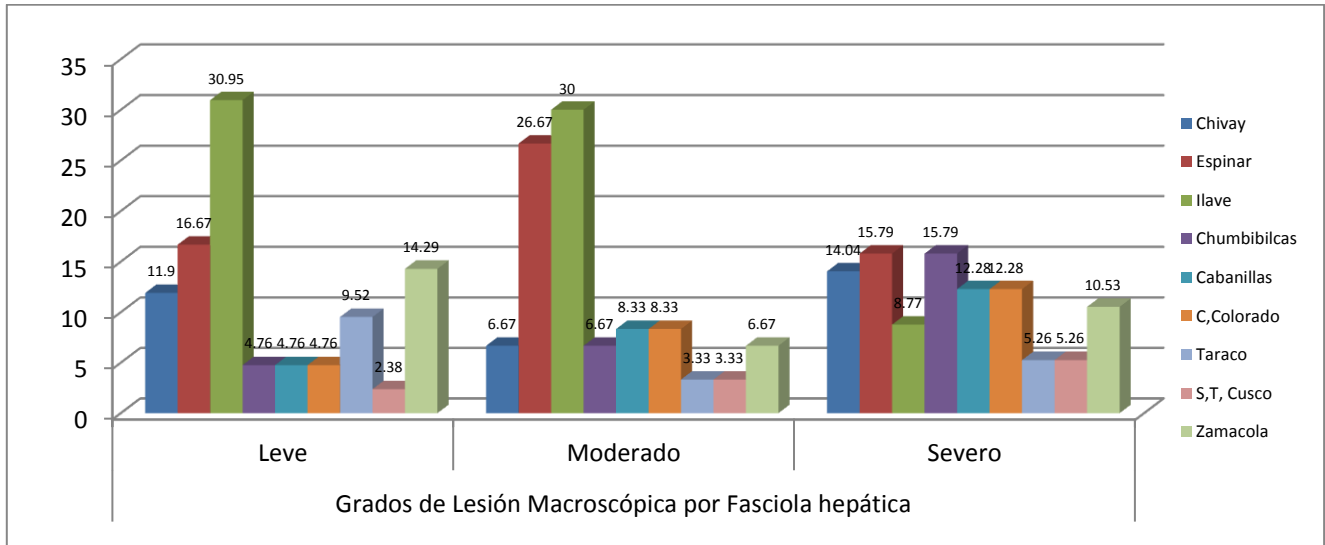
También podemos observar que según el Grado Leve es para Zamacola con 56.25%, Grado Moderado con 45.45% es para Espinar, Grado Severo con 69.24% es para Chumbibilcas, estos porcentajes se pueden deber a que en dichas zonas son de climas lluviosos en épocas de enero por ejemplo chumbibilcas tiene climas húmedos y como siempre debe haber animales q están predispuestos a este parasito.

Mediante un análisis estadístico de Chi Cuadrado se determinó que no existe asociación estadísticamente significativa entre los grados de lesión macroscópica por *Fasciola hepática* y la procedencia de los vacunos beneficiados. ( $p > 0.05$ )



**GRAFICO N° 6**

**CLASIFICACIÓN SEGÚN GRADOS DE LESION (LEVE, MODERADA Y SEVERA)  
EN HÍGADOS DE VACUNO CON DISTOMATOSIS SEGÚN LUGAR DE  
PROCEDENCIA DEL ANIMAL BENEFICIADO EN EL CAMAL METROPOLITANO  
RIO SECO 2015.**



En el Grafico N°6. Se observa que del 100% de hígados con lesiones leves el 11.90% corresponde a los animales procedentes de Chivay, el 16.67% corresponde a Espinar, el 30.95% a Ilave, Chumbibilcas, Cabanillas y Cerro Colorado representan el 4.76%, Taraco registro el 9.52%, Santo Tomas Cusco representa el 2.38% y Zamacola representa el 14.29%.

Del 100% de hígados que presentaron lesiones moderadas el 6.67% corresponde a los animales procedentes de Chivay, el 26.67% corresponde a Espinar, el 30% a Ilave. Chumbibilcas registro el 6.67%, Cabanillas y Cerro Colorado representan el 8.33%, Taraco y Santo Tomas Cusco representan el 3.33% y Zamacola representa el 6.67%.

Finalmente del 100% de hígados decomisados por lesiones severas el 14.04% corresponde a los animales procedentes de Chivay, el 15.79% corresponde a Espinar, el 8.77% a Ilave. Chumbibilcas registro el 15.79%, Cabanillas y Cerro Colorado representan el 12.28%, Taraco y Santo Tomas Cusco representan el 5.26% y Zamacola representa el 10.53%.

En el gráfico se puede observar que en el mayor porcentaje de lesiones leves es en el lugar de Ilave y el menor porcentaje es en Santo Tomas Cusco se debe por la cantidad de muestras ya que la mayor parte de procedencia de animales es Ilave, en lesiones moderadas esta Ilave el más alto porcentaje y el más bajo Taraco y Santo Tomas Cusco, en lesiones severas el más alto porcentaje esta Espinar y Chumbibilcas en estas zonas es época lluviosa donde se dan las condiciones para que se presente este parasito estas zonas llegaron pocos animales pero presentaron lesiones severas esto más indica que los bovinos procedentes de estos lugares pueden tener un índice alto de alteraciones hepáticas.



**CUADRO N° 7.a.**

**DESCRIPCION HISTOLOGICA DE MUESTRAS DE HIGADO DE VACUNO SEGÚN CLASIFICACION DE LESION MACROSCOPICA (LEVE, MODERADO, SEVERO) CON DISTOMATOSIS HEPATICA EN CAMAL METROPOLITANO DE RIO SECO AREQUIPA 2015.**

Grados de lesión microscópica		LEVE		MODERADO		SEVERO		chi2	P
		N°	%	N°	%	N°	%		
Necrosis	<b>Si</b>	1	4.17	2	8.33	2	8.33	0,466	0,791
	<b>No</b>	23	95.83	22	91.67	22	91.67		
Fibrosis arterial	<b>Si</b>	24	100.00	22	91.67	22	91.67	2,117	0,346
	<b>No</b>	0	0.00	2	8.33	2	8.33		
Fibrosis c. biliares	<b>Si</b>	14	58.33	16	66.67	21	87.50	5,234	0,072
	<b>No</b>	10	41.67	8	33.33	3	12.50		
Fibrosis de vena	<b>Si</b>	24	100.00	22	91.67	22	91.67	2,117	0,346
	<b>No</b>	0	0.00	2	8.33	2	8.33		
Proliferación c. biliares	<b>Si</b>	23	95.83	23	95.83	22	91.67	0,417	0,811
	<b>No</b>	1	4.17	1	4.17	2	8.33		
Hiperplasia c. biliares	<b>Si</b>	23	95.83	22	91.67	22	91.67	0,429	0,806
	<b>No</b>	1	4.17	2	8.33	2	8.33		

No existe relación significativa ya que el valor hallado de  $p > 0.05$

En el Cuadro N° 7 Se muestra la descripción histológica de muestras de hígado de vacuno según clasificación de lesión macroscópica (leve, moderada, severa) con Distomatosis hepática en camal Metropolitano Rio Seco Arequipa 2015 donde observamos que NO presentan necrosis en la mayoría de los grados, pero en grado moderado y severo si presentan con una proporción de 8.33%

Fibrosis arterial observamos que si presentan en la mayoría de los grados pero el porcentaje más elevado es leve con 24 muestras con proporción de 100 %.

Fibrosis de conductos biliares que si presentan en la mayoría de los grados pero el porcentaje más elevado es severo con 21 muestras porcentaje de 87.50 %.

Fibrosis de vena que si presentan en la mayoría de los grados pero el más alto porcentaje es en grado leve con 100 %

Proliferación de conductos biliares que si presentan en la mayoría de los grados y el más alto porcentaje es grado leve y moderado con el mismo porcentaje con 23 de 24 muestras con 95.83%.

Hiperplasia de los conductos biliares que si presentan en todos los grados pero el porcentaje más elevado es el grado leve con 23 de 24 muestras con 95.83 %.

Todos los valores de p hallados son mayores a 0.05 indicando que no existe relación de significancia entre si es leve, moderado y severo con las lesiones macroscópicas.


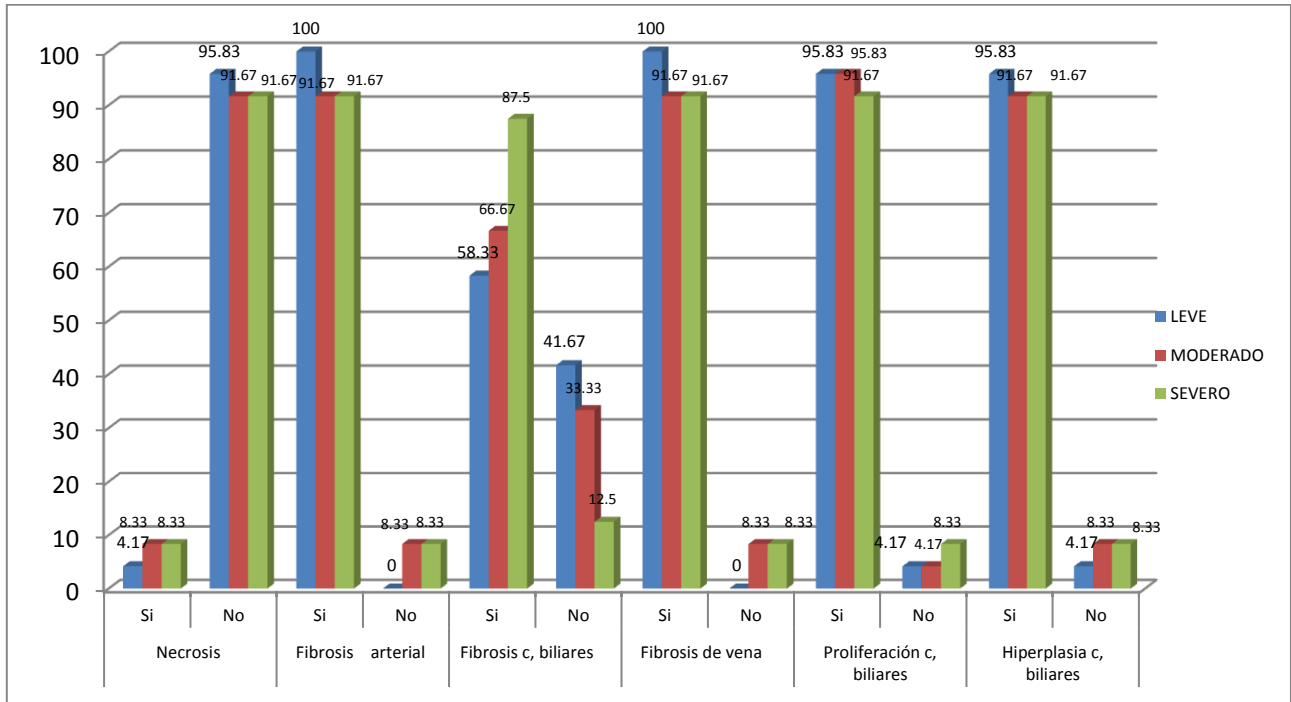


GRAFICO N° 7.a.

**DESCRIPCION HISTOLOGICA DE MUESTRAS DE HIGADO DE VACUNO SEGÚN CLASIFICACION DE LESION MACROSCOPICA (LEVE, MODERADO, SEVERO) CON DISTOMATOSIS HEPATICA EN CAMAL METROPOLITANO DE RIO SECO AREQUIPA 2015.**



En el Gráfico N° 7.a. Se observa en cuanto a necrosis no la presentan tienen un alto porcentaje en grado leve con 95.83 %, fibrosis arterial si presentan altos porcentajes 100 % grado leve, moderado y severo el mismo porcentaje 91.67 %, fibrosis de conductos biliares más alto porcentaje es severo con 87.5% , fibrosis de vena más alto porcentaje es leve con 100 %,proliferación de conductos biliares con proporción más alta es leve y moderado con 95.83%, hiperplasia de conductos biliares con más alto porcentaje es leve con 95.83 %

Las lesiones microscópicas más sobresalientes son fibrosis arterial, fibrosis de vena, proliferación de conductos biliares e hiperplasia de conductos biliares.

**CUADRO N° 7.b.**

**DESCRIPCION HISTOLOGICA DE MUESTRAS DE HIGADO DE VACUNO SEGÚN CLASIFICACION DE LESION MACROSCOPICA (LEVE, MODERADO, SEVERO) CON DISTOMATOSIS HEPATICA EN CAMAL METROPOLITANO DE RIO SECO AREQUIPA 2015.**

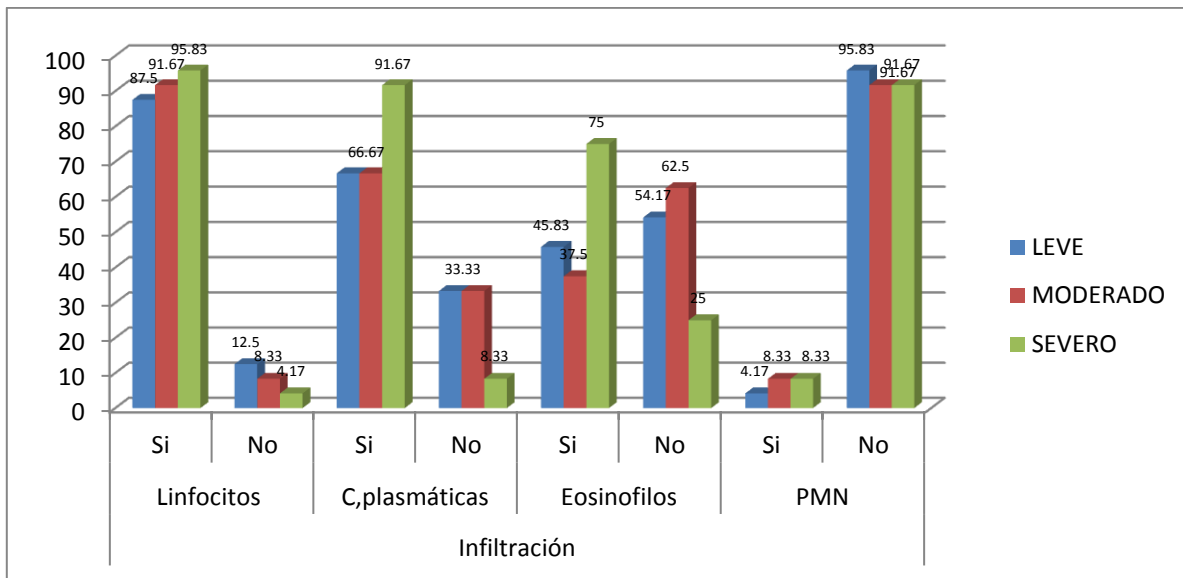
Grados de lesión microscópica			Leve		Moderado		Severo		Chi2	P
			N°	%	N°	%	N°	%		
Infiltración	Linfocitos	Si	21	87.50	22	91.67	23	95.83	1,09	0,579
		No	3	12.50	2	8.33	1	4.17		
	C.plasmáticas	Si	16	66.67	16	66.67	22	91.67	5,33	0,065
		No	8	33.33	8	33.33	2	8.33		
	Eosinofilos	Si	11	45.83	9	37.50	18	75.00	7,467	0,023
		No	13	54.17	15	62.50	6	25.00		
	PMN	Si	1	4.17	2	8.33	2	8.33	0,466	0,791
		No	23	95.83	22	91.67	22	91.67		

En el análisis de relación de infiltración y su relación con las lesiones se muestran que solo tiene relación entre los Eosinofilos y las lesiones microscopias con un valor de  $p=0.023$  es menor al límite ( $p<0.05$ ), es el único valor hallado, el resto de los valores no muestran significancia entre variables.

Infiltración que engloba a linfocitos que el porcentaje más elevado es grado severo con 23 de 24 muestras 95.83%. Células plasmáticas que presentan en su mayoría es en grado severo con 22 de 24 muestras con 91.67 %, eosinofilos que presentan en su mayoría es en grado severo con 18 de 24 muestras con 75%. Polimorfos mononucleares en su mayoría no presentan es en grado leve con 23 de 24 muestras con 95.83%.

**GRAFICO N° 7.b.**

**DESCRIPCION HISTOLOGICA DE MUESTRAS DE HIGADO DE VACUNO SEGÚN CLASIFICACION DE LESION MACROSCOPICA (LEVE, MODERADO, SEVERO) CON DISTOMATOSIS HEPATICA EN CAMAL METROPOLITANO DE RIO SECO AREQUIPA 2015.**



En el Gráfico N° 7.b. Se observa Infiltración que engloba a linfocitos que el porcentaje más elevado es grado severo 95.83%. Células plasmáticas que presentan en su mayoría es en grado severo con 91.67 %, eosinofilos que presentan en su mayoría es en grado severo con 75%. Polimorfos mononucleares en su mayoría no presentan es en grado leve con 95.83%.

Las lesiones microscópicas más sobresalientes que presentan son linfocitos y células plasmáticas.

**CUADRO N° 8**

**DESCRIPCION HISTOLOGICA DE MUESTRAS DE HIGADO DE VACUNO SEGÚN CLASIFICACION DE LESION MACROSCOPICA (LEVE, MODERADO, SEVERO) CON DISTOMATOSIS HEPATICA SEGÚN EDAD EN CAMAL METROPOLITANO DE RIO SECO AREQUIPA 2015.**

Grados de lesión		1 (4)		1.5 a 2 (30)		2.5 a 3 (20)		3.5 a 4 (14)		4.5 a 5 (4)		Chi 2	P	
		N	%	N	%	N	%	N	%	N	%			
Necrosis	Si	0	0.00	1	3.33	1	5.00	2	14.29	1	25.00	4,206	0,378	
	No	4	100.00	29	96.67	19	95.00	12	85.71	3	75.00			
Fibrosis arterial	Si	4	100.00	30	100.00	19	95.00	12	85.71	3	75.00	6,927	0,139	
	No	0	0.00	0	0.00	1	5.00	2	14.29	1	25.00			
Fibrosis de c. biliares	Si	4	100.00	25	83.33	12	60.00	9	64.29	1	25.00	9,487	0,05	
	No	0	0.00	5	16.67	8	40.00	3	21.43	3	75.00			
Fibrosis de vena	Si	4	100.00	30	100.00	19	95.00	12	85.71	3	75.00	6,927	0,139	
	No	0	0.00	0	0.00	1	5.00	2	14.29	1	25.00			
Proliferacion de c.biliares	Si	4	100.00	29	96.67	18	90.00	14	100.00	3	75.00	4,975	0,289	
	No	0	0.00	1	3.33	2	10.00	0	0.00	1	25.00			
Hiperplasia de c. biliares	Si	4	100.00	29	96.67	18	90.00	13	92.86	3	75.00	8,563	0,049	
	No	0	0	1	3.33	2	10.00	1	7.14	1	25.00			
I N F I L T R A C I O N	Linfocitos	Si	2	50.00	29	96.67	18	90.00	13	92.86	4	100.00	10,531	0,032
		No	2	50.00	1	3.33	2	10.00	1	7.14	0	0.00		
	C.plasmaticas	Si	2	50.00	25	83.33	14	70.00	10	71.43	3	75.00	1,973	0,74
		No	2	50.00	5	16.67	6	30.00	4	28.57	1	25.00		
	Eosinofilos	Si	3	75.00	14	46.67	10	50.00	9	64.29	3	75.00	2,795	0,592
		No	1	25.00	16	53.33	10	50.00	5	35.71	1	25.00		
	PMN	Si	0	0.00	1	3.33	1	5.00	2	14.29	1	25.00	3,032	0,386
		No	0	0.00	29	96.67	19	95.00	12	85.71	3	75.00		

En cuanto al análisis de relación entre la edad del ganado vacuno y las lesiones microscópicas se muestran una relación directa entre la Fibrosis de conductos biliares con un valor de  $p=0.05$  así mismo muestran relación entre la Hiperplasia de conductos biliares con un valor de significancia de  $p=0.049$ , y los Linfocitos también están relacionados directamente con un valor  $p= 0.032$

En el cuadro N°8 Se muestra la descripción histológica de muestras de hígado de vacuno según clasificación de lesión macroscópica (leve, moderada, severa) con Distomatosis hepática según la edad del animal en camal Metropolitano Rio Seco Arequipa 2015 donde observamos.

Animales de 1 año de edad que son 4 muestras (hígados) las lesiones que se encontraron en su mayoría y que si presentaron fue de fibrosis arterial, fibrosis de conductos biliares, fibrosis de vena, proliferación de conductos biliares ,hiperplasia de conductos biliares en su totalidad con 4 muestras porcentaje del 100%. En cuanto a infiltración que contiene linfocitos y células plasmáticas presentan 2 de 4 muestras con 50% y que no presentan también son 2 de 4 muestras con 50%, eosinofilos que presentan son 3 de 4 muestras con 75% y polimorfos mononucleares no representan nada.

Animales de 1.5 a 2 años que son 30 muestras (hígados) la lesión de necrosis solo la tiene 1 muestra de 30 y no tienen 29 muestras que representa 96.67%, en cuanto a las demás lesiones fibrosis arterial fibrosis de c. biliares, fibrosis de vena, proliferación de conductos biliares, hiperplasia de conductos biliares, presentan en su mayoría el porcentaje elevado es 100% porque son 30 las que presentan y es en fibrosis arterial. Otra lesión es infiltración que abarca linfocitos, células plasmáticas, eosinofilos, polimorfos mononucleares donde se observa que en los linfocitos tienen mayor presencia con 29 de 30 muestras con 96.67%.

Animales de 2.5 a 3 años que son 20 muestras (hígados) la lesión de necrosis solo la tiene 1 muestra de 20 y no tienen 19 muestras que representan 95.00%, en cuanto a las demás lesiones fibrosis arterial fibrosis de c. biliares, fibrosis de vena, proliferación de conductos biliares, hiperplasia de conductos biliares, presentan en su mayoría el porcentaje, pero la lesión con mayor presencia es la lesión fibrosis arterial con 19 de 20 muestras con 95.00 %. Infiltración que abarca la presencia de linfocitos, células plasmáticas, eosinofilos, polimorfos mononucleares, donde observamos que en los linfocitos tienen más presencia que las demás lesiones mencionadas de infiltración con 18 de 20 muestras que representan 90.00%.

Animales de 3.5 a 4 años que son 14 muestras (hígados) la lesión de necrosis solo las tienen 2 muestras y no presentan 12 muestras del total de 14 muestras que es 85.71%, en cuanto a las demás lesiones fibrosis arterial fibrosis de c. biliares, fibrosis de vena, proliferación de

conductos biliares, hiperplasia de conductos biliares, presentan en su mayoría el porcentaje , pero con mayor presencia es la lesión proliferación de conductos biliares con 14 de 14 muestras con 100%. Infiltración que abarca la presencia de linfocitos, células plasmáticas, eosinofilos, polimorfos mononucleares y donde observamos que los linfocitos tienen mayor presencia que las demás lesiones mencionadas de infiltración con 13 de 14 muestras que representan 92.86%.

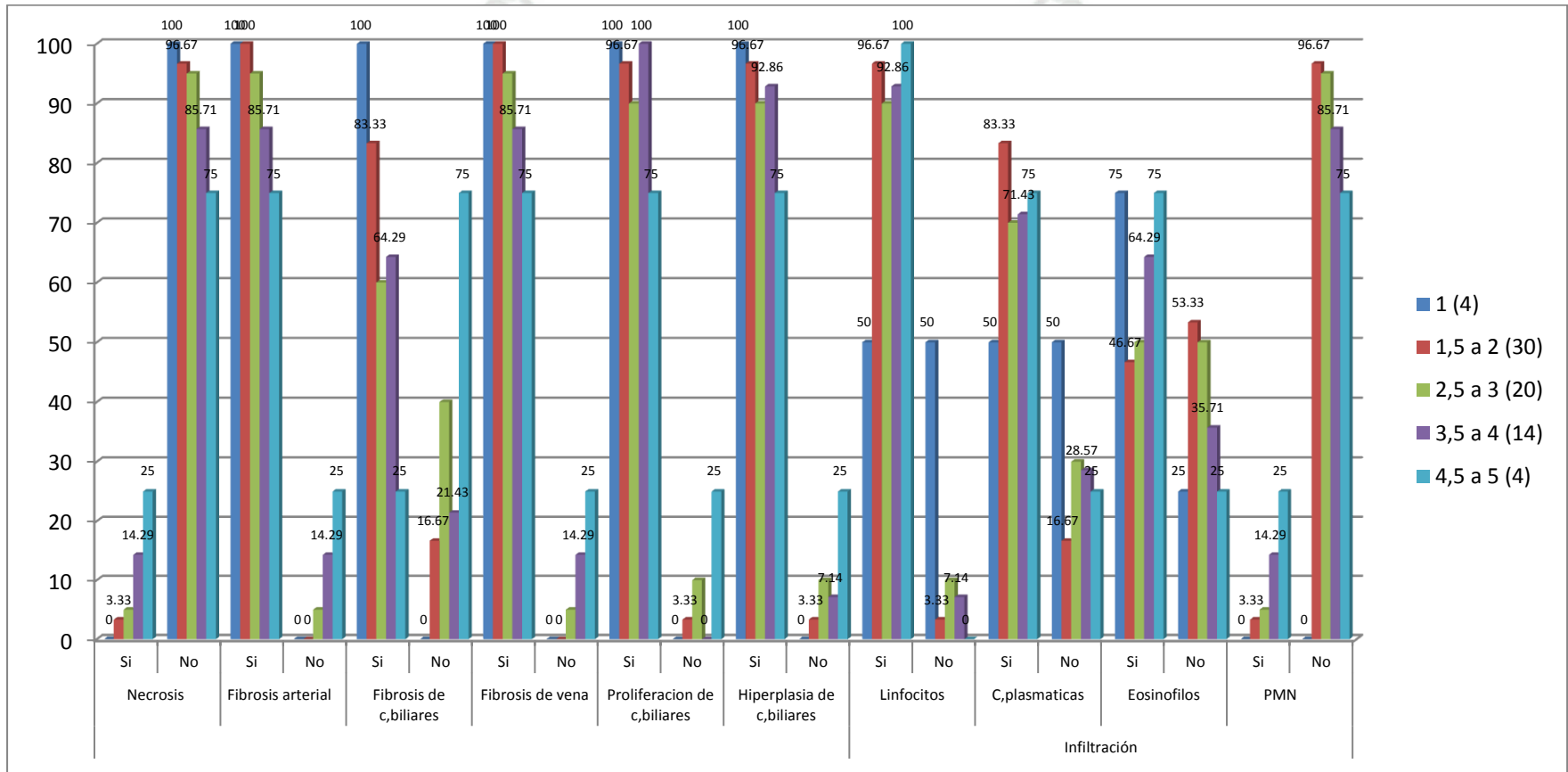
Animales de 4.5 a 5 años que son 4 muestras (hígados) la lesión de necrosis solo la tienen 1 muestra y no presentan 3 muestras del total de 4 muestras que es 75.00%, en cuanto a las demás lesiones fibrosis arterial, fibrosis de vena, proliferación de conductos biliares, hiperplasia de conductos biliares, todas las muestras de estas lesiones mencionadas que son 3 de 4 muestras con 75% y solo fibrosis de conductos biliares presenta 1 de las 4 muestras con 25%. Infiltración que abarca la presencia de linfocitos, células plasmáticas, eosinofilos, polimorfos mononucleares y donde observamos que los linfocitos tienen mayor presencia que las demás lesiones mencionadas de infiltración con 4 muestras en su totalidad que representan 100%.

En el cuadro se observa que en su mayoría se muestreo animales 1.5 a 2 años que son 30 bovinos por ende presentan todas lesiones en su mayoría fibrosis arteria, fibrosis de vena; seguido de 2.5 a 3 años de edad 20 bovinos presentan en su mayoría de las lesiones fibrosis arterial, fibrosis de vena, proliferación de conductos biliares, hiperplasia de conductos biliares y linfocitos; y de 3.5 a 4 años son 14 animales las lesiones más resaltantes son proliferación de conductos biliares, hiperplasia de conductos biliares y linfocitos, se beneficiaron más animales jóvenes y en cuanto a las lesiones; de 4.5 a 5 años lesiones que presentaron con mayor porcentaje son fibrosis arterial, fibrosis de vena, proliferación de conductos biliares, hiperplasia de conductos biliares, linfocitos y células plasmáticas

Los animales correspondientes a 2.5 a 3 años presentan más lesiones se puede deber a un cuadro crónico de la enfermedad porque en muchos casos la enfermedad Distomatosis puede ser asintomático.

GRAFICO N° 8

DESCRIPCION HISTOLOGICA DE MUESTRAS DE HIGADO DE VACUNO SEGÚN CLASIFICACION DE LESION MACROSCOPICA (LEVE, MODERADO, SEVERO) CON DISTOMATOSIS HEPATICA SEGÚN EDAD EN CAMAL METROPOLITANO DE RIO SECO AREQUIPA 2015.



**CUADRO N° 9**

**DESCRIPCION HISTOLOGICA DE MUESTRAS DE HIGADO DE VACUNO  
SEGÚN CLASIFICACION DE LESION MACROSCOPICA (LEVE, MODERADO,  
SEVERO) CON DISTOMATOSIS HEPATICA SEGUN SEXO EN CAMAL  
METROPOLITANO DE RIO SECO AREQUIPA 2015.**

SEXO		HEMBRAS (11)		MACHOS (61)		chi2	p	
Grados de lesión		N	%	N	%			
Necrosis	Si	0	0.00	5	8.20	0,235	0,986	
	No	11	100.00	56	91.80			
Fibrosis arterial	Si	11	100.00	57	93.44	0,047	0,828	
	No	0	0.00	4	6.56			
Fibrosis de c.biliares	Si	8	72.73	43	70.49	0,228	0,883	
	No	3	27.27	18	29.51			
Fibrosis de vena	Si	11	100.00	57	93.44	8,288	0,047	
	No	0	0.00	4	6.56			
Proliferación de c. biliares	Si	10	90.91	58	95.08	0,271	0,607	
	No	1	9.09	3	4.92			
Hiperplasia de c. biliares	Si	10	90.91	57	93.44	0,963	0,762	
	No	1	9.09	4	6.56			
<b>Infiltración</b>	Linfocitos	Si	9	81.82	57	93.44	1,344	0,246
		No	2	18.18	4	6.56		
	C.plasmaticas	Si	8	72.73	46	75.41	0,352	0,815
		No	3	27.27	15	24.59		
	Eosinofilos	Si	4	36.36	34	55.74	1,411	0,234
		No	7	63.64	27	44.26		
	PMN	Si	0	0.00	6	9.84	0,27	0,869
		NO	11	100.00	55	90.16		

El valor más representativo de la presente tabla muestra una relación directa entre las variables de Fibrosis de vena con un valor de  $p= 0.047$ , en cambio los demás valores no muestran una relación según los resultados obtenidos.

En el Cuadro N °9 Se muestra la descripción histológica de muestras de hígado de vacuno según clasificación de lesión macroscópica (leve, moderada, severa) con Distomatosis hepática según el sexo del animal en camal Metropolitano Rio Seco Arequipa 2015 donde observamos:

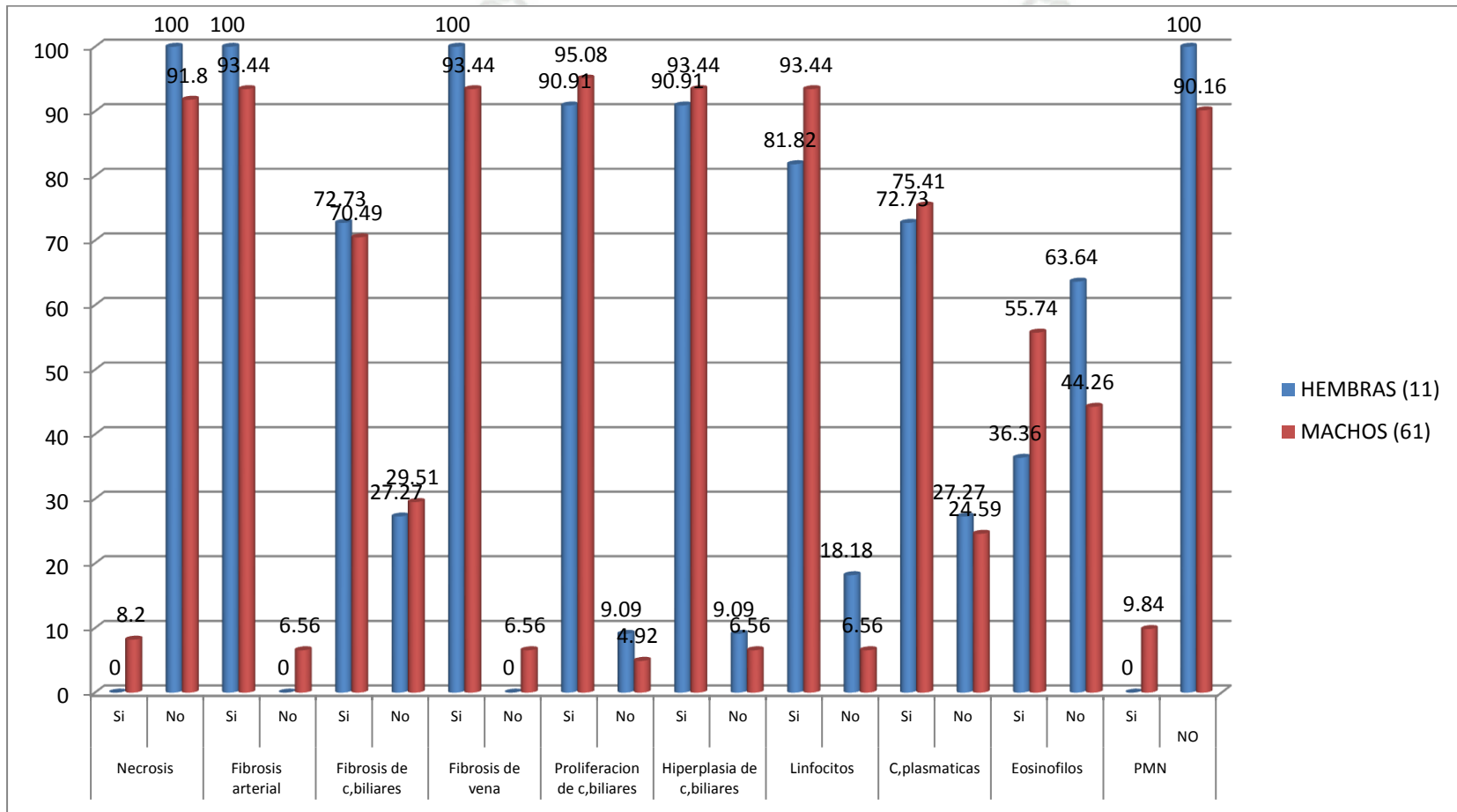
En hembras 11 muestras (hígados) necrosis no presentan las 11 muestras en cuanto a las demás lesiones fibrosis arterial, fibrosis de conductos biliares, fibrosis de vena, proliferación de conductos biliares, hiperplasia de conductos biliares, presentan en su mayoría el porcentaje más elevado es 100%. Otra lesión es infiltración que abarca linfocitos, células plasmáticas, eosinofilos, polimorfos mononucleares, donde se observa que los linfocitos tienen mayor presencia que las demás lesiones con 9 muestras de 11 que representan 81.82%.

En machos 61 muestras (hígados) observamos q existe la presencia de necrosis son 5 con 8.20% y no presentan 56 del total de 61 muestras que representan 91.80%, en cuanto a las demás lesiones fibrosis arterial, fibrosis de conductos biliares, fibrosis de vena, proliferación de conductos biliares, hiperplasia de conductos biliares y linfocitos que presentan 57 muestras con 93.44%.

Las lesiones más resaltantes que presentaron entre ambos sexos son fibrosis arterial, fibrosis de vena, proliferación de conductos biliares e hiperplasia de conductos biliares y el sexo que tuvo lesiones en su mayoría fueron los machos porque se beneficiaron en los días de muestreo.

GRAFICO N° 9

DESCRIPCION HISTOLOGICA DE MUESTRAS DE HIGADO DE VACUNO SEGÚN CLASIFICACION DE LESION MACROSCOPICA (LEVE, MODERADO, SEVERO) CON DISTOMATOSIS HEPATICA SEGUN SEXO EN CAMAL METROPOLITANO DE RIO SECO AREQUIPA 2015.



**CUADRO N° 10.a.**

**DESCRIPCION HISTOLOGICA DE MUESTRAS DE HIGADO DE VACUNO SEGÚN CLASIFICACION DE LESION MACROSCOPICA (LEVE, MODERADO, SEVERO) CON DISTOMATOSIS HEPATICA SEGÚN LUGAR DE PROCEDENCIA EN CAMAL METROPOLITANO DE RIO SECO AREQUIPA 2015.**

Lugar de procedencia		Chivay (9)		Espinar (15)		Ilave (16)		Chumbiblicas (6)		chi2	p	
Grado de lesión		N°	%	N°	%	N°	%	N°	%			
Necrosis	Si	0	0.00	1	6.67	1	6.25	1	16.67	1,645	0,649	
	No	9	100.00	14	93.33	15	93.75	5	83.33			
Fibrosis arterial	Si	9	100.00	14	93.33	16	100.00	5	83.33	3,591	0,318	
	No	0	0.00	1	6.67	0	0.00	1	16.67			
Fibrosis de c.biliares	Si	8	88.89	10	66.67	12	75.00	3	50.00	2,978	0,395	
	No	1	11.11	5	33.33	4	25.00	3	50.00			
Fibrosis de vena	Si	9	100.00	14	93.33	16	100.00	5	83.33	3,519	0,318	
	No	0	0.00	1	6.67	0	0.00	1	16.67			
Proliferación de c. biliares	Si	9	100.00	14	6.67	16	100.00	5	83.33	3,002	0,356	
	No	0	0.00	1	6.67	0	0.00	1	16.67			
Hiperplasia de c. biliares	Si	9	100.00	13	86.67	16	100.00	5	83.33	3,898	0,282	
	No	0	0.00	2	13.33	0	0.00	1	16.67			
<b>Infiltración</b>	Linfocitos	Si	9	100.00	13	86.67	15	93.75	6	100.00	2,19	0,533
		No	0	0.00	2	13.33	1	6.25	0	0.00		
	C.plasmaticas	Si	8	88.89	11	73.33	12	75.00	5	83.33	1,061	0,779
		No	1	11.11	4	26.67	4	25.00	1	16.67		
	Eosinofilos	Si	5	55.56	5	33.33	11	68.75	4	66.67	4,379	0,223
		No	4	44.44	10	66.67	5	31.25	2	33.33		
PMN	Si	0	0.00	1	6.67	1	6.25	1	16.67	1,643	0,649	
	No	9	100.00	14	93.33	15	93.75	5	83.33			

En el cuadro se parecía que no existe una relación significativa entre las variables de estudio ya que los valores de p hallados son mayores de p. ( $p < 0.05$ )

En el Cuadro N°10.a. Se muestra la descripción histológica de muestras de hígado de vacuno según clasificación de lesión macroscópica (leve, moderada, severa) con

Distomatosis hepática según el lugar de procedencia del animal en camal Metropolitano Rio Seco Arequipa 2015 donde observamos:

En Chivay 9 muestras (hígados) la lesión de necrosis no presentan las 9 muestras en su totalidad que representa 100 %, en cuanto a las demás lesiones fibrosis arterial, fibrosis de c. biliares, fibrosis de vena, proliferación de conductos biliares, hiperplasia de conductos biliares, presentan en su mayoría el porcentaje más elevado es 100% porque son 9 las que presentan, y en fibrosis de conductos biliares presentan 8 muestras el 88.89%. Otra lesión es infiltración que abarca linfocitos, células plasmáticas, eosinofilos, polimorfos mononucleares, donde se observa que los linfocitos tienen más presencia que las demás lesiones mencionadas de infiltración con 9 muestras que representan 100 %.

En Espinar 15 muestras (hígados) observamos que no existe la presencia de necrosis son 14 muestras con 93.33%, en cuanto a las demás lesiones fibrosis arterial, fibrosis de c. biliares, fibrosis de vena, proliferación de conductos biliares, hiperplasia de conductos biliares, lo presentan en su mayoría, pero el porcentaje más elevado lo tiene fibrosis arterial, fibrosis de vena, proliferación de conductos biliares con 14 muestras de 15 representan 93.33%. Otra lesión es infiltración que abarca linfocitos, células plasmáticas, eosinofilos, polimorfos mononucleares, donde se observa que los linfocitos tienen más presencia que las demás lesiones mencionadas de infiltración con 13 muestras de 15 que representan 86.67%.

En Ilave 16 muestras (hígados) observamos que no existe la presencia de necrosis son 15 muestras con 93.75 %, en cuanto a las demás lesiones fibrosis arterial, fibrosis de vena, proliferación de conductos biliares, hiperplasia de conductos biliares, lo presentan en su mayoría con 16 muestras en su totalidad representan el 100 %, fibrosis de conductos biliares con 12 muestras de 16 representan 75.00 %. Otra lesión es infiltración que abarca linfocitos, células plasmáticas, eosinofilos, polimorfos mononucleares, donde se observa que los linfocitos tienen más presencia que las demás lesiones mencionadas de infiltración con 15 muestras de 16 que representan 93.75%.

En Chumbiblicas 6 muestras (hígados) observamos que no existe la presencia de necrosis son 5 muestras con 83.33 %, en cuanto a las demás lesiones fibrosis arterial, fibrosis de vena, proliferación de conductos biliares, hiperplasia de conductos biliares, lo presentan en su mayoría con 5 muestras de 6 representan el 83.33 %, fibrosis de conductos biliares con 3 muestras de 6 representan 50.00 %. Otra lesión es infiltración que abarca linfocitos, células plasmáticas, eosinófilos, polimorfos mononucleares, donde se observa que los linfocitos tienen más presencia que las demás lesiones mencionadas de infiltración con 6 muestras de que representan 100 %.

Estos lugares de procedencia Chivay y Chumbiblicas tienen la mayoría de lesiones en porcentaje en cambio Espinar e Ilave presentan lesiones en más bajos porcentajes se puede deber a los animales son de zonas lluviosas.


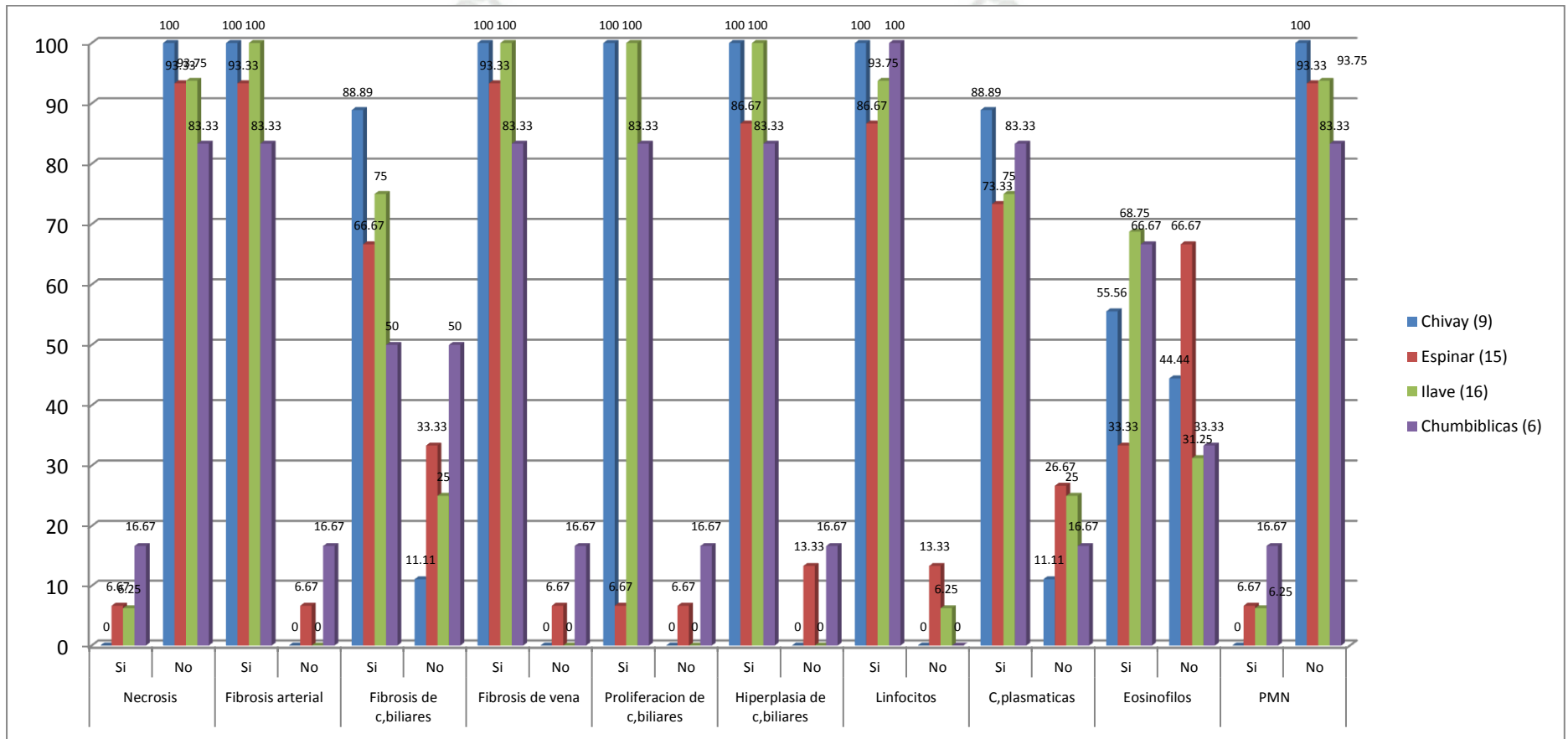


GRAFICO N° 10.a.

DESCRIPCION HISTOLOGICA DE MUESTRAS DE HIGADO DE VACUNO SEGÚN CLASIFICACION DE LESION MACROSCOPICA (LEVE, MODERADO, SEVERO) CON DISTOMATOSIS HEPATICA SEGÚN LUGAR DE PROCEDENCIA EN CAMAL METROPOLITANO DE RIO SECO AREQUIPA 2015.



**CUADRO N°10.b.**

**DESCRIPCION HISTOLOGICA DE MUESTRAS DE HIGADO DE VACUNO  
SEGÚN CLASIFICACION DE LESION MACROSCOPICA (LEVE, MODERADO,  
SEVERO) CON DISTOMATOSIS HEPATICA SEGÚN LUGAR DE  
PROCEDENCIA EN CAMAL METROPOLITANO DE RIO SECO AREQUIPA  
2015.**

		Cabanillas (6)		C.Colorado (6)		Taraco (4)		S.Tomas Cuzco (3)		Zamacoia (7)		chi2	p	
		N°	%	N°	%	N°	%	N°	%	N°	%			
Necrosis	Si	2	33.33	0	0.00	0	0.00	0	0.00	0	0.00	7,222	0,124	
	No	4	66.67	6	100.00	4	100.00	3	100.00	7	100.00			
Fibrosis arterial	Si	4	66.67	6	100.00	4	100.00	3	100.00	7	100.00	6,354	0,253	
	No	2	33.33	0	0.00	0	0.00	0	0.00	0	0.00			
Fibrosis de c.biliares	Si	4	66.67	3	50.00	3	75.00	2	66.67	6	85.71	2,028	0,713	
	No	2	33.33	3	50.00	1	25.00	1	33.33	1	14.29			
Fibrosis de vena	Si	4	66.67	6	100.00	4	100.00	3	100.00	7	100.00	8,751	0,072	
	No	2	33.33	0	0.00	0	0.00	0	0.00	0	0.00			
Proliferación de c. biliares	Si	5	83.33	5	83.33	4	100.00	3	100.00	7	100.00	2,527	0,639	
	No	1	16.67	1	16.67	0	0.00	0	0.00	0	0.00			
Hiperplasia de c. biliares	Si	5	83.33	5	83.33	4	100.00	3	100.00	7	100.00	2,612	0,523	
	No	1	16.67	1	16.67	0	0.00	0	0.00	0	0.00			
<b>Infiltración</b>	Linfocitos	Si	5	83.33	5	83.33	3	75.00	3	100.00	7	100.00	2,232	0,676
		No	1	16.67	1	16.67	1	25.00	0	0.00	0	0.00		
C.plasmaticas	Si	4	66.67	5	83.33	2	25.00	1	33.33	6	85.71	3,98	0,408	
	No	2	33.33	1	16.67	2	50.00	2	66.67	1	14.29			
Eosinofilos	Si	5	83.33	2	33.33	2	50.00	1	33.33	4	57.14	3,667	0,451	
	No	1	16.67	4	66.67	2	50.00	2	66.67	3	42.86			
PMN	Si	2	33.33	0	0.00	0	0.00	0	0.00	0	0.00	7,222	0,124	
	No	4	66.67	6	100.00	4	100.00	3	100.00	7	100.00			

En el cuadro n°10.b. se aprecia que no existe una relación significativa entre las variables de estudio ya que los valores de p hallados son mayores al límite. ( $p < 0.05$ ) si son mayores no es significativo.

En el cuadro se muestra la descripción histológica de muestras de hígado de vacuno según clasificación de lesión macroscópica (leve, moderada, severa) con Distomatosis hepática según el lugar de procedencia del animal en camal Metropolitano Rio Seco Arequipa 2015 donde observamos:

En Cabanillas 6 muestras (hígados) la lesión de necrosis presentan 2 muestras de 2 que representa 33.33 % y 4 que no hay presencia de necrosis 66.67 % en cuanto a las demás lesiones fibrosis arterial, fibrosis de c. biliares, fibrosis de vena que presentan 4 muestras de 6 que representan 66.67 % el otro porcentaje que no presentan es 2 que representan 33.33% proliferación de conductos biliares, hiperplasia de conductos biliares que presentan son 5 de las 6 muestras 83.33%. Otra lesión es infiltración que abarca linfocitos, células plasmáticas, eosinofilos, polimorfos mononucleares, donde se observa que los linfocitos y eosinofilos presentan en 5 muestras de las 6 con 83.33%.

En Cerro Colorado 6 muestras (hígados) observamos que no existe la presencia de necrosis son 6 muestras con 100 %, en cuanto a las demás lesiones fibrosis arterial, fibrosis de vena que presentan 6 muestras en su totalidad con 100 %, fibrosis de c. biliares 3 muestras que representan 50 %, proliferación de conductos biliares, hiperplasia de conductos biliares presentan 5 muestras con 83.33%. Otra lesión es infiltración que abarca linfocitos, células plasmáticas, eosinofilos, polimorfos mononucleares, donde se observa que los linfocitos y células plasmáticas tienen más presencia que las demás lesiones mencionadas de infiltración con 5 muestras de 6 que representan 83.33 %.

En Taraco 4 muestras (hígados) observamos que no existe la presencia de necrosis son 4 muestras con 100 %, en cuanto a las demás lesiones fibrosis arterial, fibrosis de vena, proliferación de conductos biliares, hiperplasia de conductos biliares, lo presentan en su mayoría con 4 muestras en su totalidad representan el 100 %, fibrosis de conductos biliares con 3 muestras de 4 representan 75.00 %. Otra lesión es infiltración que abarca linfocitos, células plasmáticas, eosinofilos, polimorfos mononucleares, donde se observa que los linfocitos tienen más presencia que las demás lesiones mencionadas de infiltración con 3 muestras de 4 que representan 75.00%.

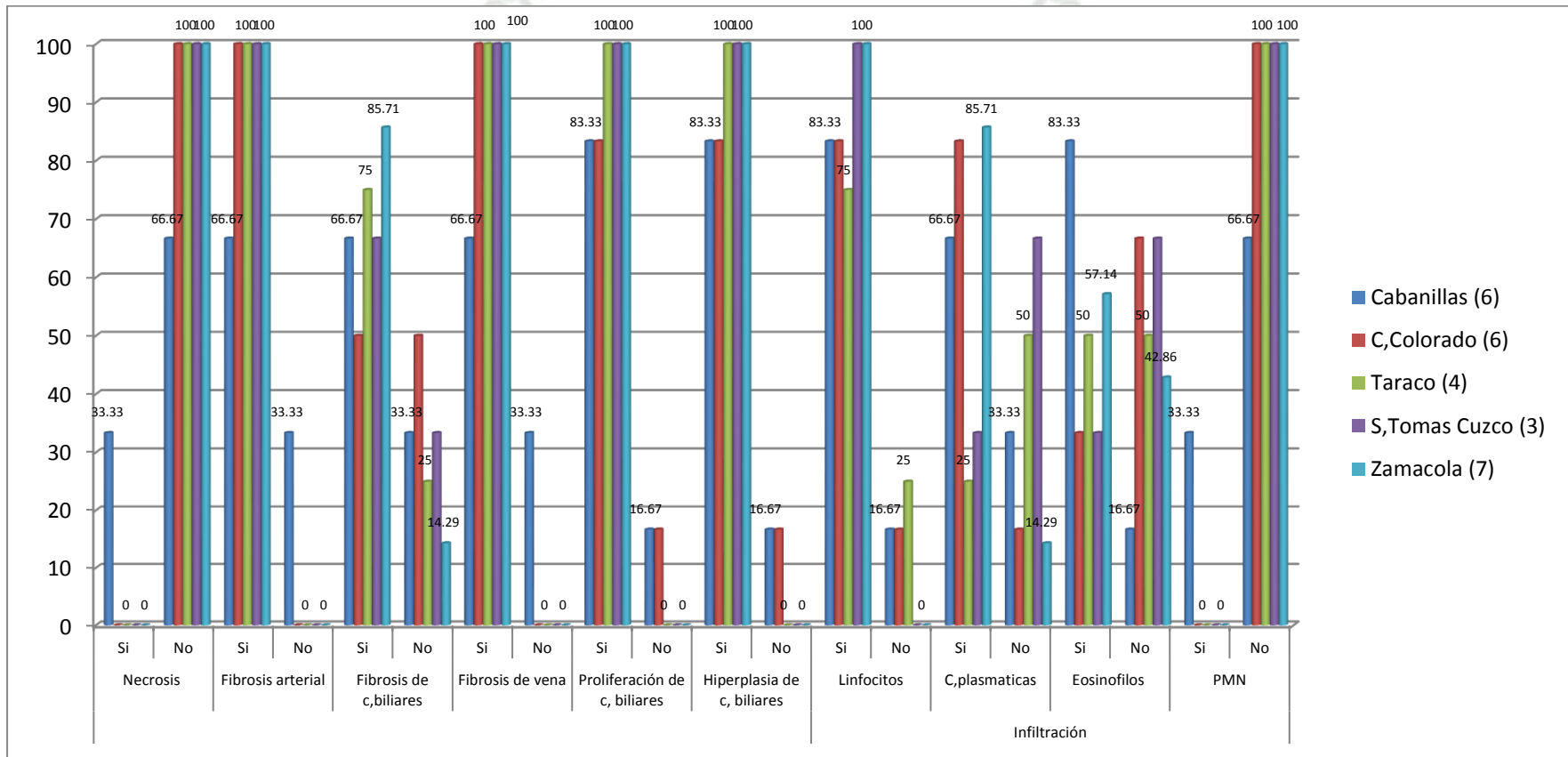
En Santo Tomas Cusco 3 muestras (hígados) observamos que no existe la presencia de necrosis son 3 muestras con 100 %, en cuanto a las demás lesiones fibrosis arterial, fibrosis de vena, proliferación de conductos biliares, hiperplasia de conductos biliares, lo presentan en su mayoría con 3 muestras de 3 representan el 100 %, fibrosis de conductos biliares con 2 muestras de 3 representan 66.67 %. Otra lesión es infiltración que abarca linfocitos, células plasmáticas, eosinofilos, polimorfos mononucleares, donde se observa que los linfocitos tienen más presencia que las demás lesiones mencionadas de infiltración con 3 muestras de que representan 100 %.

En Zamacola 7 muestras (hígados) observamos que no existe la presencia de necrosis son 7 muestras con 100 %, en cuanto a las demás lesiones fibrosis arterial, fibrosis de vena, proliferación de conductos biliares, hiperplasia de conductos biliares, lo presentan en su mayoría con 7 muestras de 7 representan el 100 %, fibrosis de conductos biliares con 6 muestras de 7 representan 85.71 %. Otra lesión es infiltración que abarca linfocitos, células plasmáticas, eosinofilos, polimorfos mononucleares, donde se observa que los linfocitos tienen mayor presencia que las demás lesiones mencionadas de infiltración con 7 muestras del total de 7 que representan 100 %.

El lugar de procedencia donde presenta los mayores porcentajes de lesiones es Zamacola y Santo Tomas Cusco seguida de Taraco, Cerro Colorado y Cabanillas se puede deber por la zona que se dan las condiciones para la presentación de este parasito.

GRAFICO N° 10.b.

DESCRIPCION HISTOLOGICA DE MUESTRAS DE HIGADO DE VACUNO SEGÚN CLASIFICACION DE LESION MACROSCOPICA (LEVE, MODERADO, SEVERO) CON DISTOMATOSIS HEPATICA SEGÚN LUGAR DE PROCEDENCIA EN CAMAL METROPOLITANO DE RIO SECO AREQUIPA 2015.



## 5. CONCLUSIONES

- La descripción histológica del hígado de vacuno con Distomatosis en los tres grados de severidad se halló que no existe relación de significancia entre si es leve, moderado y severo con las lesiones macroscópicas porque todos los grados presentaron la mayoría de lesiones como necrosis, fibrosis arterial, fibrosis de conductos biliares, fibrosis de vena, proliferación de conductos biliares, hiperplasia de conductos biliares, infiltración de linfocitos, células plasmáticas, eosinofilos, polimorfos mononucleares.
- Se clasifico las lesiones macroscópicas según edad donde según el valor p hallado no existe asociación estadísticamente entre los grados de lesión macroscópica por *Fasciola hepática* y la edad de los vacunos beneficiados. Pero las edades que más se beneficiaron en camal eran animales edad entre 1.5 a 3 años y los grados entre esas edades fueron de moderadas a severas.
- Se clasificaron las lesiones macroscópicas según sexo; donde el valor p hallado indica que existe asociación estadísticamente significativa entre los grados de lesión macroscópica por *Fasciola hepática* y el sexo de los vacunos beneficiados. Debido a que el mayor número de animales que benefician son en su mayoría machos 135 de los cuales la lesión más resaltante son severas y en hembras 24 de los cuales la lesión más resaltante son moderadas.
- Se clasificaron las lesiones macroscópicas según lugar de procedencia; donde el valor p hallado no existe asociación estadísticamente significativa entre los grados de lesión macroscópica por *Fasciola hepática* y la procedencia de los vacunos beneficiados. Pero se demuestra que en provincia de Ilave donde se tuvo más muestras con lesiones moderadas seguido de Espinar con lesiones moderadas.
- Se hizo la descripción histológica de 72 muestras de los cuales existen varias lesiones donde en la mayoría de casos según el análisis no existe relación entre los grados de lesión grave, moderada y severa. Pero la única característica es la infiltración que abarca los eosinofilos muestran que si tiene relación entre las lesiones microscopias es el único valor hallado, el resto de los valores no muestran significancia entre variables. En cuanto al análisis de relación entre la edad del ganado vacuno y las lesiones microscópicas muestran una relación directa entre la Fibrosis de conductos biliares, así mismo muestran relación la

Hiperplasia de c. biliares y los Linfocitos también están relacionados directamente con la edad del animal. Se determinó que los animales de edad entre 1.5 a 3 años presentan en su mayoría todas las lesiones como fibrosis arterial luego fibrosis de vena, fibrosis de conductos biliares, proliferación de conductos biliares, hiperplasia de c. biliares, infiltración de linfocitos y las demás lesiones descritas son en porcentajes bajos, los demás grupos de edades como las de 1 año, de 3.5 a 5 años tienen porcentajes bajos en cuanto a la presentación de lesiones. La descripción histológica según sexo del animal el más representativo fue fibrosis de vena que si existe una relación directa entre las variables, en cambio los demás valores no muestran relación ni directa ni positiva según los resultados obtenidos. Se determinó que los machos fueron en número los más beneficiados presentando así todas las lesiones como proliferación de c. biliares, fibrosis arterial, infiltración de linfocitos, etc y las hembras que fueron pocas también presentaron en su mayoría las lesiones como fibrosis arterial, fibrosis de vena, infiltración de linfocitos, etc. La descripción histológica según procedencia del animal fueron 9 lugares como; Chivay (9 muestras), Espinar (15), Ilave (16), Chumbivilcas (6), Cabanillas (6), Taraco (4), Santo Tomas de Cusco (3), Zamacola(7), de todos los lugares donde se encontró que en todas sus lesiones los que predominan es Espinar e Ilave las más predominantes son fibrosis arterial, fibrosis de conductos biliares, fibrosis de vena, proliferación e hiperplasia de conductos biliares, infiltración de linfocitos, células plasmáticas, eosinófilos, etc en cuantos a los demás lugares son las mismas características antes mencionadas que presentan. En el análisis hallado indica que no existe una relación significativa entre las variables de estudio ya que los valores de p hallados son mayores al límite. ( $p < 0.05$ )

## 6. RECOMENDACIONES

- Mejorar el manejo de los animales en la crianza optimizar el control parasitario directo de los animales, control de huésped intermediario en pastizales, fuentes de agua, etc que puedan incidir en la producción con alteraciones hepáticas patológicas, realizando charlas o conferencias en convenio con municipalidades de las lesiones que produce el parásito y propiciar el cumplimiento de la normativa con presencia de un Médico Veterinario para poder controlar la prevalencia de dicha zoonosis.
- Los animales jóvenes son importantes en una crianza de acuerdo al tipo de explotación por ejemplo animales de engorde aun así se encuentran bovinos faenados en el camal con cierto grado de infestación por *Fasciola hepática* si tienen estos tipos de crianza los criadores deberían tener buena asesoría de un ente profesional para tener buenas prácticas de desparasitaciones.
- Se debe concientizar a los criadores con las consecuentes lesiones de la enfermedad y los daños que puede producir el parásito a nivel de hígado por ende descartar hígados en mal estado y esto conlleva a una pérdida económica del ganadero, los bovinos machos que son utilizados en su mayoría para producción de carne y las hembras para producción lechera ambos son indispensables para consumo humano por sus utilidades.
- A todos los lugares de procedencia recomiendo a los ganaderos que tomen interés y conciencia que dicha enfermedad es zoonótica que podría afectarles a ellos mismos que las identidades públicas municipalidades, profesionales abocadas a este sector realicen charlas informativas a todas las zonas ganaderas para minorar la prevalencia de dicha enfermedad, monitoreos en zonas de pastoreo, etc.
- Realizar dichas pruebas de laboratorio en los hatos de crianza cuando los vacunos sean beneficiados y tomar muestras representativas de dicho órgano y verificar lesiones macroscópicas y microscópicas del hígado y así tener un panorama que puede contribuir a tener una información más detallada cómo va la crianza y el profesional referido a este sector debe tener conocimientos sobre todas las lesiones y así poder tener buen estado de salud del hato en general.

## XII. BIBLIOGRAFIA

1. **ALPIZAR CARLOS E. y et al** “*Fasciola hepática* en ganado bovino de carne en Siquirres y lesiones anatómo-histopatológicas de hígados bovinos decomisados en mataderos de Costa Rica.2006 Revisado el 05/05/16 (Virtual) Disponible en: <http://revistas.ucr.ac.cr/index.php/agrocost/article/view/12755>
2. **BACHA W. y et al (2001)** “Atlas de Histología Veterinaria” Segunda Edición Editorial Intermedica Republica de Buenos Aires.
3. **BARRIGA O. (2002)** “Las enfermedades Parasitarias de los animales domésticos” Primera Edición. Santiago de Chile: Editorial Germinal.
4. **BOCH JOSEF H.C. y et al. (1982)** “Parasitología en Medicina Veterinaria” Primera Edición. Buenos Aires- Argentina: Editorial Hemisferio Sur S.A.
5. **BLOWEY R.W. y et al (1992)** “Atlas en color de Patología del Ganado Vacuno” Primera Edición. España: Editorial Interamericana Mg- Grall.
6. **CARDA P. y et al (1990)** “Patología General Veterinaria I Nosología” España: Editorial Acribia S.A.
7. **CENTROS DE CONTROL Y PREVENCIÓN DE ENFERMEDADES CDC** “Fasciola hepática” (Virtual) Revisado el 10/11/15 Disponible en <http://www.cdc.gov/Centros de Control y Prevención de Enfermedades CDC>.
8. **CORDERO DEL CAMPILLO M. y et al (1999)** “Parasitología Veterinaria” Madrid-España: Editorial Mc Graw-Hill Interamericana.
9. **DE HARO ARTEAGA I. Dra.** Fasciolosis Departamento de Microbiología y Parasitología, Facultad de Medicina, Universidad Nacional Autónoma de México.2011 (Virtual). Revisado el 07/07/16. Disponible en: <http://www.facmed.unam.mx/deptos/microbiologia/parasitologia/fasciolosis.htm>
10. **EMERITA ABREU G. Dra.** “Estudio Comparativo de la pared abdominal” Departamento de Sanidad Animal Anatomía de animales domésticos Universidad Nacional Francisco de Miranda Publicado el 9/10/12 Virtual Revisado el 7/7/16. Disponible en [http://mundo-pecuario.com/tema226/higado\\_vesicula\\_animales/higado-1162.html](http://mundo-pecuario.com/tema226/higado_vesicula_animales/higado-1162.html)
11. **ESPINOZA J. R. y et al** Fasciolosis Humana y Animal en el Perú: Impacto en la Economía de las Zonas Endémicas. Revista peruana de Medicina Experimental y Salud Publica. 2011.Revisado el 07/07/16 Disponible en <http://www.scielo.org.pe/pdf/rins/v27n4/a18v27n4.pdf>

12. **FERREIRA DE LA CUESTA G.G. (2003)** “Patología Veterinaria” Primera Edición Colombia: Editorial Universidad de Antioquia.
13. **GAZQUEZ A. (1991)** “Patología Veterinaria” Primera Edición España: Editorial Interamericana Mc-Grall.
14. **H. MEHLHORN y et al. (1993)** “Manual de Parasitología Veterinaria” Primera Edición España: Editorial Grass-Latros.
15. **INCHAUST D. (1967)** “Bovinotecnia Exteriores y Razas” Quinta Edición Editorial. Argentina Buenos Aires.
16. **KENNETH S. y et al (2005)** “Patología Clínica Veterinaria” Cuarta Edición España. Editorial Multimedia Ediciones Veterinarias.
17. **LEVINE N. (1978)** “Tratado de Parasitología Veterinaria” España. Editorial Acribia Zaragoza.
18. **LUIS MARCOS y et al.** “Hallazgo de huevos de *Fasciola hepática* en vasos sanguíneos de hígado de bovinos con fasciolosis”. Universidad Peruana Cayetano Heredia Lima-Perú 2007.(Virtual) Revisado el 7/7/16 Disponible en: <http://www.fihu-diagnostico.org.pe/revista/numeros/2006/julio-set/134-136.html>
19. **MERCK y et al. (2000)** “El Manual Merck de Veterinaria” Quinta edición España: Editorial Océano Barcelona.
20. **MUNICIPALIDAD DE CERRO COLORADO – AREQUIPA;** Mapa de Camal Metropolitano Rio Seco y Localización Geográfica de Cerro Colorado. Revisado el 10/11/15. Disponible en [https://es.wikipedia.org/wiki/Distrito\\_de\\_Cerro\\_Colorado](https://es.wikipedia.org/wiki/Distrito_de_Cerro_Colorado). <https://www.google.com.pe/maps/search/camal+metropolitano+arequipa/data=!4m2!2m1!4b1>
21. **NÁQUIRA VELARDE C. Dr.** Fasciolosis Médico del Instituto Nacional de Salud. Profesor de Parasitología. Universidad Ricardo Palma; 2000– Perú. Revisado el 7/7/16. Disponible en: <http://www.fihu-diagnostico.org.pe/revista/numeros/2000/julago00/187-188.htm>.
22. **POPESKO P. (1986)** “Atlas de Anatomía Topográfica de los Animales Domésticos” España: Editorial Salvat.
23. **QUIROZ R. (2005)** “Parasitología y enfermedades parasitarias de animales domésticos” México: Editorial Limusa S.A.

24. **ROJAS M.** “Nosografía y compendio de los Parásitos de los Rumiantes del Perú” Profesor principal cesante de Parasitología Veterinaria de la Universidad Mayor de San Marcos- Lima- Perú. 2003.
25. **SISSON Y GROSSMAN (2000)** “Anatomía de los Animales Domésticos” Quinta Edición Madrid España: Editorial Masson S.A.
26. **SOULSBY E. (1987)** “Parasitología y Enfermedades Parasitarias en los Animales Domésticos” Séptima Edición México: Editorial Interamericana S.A.
27. **TAY J. Dr.** Fasciolosis Departamento de Microbiología y Parasitología, Facultad de Medicina, Universidad Nacional Autónoma de México. 2011 <http://www.facmed.unam.mx/deptos/microbiologia/parasitologia/fasciolosis.htm>
28. **TIBOR K. (1998)** “Helmintología Veterinaria”. España: Editorial Acribia S.A. Zaragoza.
29. **THOMSON R.G. (1984)** “Anatomía Patológica General Veterinaria” Segunda Edición España: Editorial Acribia S.A. Zaragoza.
30. **TRIGO T. y et al (1993)** “Patología General Veterinaria” Segunda Edición. México: Editorial Interamericana – McGraw.
31. **URQUHART G. y et al (2001)** “Parasitología Veterinaria” España: Editorial Acribia S.A.
32. **VESPA P. Dra.** Platelminfos. Universidad Autónoma Gabriel Rene Moreno. Santa Cruz – Bolivia. 2010. Revisado el 7/7/16 Disponible en: <http://es.slideshare.net/rvespa/phyllum-platelminfos-3985694>.
33. **ZAFRA LEVA** “Estudio histopatológico e inmunohistoquímico del hígado y ganglios linfáticos hepáticos en cabras inmunizadas frente a *Fasciola hepática*” Dpto. Anatomía y Anatomía Patológica Comparadas. Universidad de Córdoba Facultad de Veterinaria Tesis Doctoral 2007 Revisado el 7/7/16 Disponible en: <file:///C:/Users/Propietario/Desktop/tesis%20fasciola/teis%20fascioal/fasciola%20cabra.pdf>
34. **ZEGARRA R. J. Dr. (2006)** Histología Normal Veterinaria. Editorial NSL SUR EIRL. Arequipa.

## ANEXOS 1

### RECOLECCION DE DATOS PARA MUESTREO.

Camal Metropolitano Sector Rio Seco Arequipa.

Datos de Enero a Julio 2015

Enero vacas beneficiadas 3406 decomisadas fasciola 614

Febrero (benef 3389 , distom 681)

Marzo (benef 3478, distom 651)

Abril (benef 3864, distom 797)

Mayo ( benef 4049, distom 865)

Junio ( benef 4182, distom 956)

Julio ( benef 4018, distom 457 )

En total animales con Distomatosis sumando de Enero a Julio  $5021 / 7$  (meses) = 717 animales con distomatosis cada mes.

Este total  $717 / 4$  semanas = 179 animales con distomatosis de una semana.

El total son 179 animales que conforman el universo de este trabajo de investigación.

**ANEXO 2 FICHA DE RECOLECCION DE DATOS EN CAMPO**

DIA	Nºde hígado con F.H.	Procedencia	Sexo	Edad	Leve	Moderado	Severo
1							
DIA	Nºde hígado con F.H.	Procedencia	Sexo	Edad	Leve	Moderado	Severo
2							
DIA	Nºde hígado con F.H.	Procedencia	Sexo	Edad	Leve	Moderado	Severo
3							
DIA	Nºde hígado con F.H.	Procedencia	Sexo	Edad	Leve	Moderado	Severo
4							
DIA	Nºde hígado con F.H.	Procedencia	Sexo	Edad	Leve	Moderado	Severo
5							
DIA	Nºde hígado con F.H.	Procedencia	Sexo	Edad	Leve	Moderado	Severo
6							

**Fuente: Propia**

**ANEXO 3**

**FOTO N° 1 VISITA A CAMAL METROPOLITANO RIO SECO AREQUIPA.**



**FOTO N° 2 INSPECCION POST MORTEM DE HIGADOS CON  
DISTOMATOSIS HEPATICA.**



**FOTO N° 3 CLASIFICACION MACROSCOPICA DE HIGADOS CON  
DISTOMATOSIS HEPATICA.**

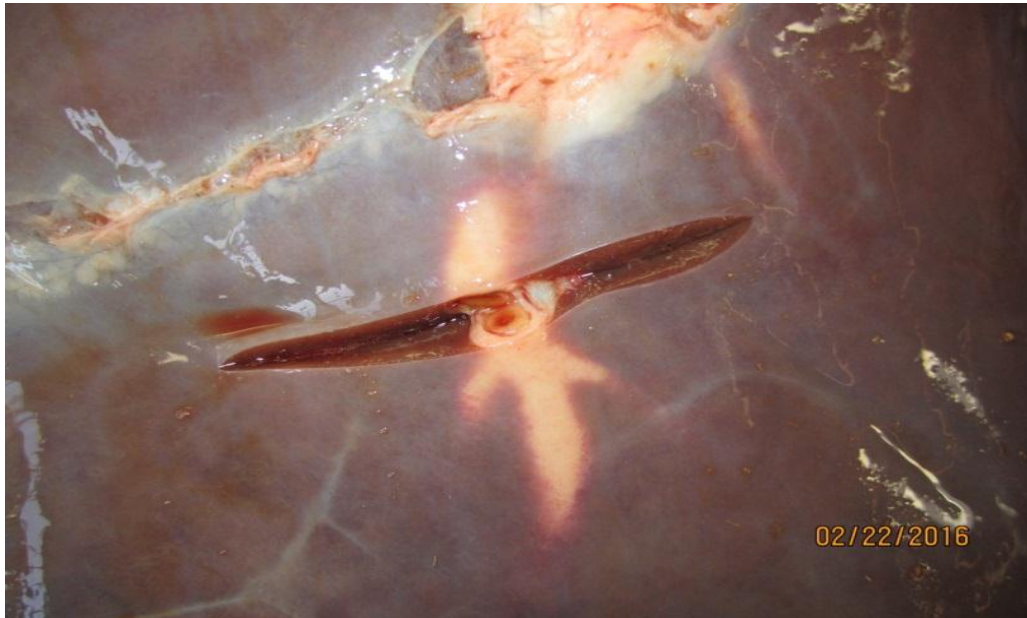


**FOTO N° 4 RECOLECCION DE MUESTRAS PARA ENVIARLAS**

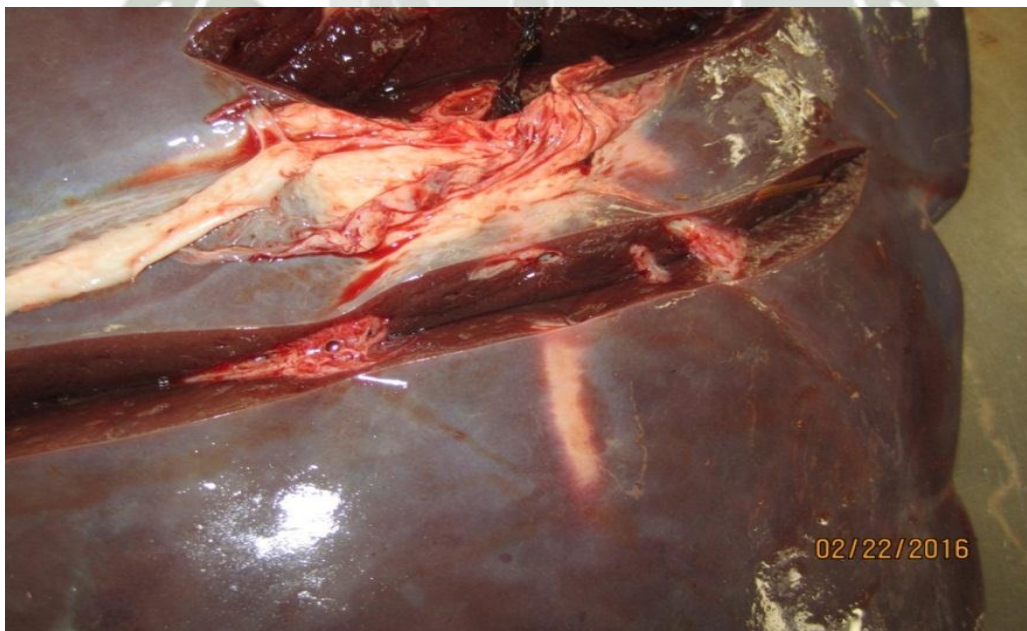


**FOTO N° 5 FOTOS DE LESIONES MACROSCOPICAS EN HIGADO**

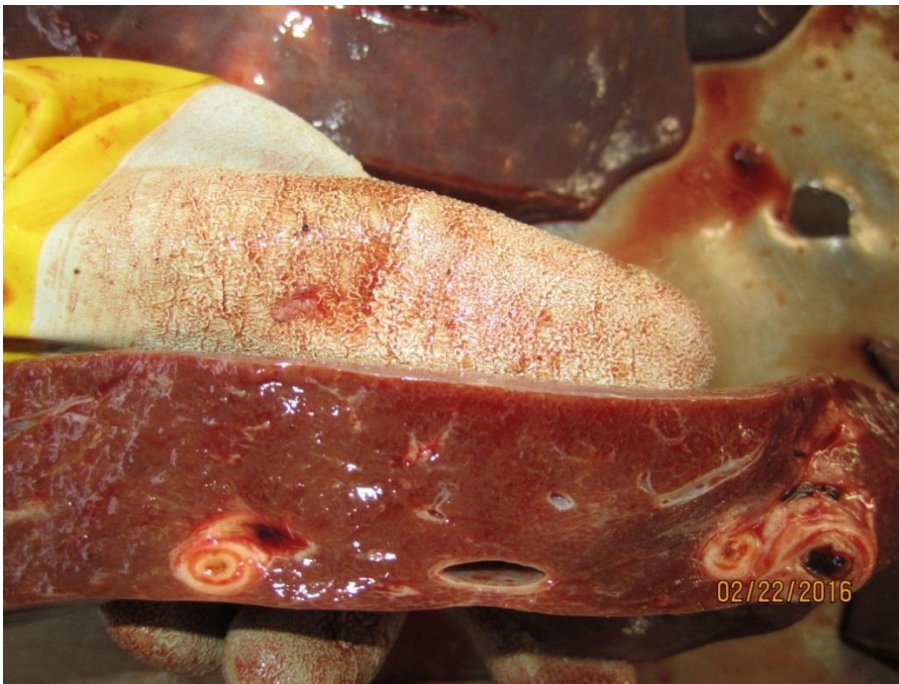
**Lesiones Leve (engrosamiento de conductos biliares)**



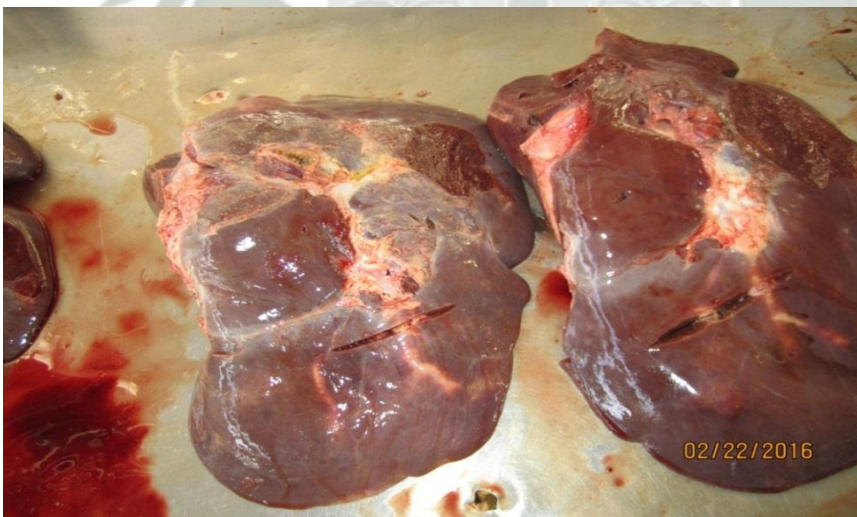**Engrosamiento de conductos biliares**



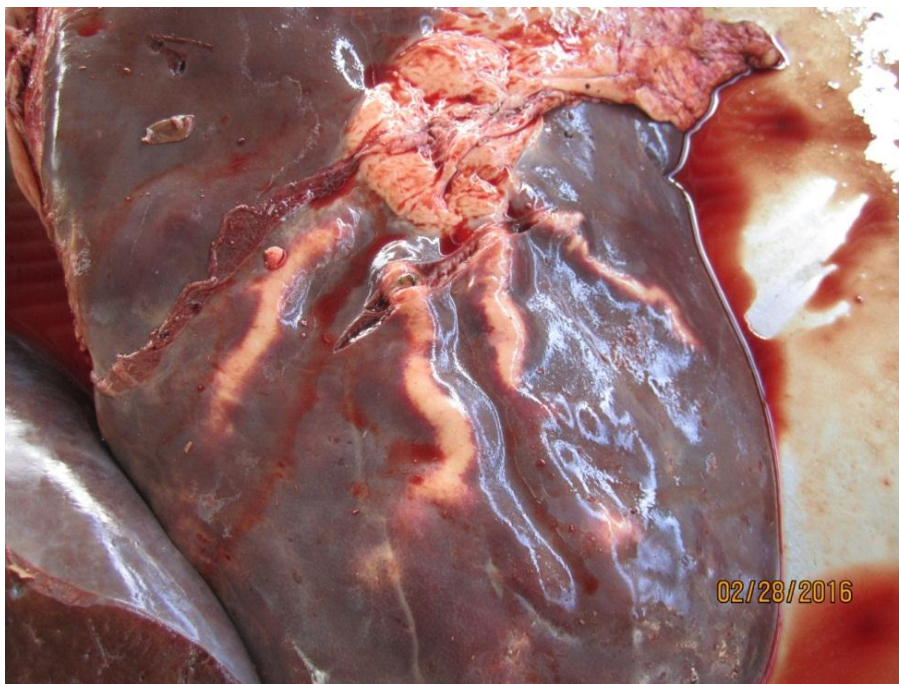
**Lesiones Moderadas ( hipertrofia leve, fibrosis de conductos biliares leve, fibrosis de vasos sanguíneos leve)**



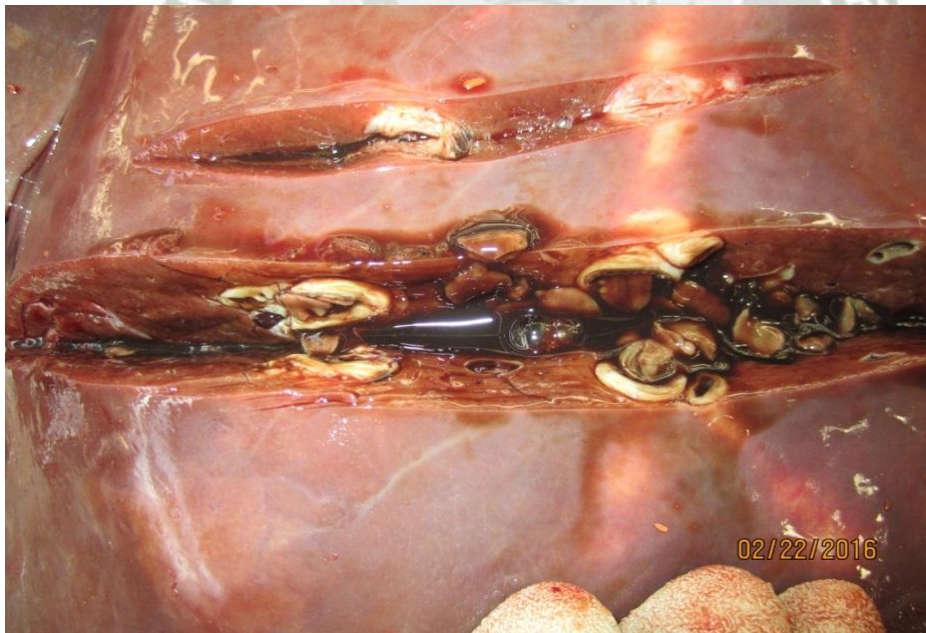
**Higados con lesiones moderadas atrofia,cambio en coloracion, aumento de consistencia**



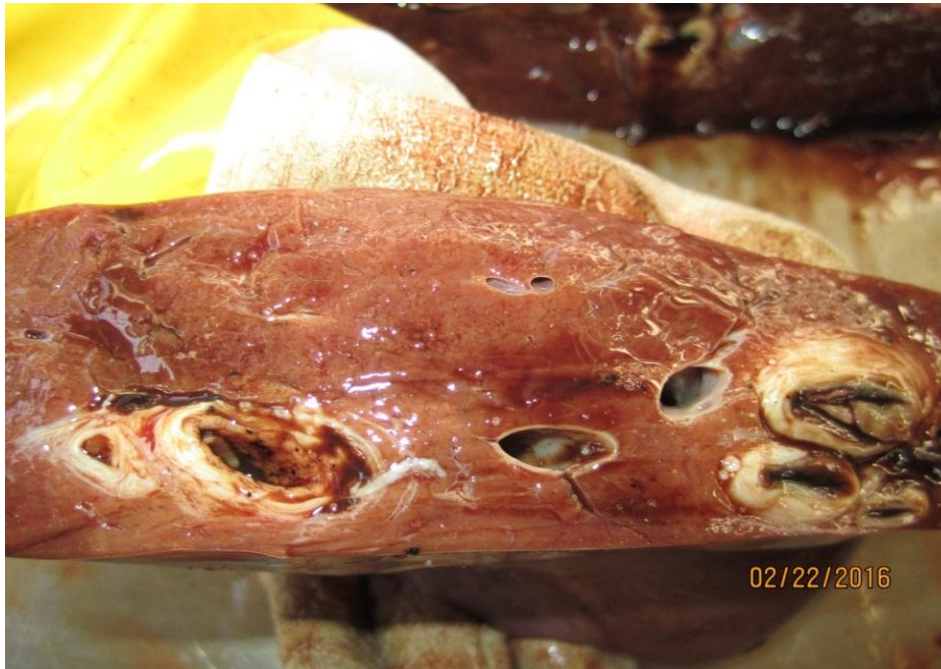**Lesiones Severas (hipertrofia severa, fibrosis de vasos sanguíneos, necrosis hepática, fibrosis de conductos biliares)**



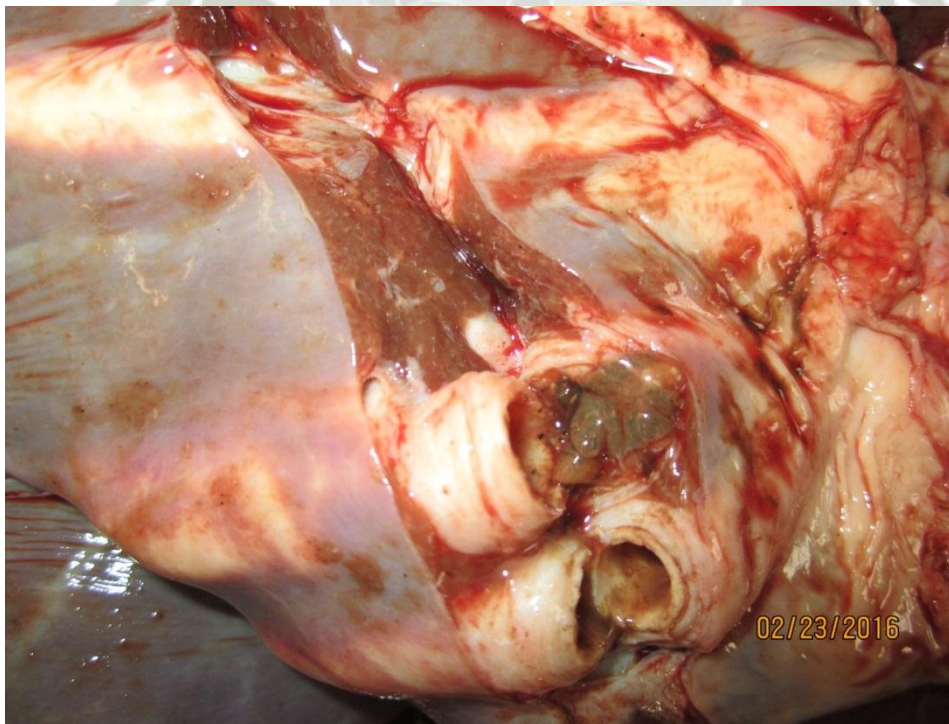
**Se observa la secreción la secreción mucosa de los parásitos.**



**Se observa formas maduras adultas del parásito *Fasciola hepatica* en medio de canaliculos biliares**

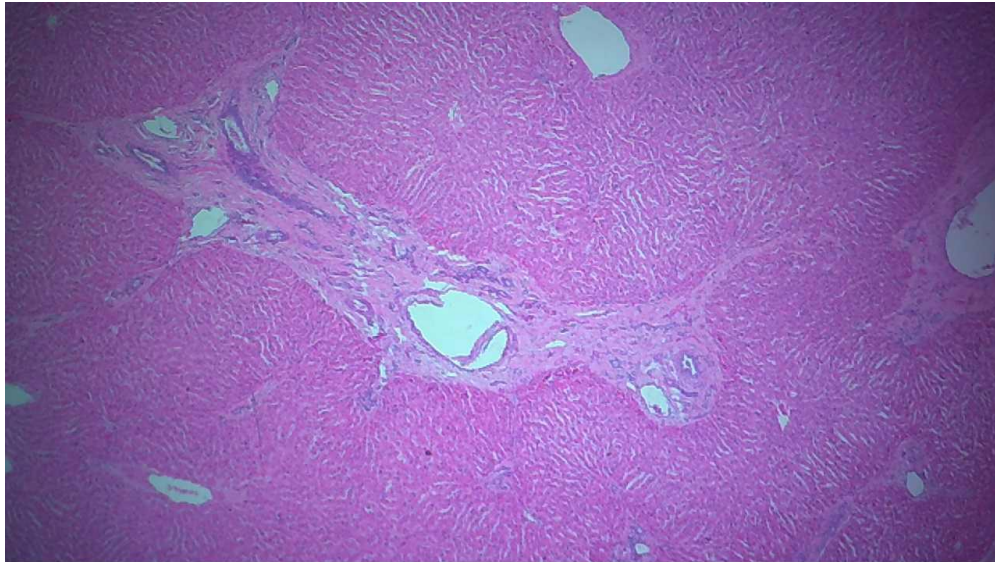

**Engrosamiento de ductos hepáticos con presencia de calcificación, material mucoso y formas adultas del parásito y con formación de depósitos cálcicos distróficos e hiperplasia de ductos biliares.**

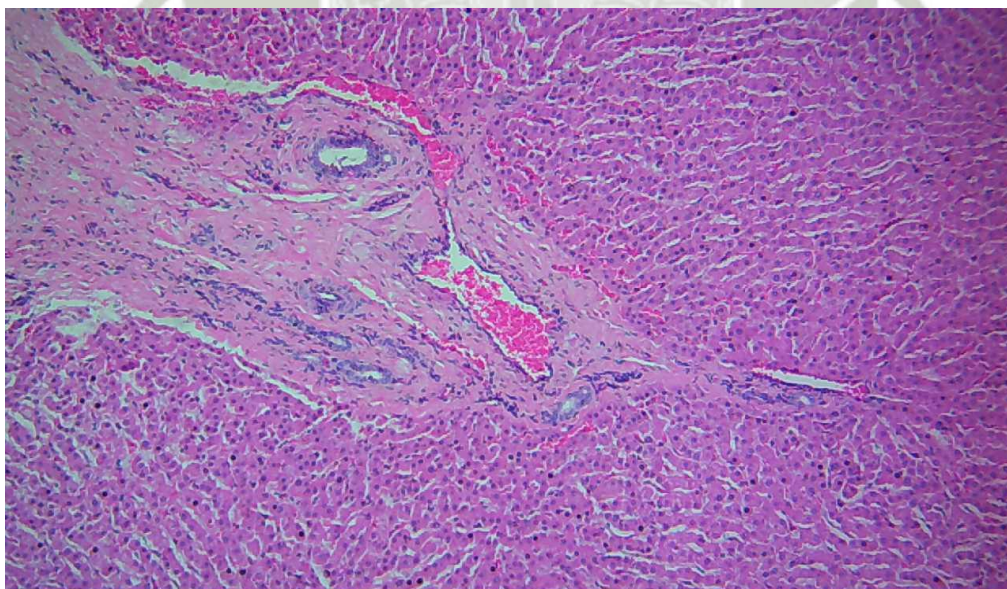


**FOTO N° 6 LESIONES MICROSCOPICAS DE HIGADOS CON  
DISTOMATOSIS**

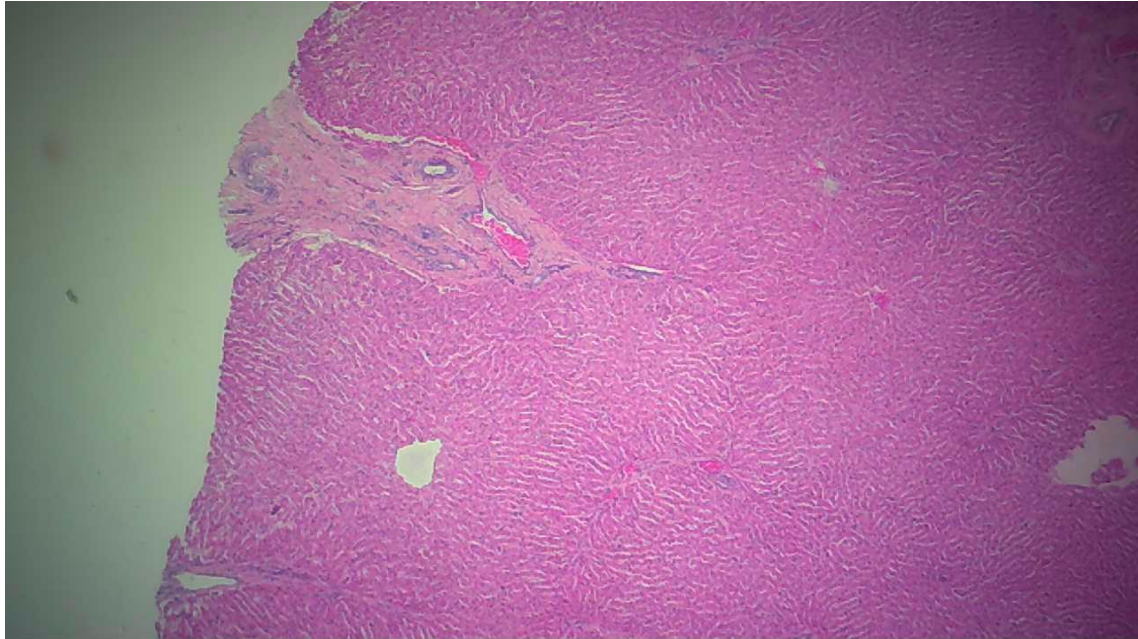
**LESIONES LEVE** esta lamina se observa , **Fibrosis arterial.**



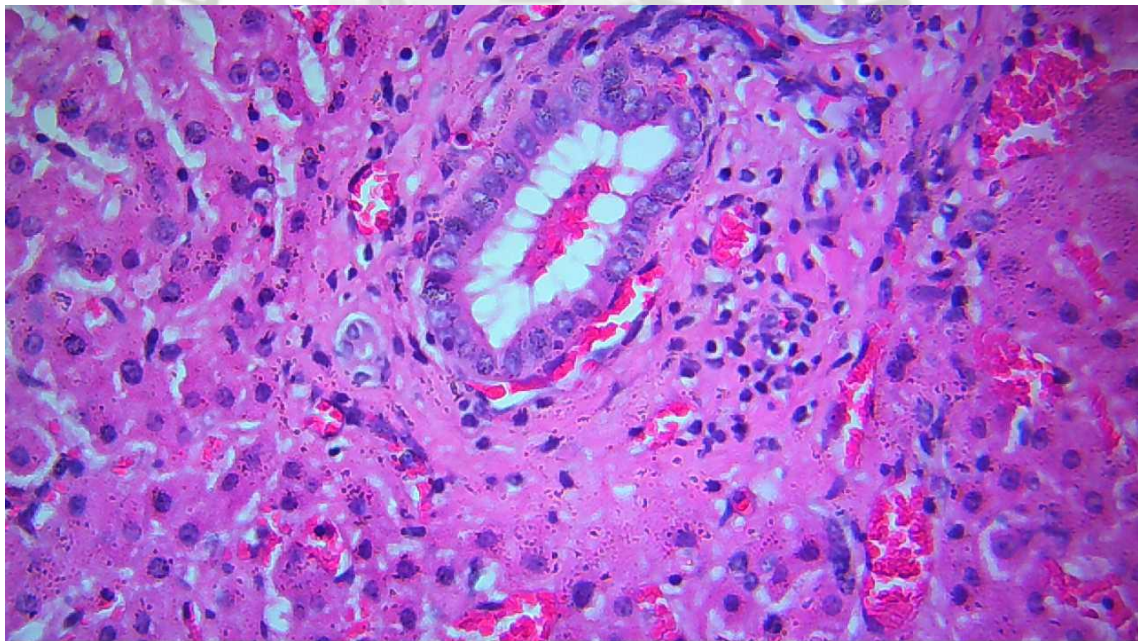
**Fibrosis de vena.**



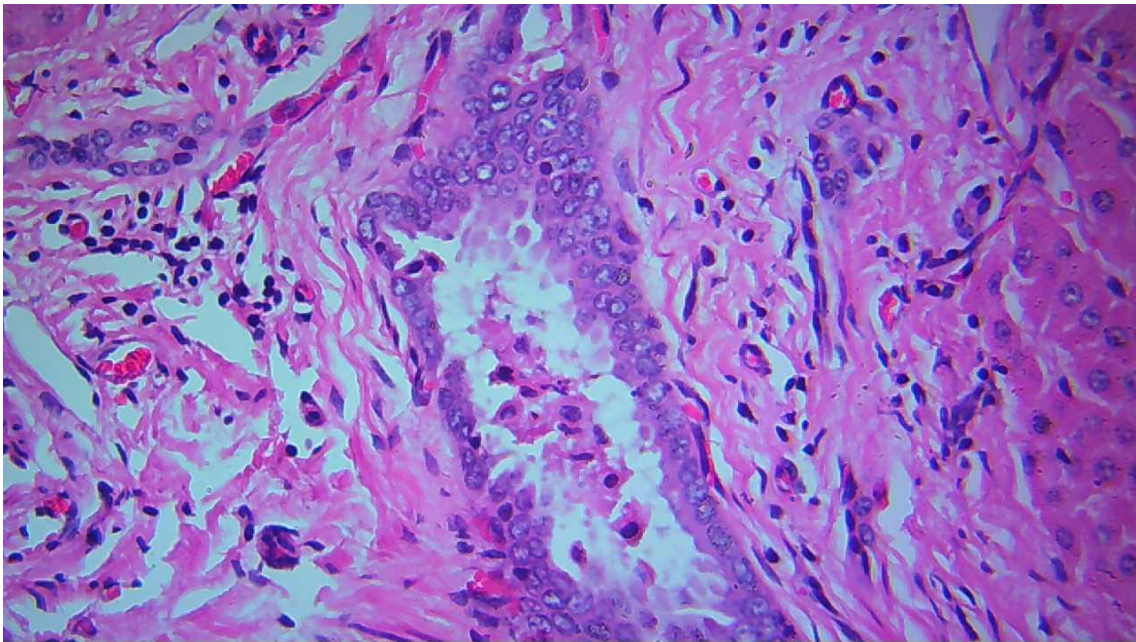
**Hiperplasia de conductos biliares.**



**Proliferación de conductos biliares.**

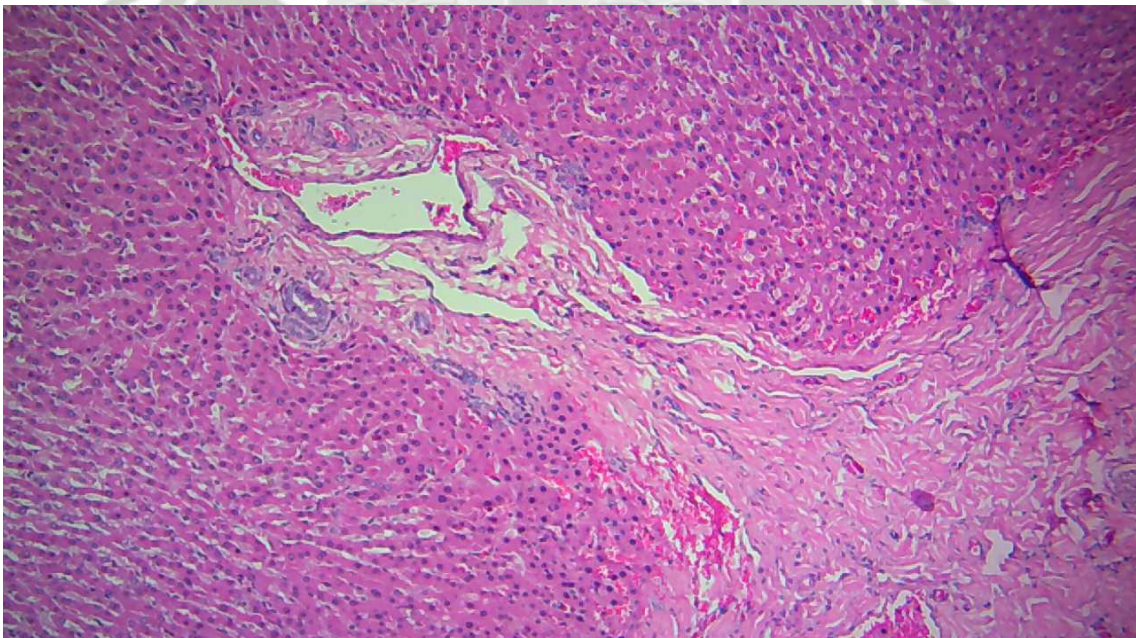


**Infiltración de linfocitos, células plasmáticas, eosinófilos.**

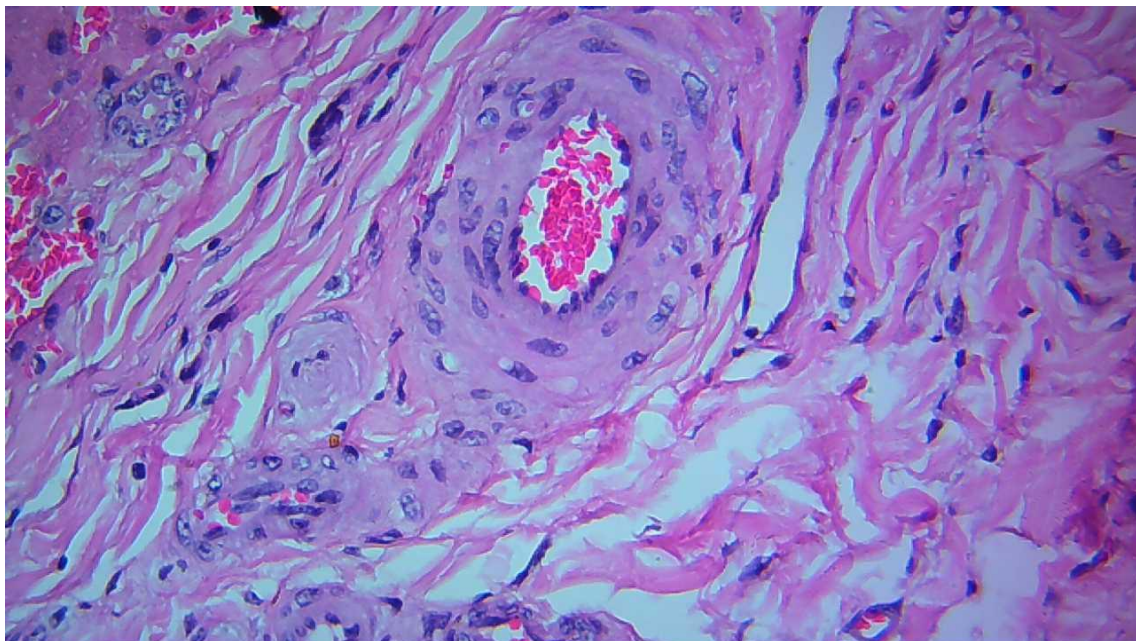


**LESIONES LEVE**

**En esta lamina se observa fibrosis arterial,**

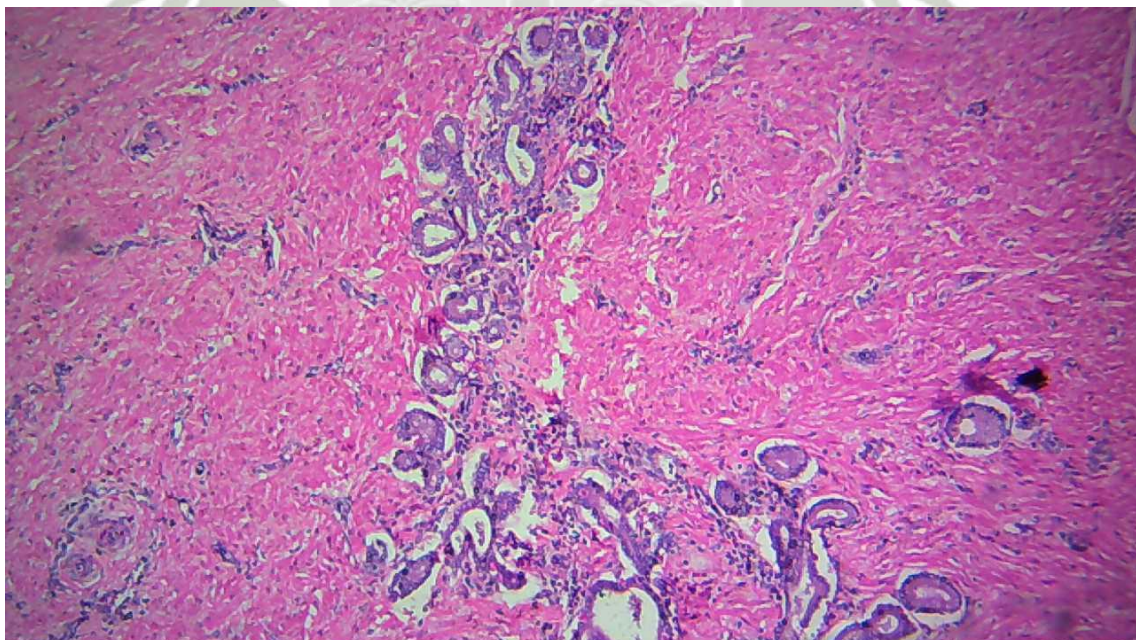


**Fibrosis de vena.**

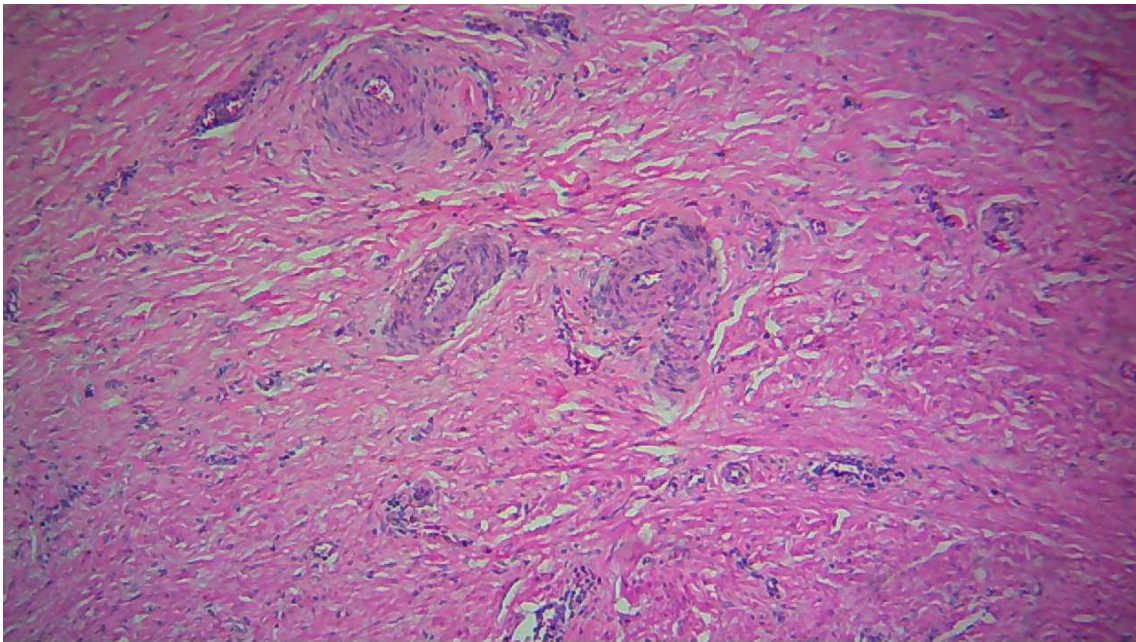


**LESION MODERADA**

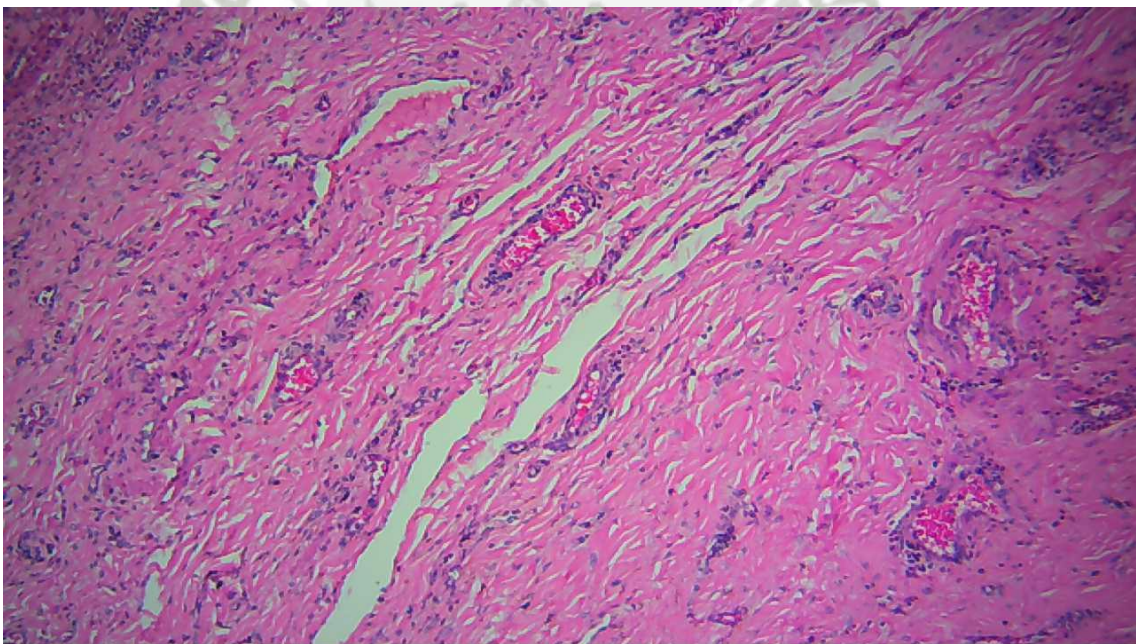
**Proliferación de c.biliares**



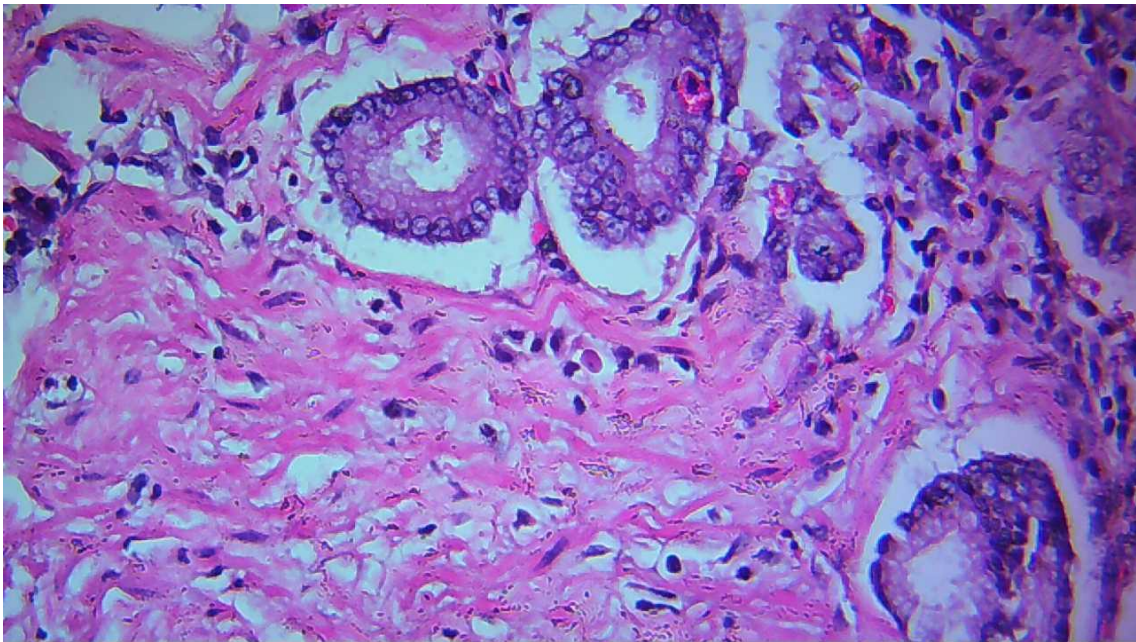
**Fibrosis arterial.**



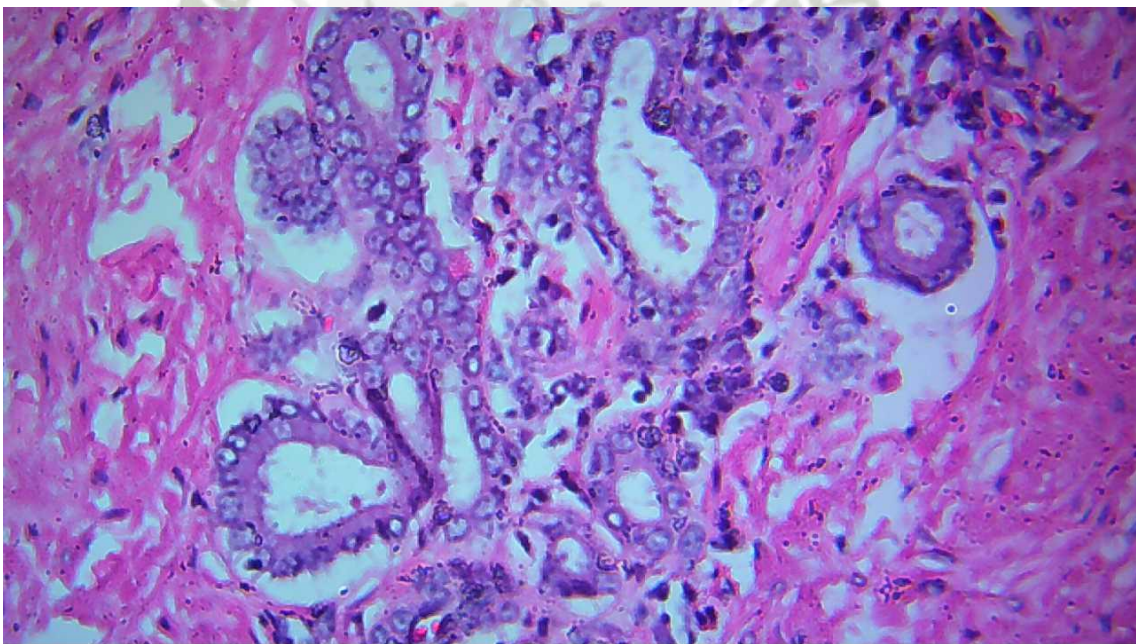
**Fibrosis de vena.**



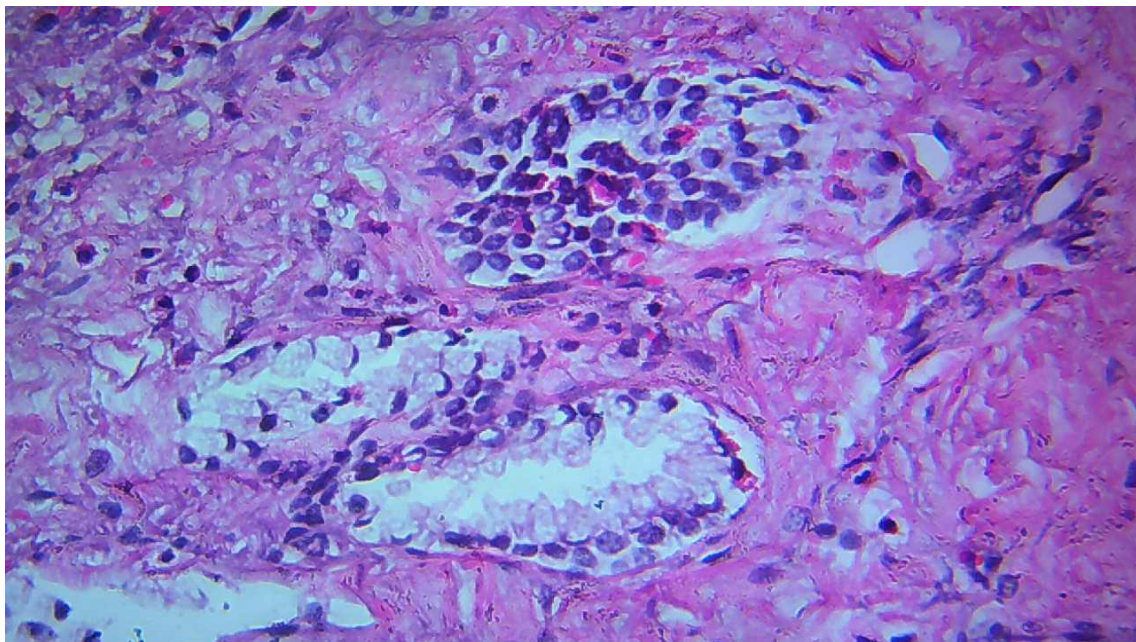
**Hiperplasia de conductos biliares.**



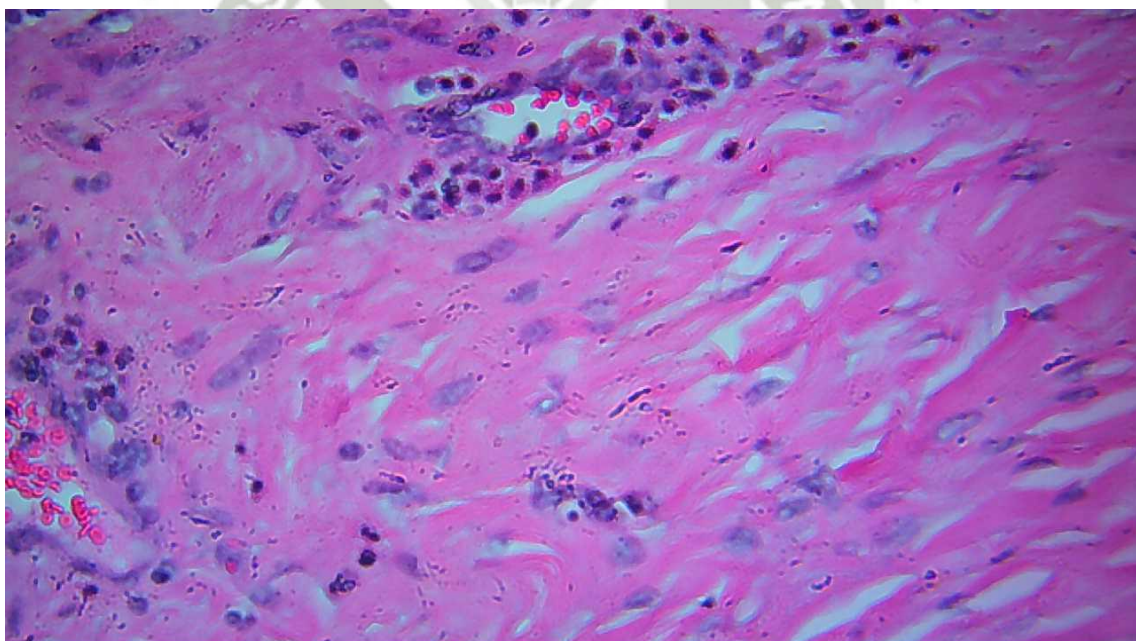
**Proliferación de conductos biliares**



**Infiltración de linfocitos , celulas plasmaticas, eosinofilos casi en su totalidad.**

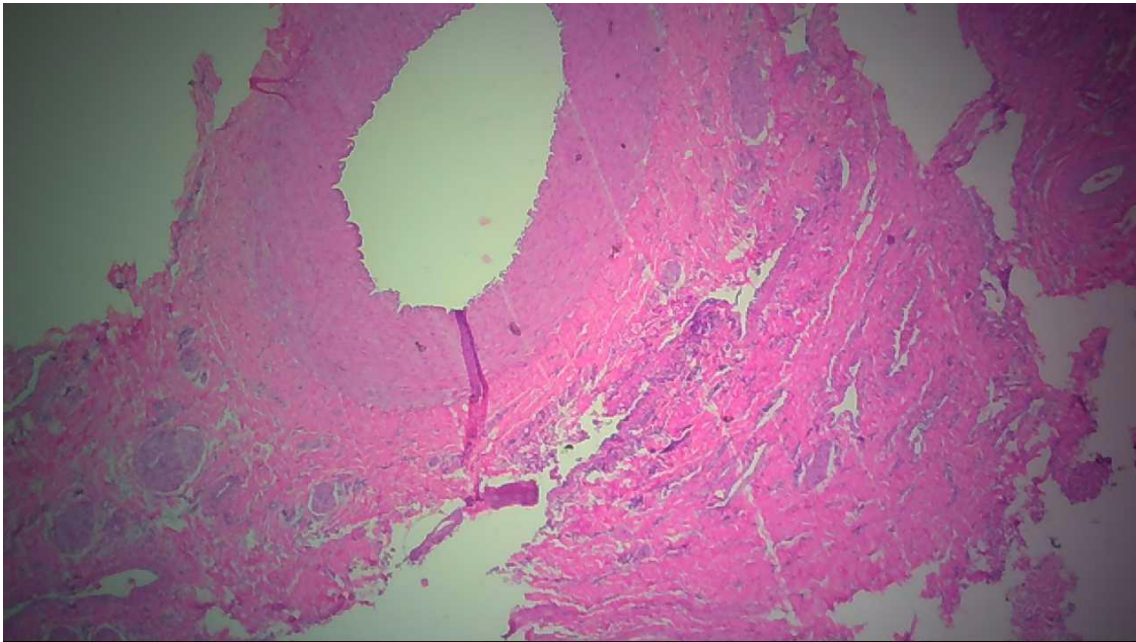


**Infiltración de celulas plasmaticas, eosinofilos casi en su totalidad**

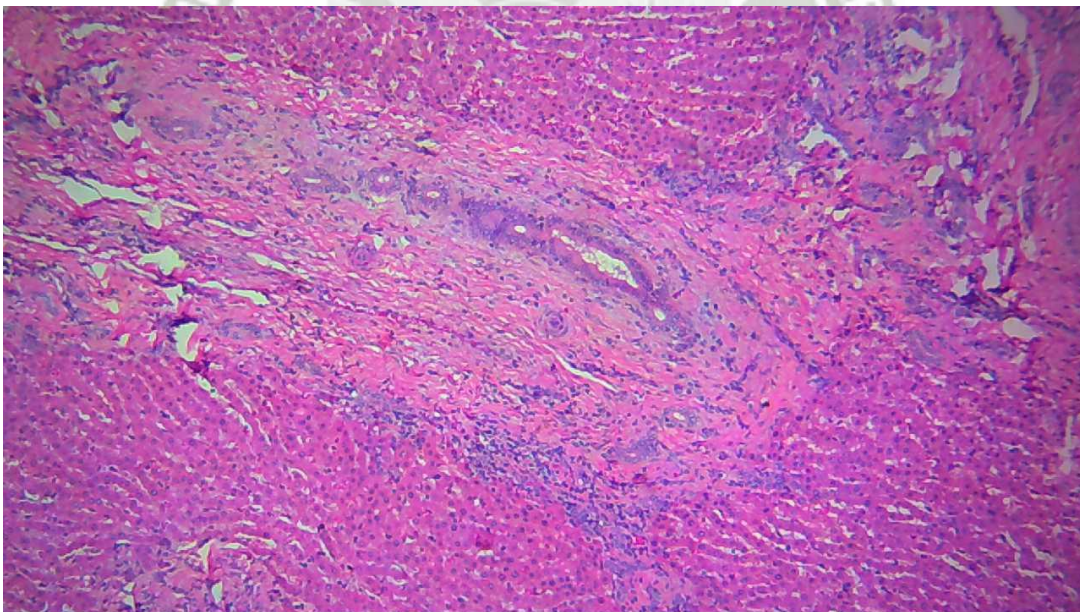


## LESION SEVERA

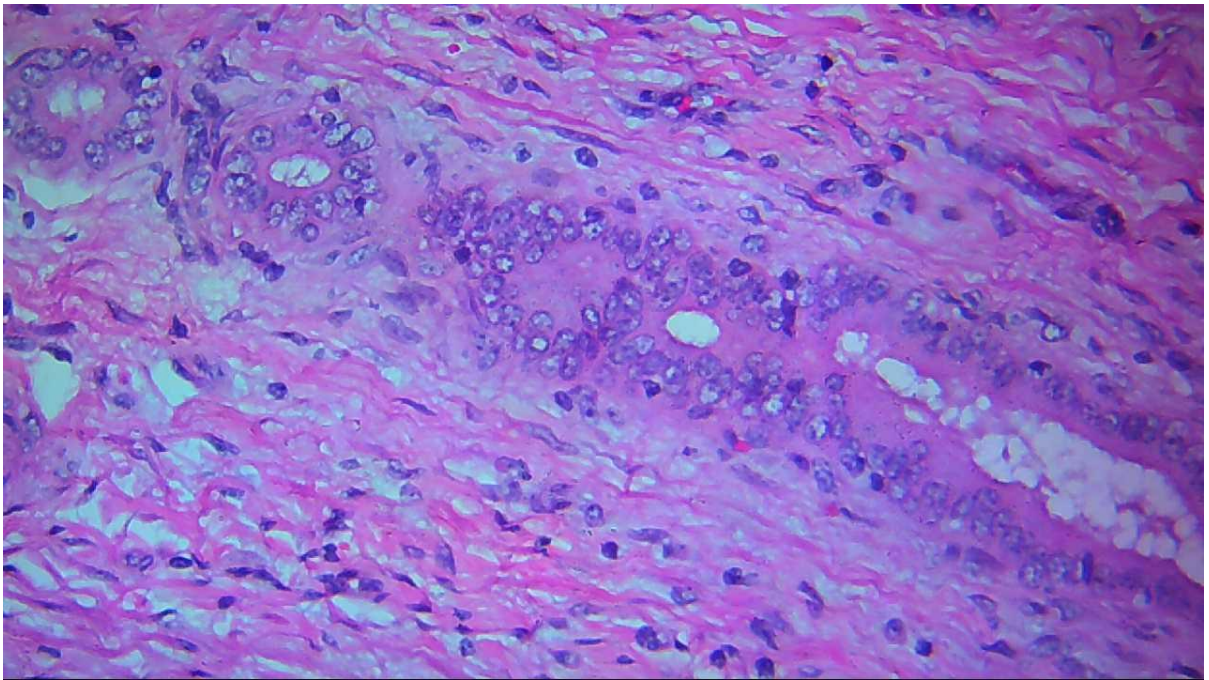
En esta lamina se observa lesiones de todos los tipos menos necrosis, fibrosis arterial.



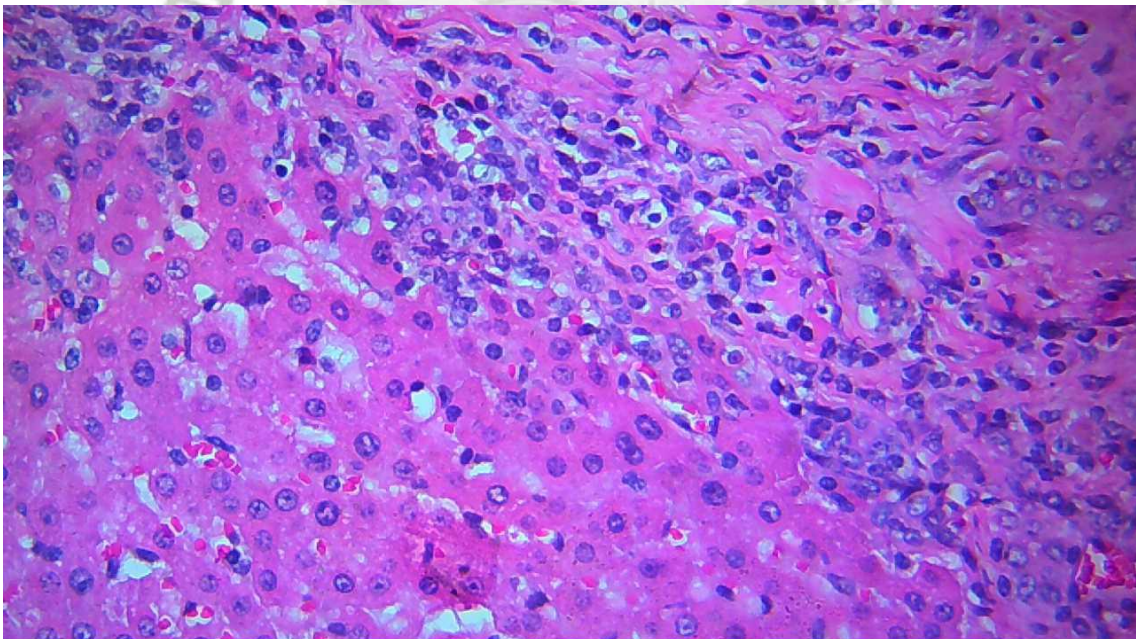
**Fibrosis de vena.**



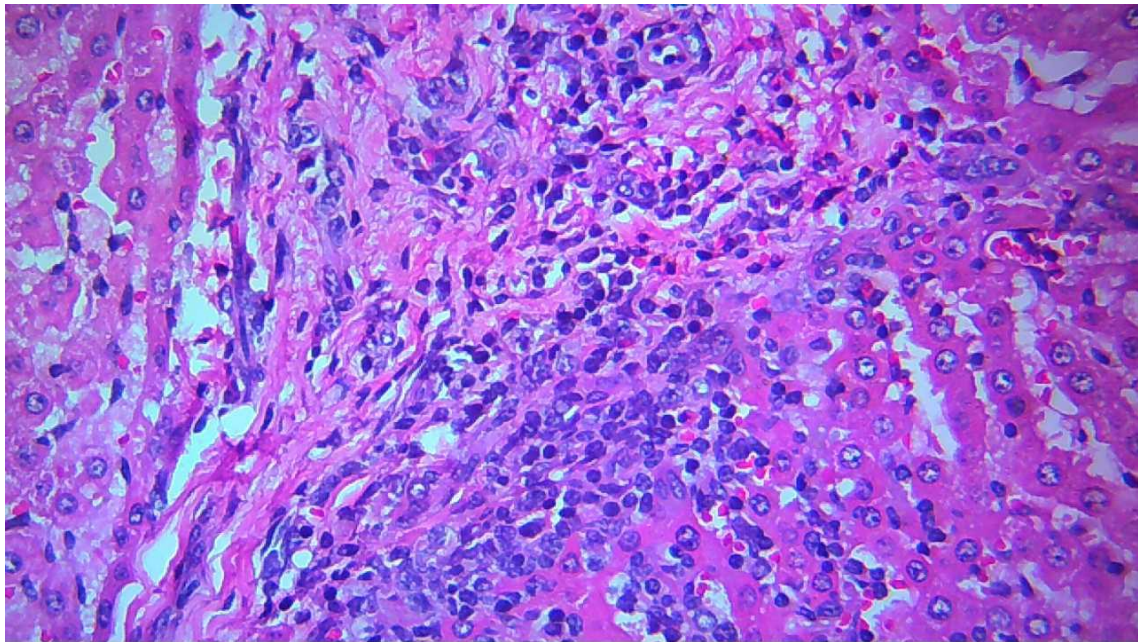
**Fibrosis de c. biliares.**



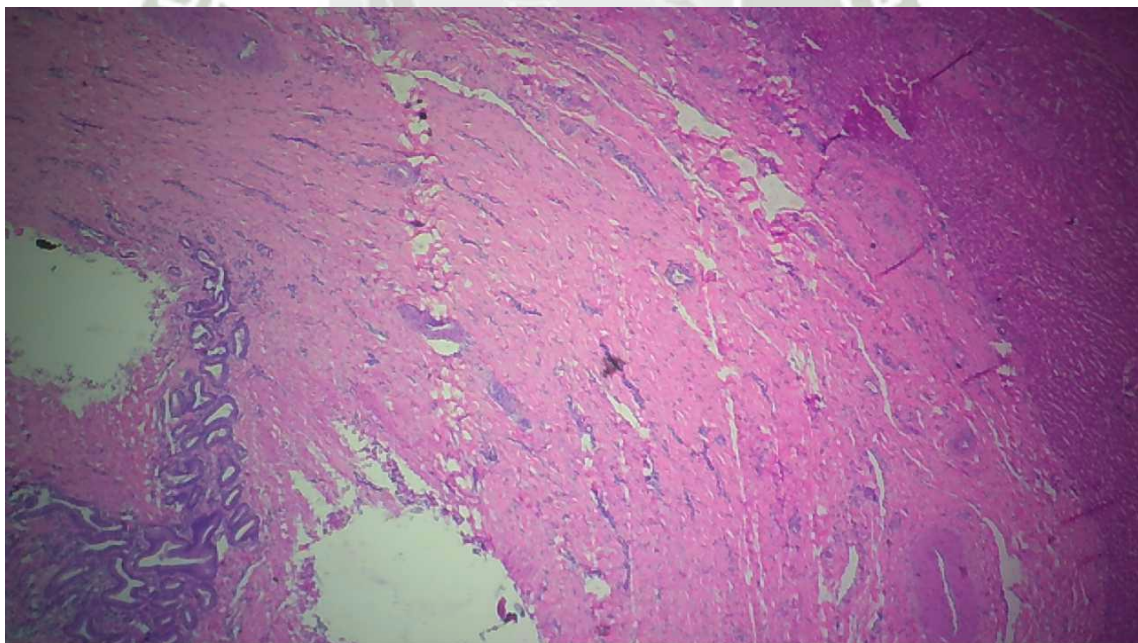
**Hiperplasia de c. biliares**



**Infiltración de linfocitos.**

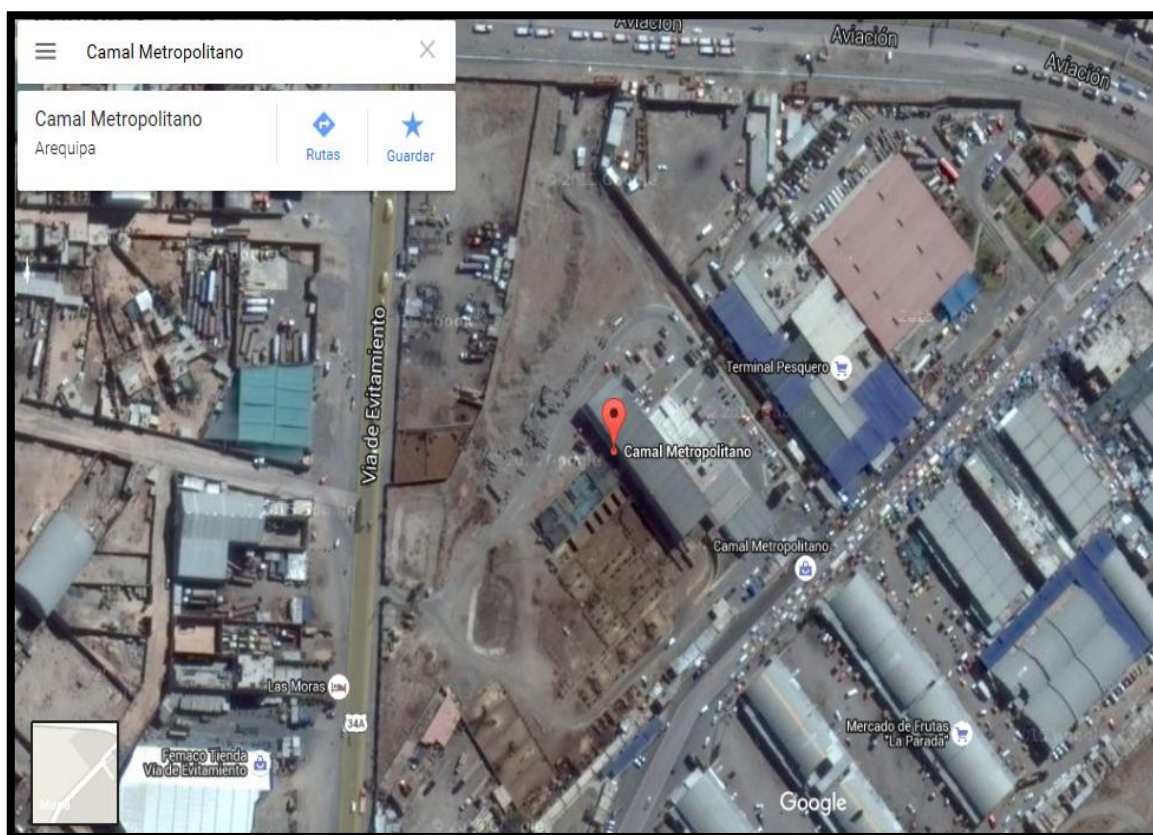


**Infiltración de células plasmáticas, eosinófilos casi en su totalidad.**



### ANEXO 3

#### MAPA DE CAMAL METROPOLITANO CERRO COLORADO SECTOR RIO SECO



**Fuente:**  
[https://www.google.com.pe/maps/search/camal+metropolitano+arequipa/\(20\)](https://www.google.com.pe/maps/search/camal+metropolitano+arequipa/(20))

## ANEXO 4

### PERMISO PARA REALIZAR EL MUESTREO DE MI TRABAJO DE INVESTIGACION AL CAMAL METROPOLITANO RIO SECO AREQUIPA.

SR. JUAN JOSE VELILLE

SUB GERENTE

SERMAMET DEL CAMAL METROPOLITANO RIO SECO AREQUIPA

Presente,


Es grato dirigirme a usted para presentarme soy Betsaida Tinco Huallpa quien soy egresada de la Escuela Profesional de Medicina Veterinaria y Zootecnia de la Universidad Católica de Santa María de Arequipa, que para obtener el Título Profesional, estoy planteando la realización un Proyecto de tesis, parte práctica del mismo que se dedicará la obtención de toma de muestras de hígados de vacas con Distomatosis en el Centro de beneficio que usted dirige. El nombre el Proyecto es: "Descripción histológica de muestras de hígado con diferentes grados de Distomatosis en el Camal Metropolitano – Arequipa – 2015".

En tal sentido se requiere el ingreso para la toma de muestras, por lo tanto recurro a su persona para que por su intermedio se proporcione el permiso deseado entre las fechas del 20 al 30 del presente mes.

Agradeciendo su atención y apoyo que pueda brindarme, aprovecho la oportunidad para expresarle mi consideración,

Atentamente.



  
DNI 40203417

19 de Enero 2016

## ANEXO 5

### CONSTANCIA DE LABORATORIO DE ANATOMIA PATOLOGICA DE LA UNIVERSIDAD NACIONAL DE SAN AGUSTIN



UNIVERSIDAD NACIONAL DE SAN AGUSTÍN  
FACULTAD DE MEDICINA  
DEPARTAMENTO ACADEMICO DE MICROBIOLOGÍA Y  
PATOLOGIA  
Av. Daniel A. Carrión . 101. Ap. 1365, Telef. : 233786 . Fax : 233803  
Arequipa - Perú

#### CONSTANCIA


El que suscribe, Director del Departamento de Microbiología y Patología de la Facultad de Medicina de la UNSA, deja constancia que en el Laboratorio de Anatomía Patológica de la Facultad de Medicina de la UNSA, se realizaron los cortes histológicos (88 láminas) desde el 20 al 29 de enero del 2016; para la tesis titulada **“Descripción Histológica de muestras de Hígado de Vacuno (Bos Taurus) y su clasificación según grados de lesión con Distomatosis hepática en el Camal Metropolitano Rio Seco – Arequipa 2015”** cuyo autor es la Bachiller en Medicina Veterinaria de la UCSM Betsaida Tinco Huallpa.

Se extiende la presente constancia a solicitud de la interesada para los fines consiguientes.

Arequipa 2016 noviembre 30



**Blga. Milade Lazo Vera**  
Encargada de Laboratorio de  
Patología



**Mg. Jorge Ballón Echegaray**  
Director del Departamento Académico  
de Microbiología y Patología