

**Universidad Católica de Santa María**  
**Facultad de Ciencias e Ingenierías Biológicas y Químicas**  
**Segunda Especialidad en Clínica Quirúrgica de Pequeños**  
**Animales**



**ANÁLISIS BIBLIOGRÁFICO SOBRE TÉCNICAS  
QUIRÚRGICAS PARA LA RESOLUCIÓN DEL CONDUCTO  
ARTERIOSO PERSISTENTE (CAP) EN CANINOS, AREQUIPA  
2019**

Trabajo Académico presentado por la  
MVZ.

**Vizcarra Perales, Mónica Alejandra**

Para Optar el título de:

Segunda Especialidad en Clínica  
Quirúrgica de Pequeños Animales

Asesor:

**MV. Sanz Ludeña, Carlo Edison**

**Arequipa – Perú  
2023**

UCSM-ERP

**UNIVERSIDAD CATÓLICA DE SANTA MARÍA**  
**SEGUNDA ESPECIALIDAD EN CLINICA QUIRURGICA DE PEQUEÑOS ANIMALES**  
**SEGUNDA ESPECIALIDAD CON TRABAJO ACADÉMICO**  
**DICTAMEN APROBACIÓN DE BORRADOR**

Arequipa, 07 de Marzo del 2023

**Dictamen: 007494-C-EPMVZ-2023**

Visto el borrador del expediente 007494, presentado por:

**2018970262 - VIZCARRA PERALES MONICA ALEJANDRA**

Titulado:

**ANALISIS BIBLIOGRAFICO SOBRE TECNICAS QUIRURGICAS PARA LA RESOLUCION DEL  
CONDUCTO ARTERIOSO PERSISTENTE (CAP) EN CANINOS, AREQUIPA 2019?**

Nuestro dictamen es:

**APROBADO**

**16423061 - FERNANDEZ FERNANDEZ FERNANDO  
DICTAMINADOR**



**29729675 - ZUÑIGA VALENCIA ELOISA GABRIELA  
DICTAMINADOR**



**40688434 - AGUILAR BRAVO HERBERT MISHAELEF  
DICTAMINADOR**



## RESUMEN

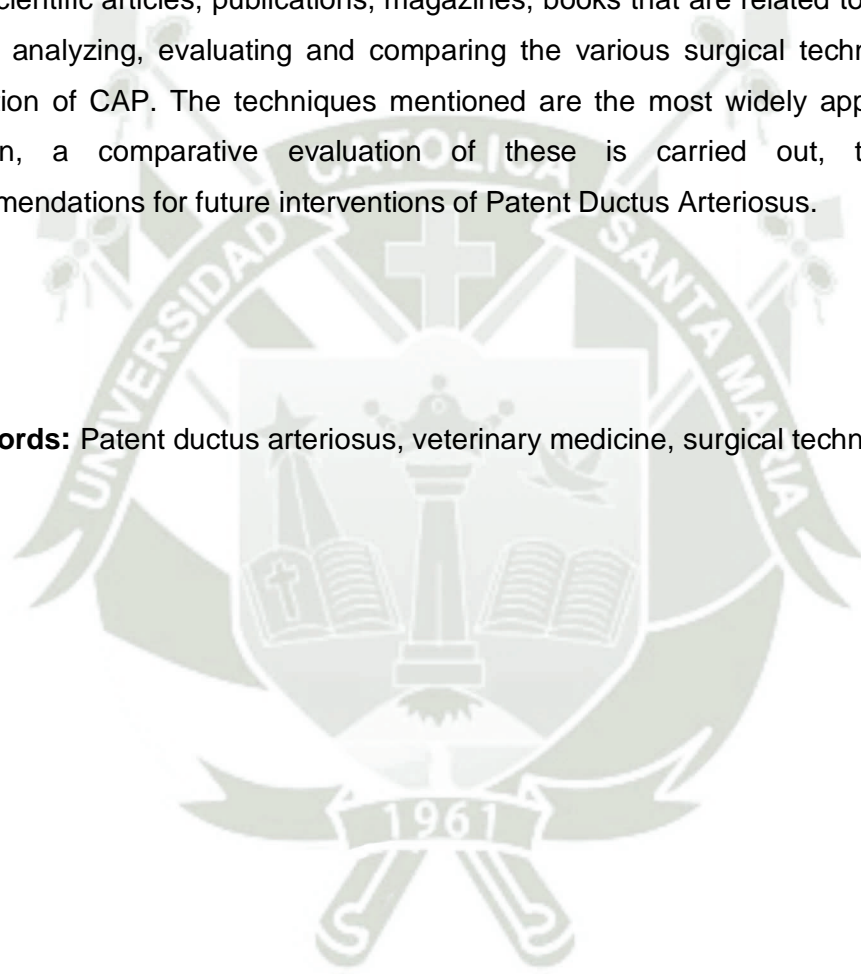
El Conducto Arterioso Persiste (CAP) es la malformación congénita cardiaca de mayor presentación en la consulta diaria. El Médico Veterinario no solo debe de encontrarse capacitado para diagnóstico sino también debe de tener adecuado conocimiento sobre las técnicas quirúrgicas para la resolución del CAP, debido a que la presentación de esta patología puede variar y es necesario brindarle la alternativa adecuada al dueño del paciente. El presente trabajo se basa en un modelo de estudio no experimental utilizando la información recopilada de artículos científicos, publicaciones, revistas, libros que están relacionados al CAP con el objetivo de analizar, evaluar y comparar las diversas técnicas quirúrgicas para la resolución del CAP. Las técnicas mencionadas son las de mayor aplicación en la actualidad. Además, se realiza una evaluación comparativa de estas, junto con las recomendaciones para futuras intervenciones de Conducto Arterioso Persistente.

**Palabras claves:** Conducto arterioso persistente, veterinaria, técnicas quirúrgicas.

## ABSTRACT

The Persistent Ductus Arteriosus (PDA) is the congenital cardiac malformation with the highest presentation in the daily consultation. The Veterinary Physician must not only be qualified for diagnosis but must also have adequate knowledge about surgical techniques for the resolution of CAP, because the presentation of this pathology can vary and it is necessary to provide the patient's owner with the appropriate alternative. The present work is based on a non-experimental study model using the information collected from scientific articles, publications, magazines, books that are related to CAP with the aim of analyzing, evaluating and comparing the various surgical techniques for the resolution of CAP. The techniques mentioned are the most widely applied today. In addition, a comparative evaluation of these is carried out, together with recommendations for future interventions of Patent Ductus Arteriosus.

**Key words:** Patent ductus arteriosus, veterinary medicine, surgical techniques.



## INDICE

DICTAMEN APROBATORIO

RESUMEN

ABSTRACT

I. TÍTULO: .....	1
II. PARTICIPANTES: .....	1
III. ASESOR: .....	1
IV. INTRODUCCIÓN: .....	2
V. MARCO TEÓRICO .....	3
1. Etiología .....	3
2. Fisiopatología .....	4
3. Tipos.....	5
4. Diagnóstico .....	5
5. Tratamiento.....	6
5.1. Técnicas invasivas – convencional .....	7
5.2. Cirugía mínimamente invasiva.....	9
VI. JUSTIFICACIÓN.....	12
VII. OBJETIVOS .....	13
VIII. METODOLOGÍA.....	14
IX. ANÁLISIS BIBLIOGRÁFICO.....	15
X. CONCLUSIONES.....	18
XI. RECOMENDACIONES .....	19
XII. REFERENCIA BIBLIOGRÁFICA.....	20
XIII. ANEXOS.....	24
1. IMÁGENES.....	24
2. TABLAS.....	29

**I. TÍTULO:**

“Análisis bibliográfico sobre técnicas quirúrgicas para la resolución de Conducto Arterioso Persistente (CAP) en caninos, Arequipa 2019”

**II. PARTICIPANTES:**

Ejecutor:

MVZ. Mónica Alejandra Vizcarra Perales

Estudiante de la segunda especialidad en clínica quirúrgica de pequeños animales.

**III. ASESOR:**

MV. Carlo Edison Sanz Ludeña, Docente adscrito al Departamento de Ciencia e Ingenierías Biológicas y Químicas. Escuela de Medicina Veterinaria y Zootecnia.

#### IV. INTRODUCCIÓN:

El Conducto Arterioso Persistente (CAP) es una patología cardíaca congénita que se presenta con mayor frecuencia en canino. Detectarla a tiempo es el punto de quiebre para tener un buen pronóstico a largo plazo y evitar que el paciente presente alteraciones a nivel cardiopulmonar.

Actualmente, existen diversas técnicas quirúrgicas para corregir esta malformación cardíaca. Las convencionales requieren realizar una toracotomía lateral para ingresar a cavidad torácica y colocar una ligadura; las de mínima invasión se realizan mediante una toracoscopia que permite cerrar el CAP con el uso de endoclips o a través de la radiología intervencionista, en esta técnica se realiza una cateterización del CAP para su posterior colocación de un ocluser auto expandible (Amplatzer).

La elección de una adecuada técnica quirúrgica para la resolución de esta patología cardíaca es fundamental, ya que de esta manera tendremos una mejor recuperación y de esta forma mejorar la calidad de vida del paciente.

El objetivo del presente trabajo de investigación es dar a conocer a los Médicos Veterinarios dedicados a la Clínica de Animales Menores las diversas técnicas quirúrgicas que existen para resolver el CAP, con esta información podrán discernir y ejecutar la técnica adecuada para brindarle al paciente el tratamiento que asegure la resolución de la malformación.

## V. MARCO TEÓRICO

El Conducto Arterioso Persistente (CAP) es una anomalía cardíaca congénita de frecuente en animales de compañía. En el caso de los felinos son de difícil detección. Sin embargo, en caninos representa un 25 a 30% de los casos detectados debido a la presentación de un soplo de alta intensidad; las razas de perros con mayor incidencia son: Maltes, Pomerania, Pastor Shetland, Spaniel Springer Inglés, Keeshonden, Bichon Frise, Caniches miniatura y enanos y Yorkshire terrier (3) (10) (13) (1).

Esta patología es ocasionada por un fallo en el cierre del conducto arterioso después de nacer, ocasionando que exista una comunicación entre la aorta descendente con la arteria pulmonar común (Imagen 1); afectando la circulación de izquierda a derecha. Al verse alterada la circulación se producirá una sobrecarga del atrio y ventrículo izquierdo y por consiguiente un fallo cardíaco (6) (9).

Debido a las alteraciones fisiológicas y morfológicas el CAP en algunos casos puede llevar al desarrollo del síndrome de Eisenmenger (28), el cual consiste en una reversión del flujo de sangre del ductus (derecha – izquierda) a causa de del aumento de presión en la arteria pulmonar por la insuficiencia cardíaca congestiva secundaria al CAP; provocando un gran paso de sangre no oxigenada a la circulación sistémica, haciéndola demasiado espesa por el aumento de los glóbulos rojos, provocando la muerte por Coagulación intravascular diseminada (6) (9) (13).

En el año 1938, se realizó la primera corrección de CAP en humanos, desde entonces con el paso del tiempo, con el avance en las técnicas de detección y manejo en animales, dos décadas más tarde el Dr. Willis Potts fue el primero en realizarlo en un perro (1).

### 1. Etiología

En la vida fetal, la circulación de sangre rica en oxígeno llega de la placenta al feto vía cava caudal (Imagen 2), a la aurícula derecha. A través del tubérculo intravenoso la sangre atraviesa el foramen oval y llega a la aurícula izquierda, ventrículo izquierdo y aorta. El tronco braquiocefálico y la subclavia izquierda se

encargarán de irrigar las extremidades anteriores y la cabeza. La sangre baja en oxígeno que regresará a la aurícula derecha a través de la cava craneal mediante el tubérculo intervenoso, esta sangre será dirigida hacia la válvula tricúspide, al ventrículo derecho y tronco pulmonar. Aquí es donde la sangre, debido a el colapso pulmonar y la baja presión de PO<sub>2</sub>, se dirigirá hacia la aorta; llegando en vida fetal solo un 12% (a más) de sangre hacia los pulmones (Imagen 3) (21).

El cierre del Conducto Arterioso (CA) se realiza de forma natural en las primeras horas posteriores al nacimiento, debido a que ha comenzado a respirar por sí mismo ya que al momento del parto las resistencias vasculares sistémicas aumentan hasta 10 veces, mientras que la resistencia pulmonar disminuye a la mitad, a causa de la distensión pulmonar y la vasodilatación por aumento de la PO<sub>2</sub>. Este cambio provocará un aumento de presión de la aurícula izquierda con relación a la derecha, haciendo que la válvula del foramen oval se ocluya. Por otro lado, el aumento de presión de la aorta hará que cese el flujo a través del CA, produciéndose un cierre fisiológico en las 72 horas siguientes (9) (10).

Además del cambio de presiones, el aumento de tensión de oxígeno y las prostaglandinas circulantes (producto del parto), harán que el músculo liso circunferencial presente en la pared del CA tenga cambios histopatológicos (trombosis, proliferación de la íntima y fibrosis), produciéndose el cierre antes mencionado (Imagen 4) (2).

El fallo del cierre del CA es una cardiomiopatía congénita de transmisión poligenética. Este defecto consiste en una histodiferenciación del conducto en la que se observa una disminución del número y mal ordenamiento de células del músculo liso de la lámina media, además de una disminución del número de fibras musculares existiendo un predominio de las fibras elásticas, provocando fallos en la contracción del CA impidiendo así el cierre (1) (10).

## 2. Fisiopatología

Después del nacimiento, el aumento de resistencia sistémica hará que la presión aórtica supere la presión en la arteria pulmonar durante todo el ciclo cardíaco. Si se presenta un fallo en el cierre, estas condiciones, harán que el flujo de sangre sea desde la aorta a la arteria pulmonar, denominándose CAP izquierdo – derecho. Por el contrario, si se mantiene la resistencia vascular pulmonar fetal,

la presión de la arteria pulmonar se aproxima o excede a la presión aórtica, tendremos un CAP bidireccional o derecho – izquierdo. Este último es el más complejo y también se puede dar a consecuencia de no realizar un diagnóstico y tratamiento temprano de un CAP izquierdo – derecho (3)(21).

El CAP izquierda a derecha producirá una sobrecarga del volumen en el ventrículo izquierdo, provocando su dilatación. Esta dilatación ventricular que se produce progresivamente distiende el anillo de la válvula mitral, ocasionando una regurgitación secundaria y sobrecarga ventricular adicional. La sobrecarga lleva a una insuficiencia cardiaca congestiva del lado izquierdo y edema pulmonar (3) (5).

### 3. Tipos

Se han descrito 6 tipos de CAP, estos dependerán de la distribución de la hipoplasia muscular a lo largo del conducto arterioso (Imagen 5)(3):

- Tipo 1 y 2: el tejido muscular es insuficiente para cerrar el ductus del lado aórtico pero suficiente para el cierre a nivel de la terminación pulmonar.
- Tipo 3, 4 y 5: se clasifican en pequeño, mediano y grande respectivamente. El tejido muscular está ausente a nivel de la aorta, la mayor parte se ubica al lado de la arteria pulmonar.
- Tipo 6: el ductus es de igual dimensión que en la vida fetal, falta total de tejido muscular.

### 4. Diagnóstico

En esta patología puede que no se observen signos clínicos en las primeras semanas o meses; sin embargo, el examen clínico debe de ser muy minucioso. Entre las características clínicas del CAP podemos encontrar un soplo tipo continuo como una máquina de vapor o martilleo. Signos de insuficiencia cardiaca se presentan en caso de que el CAP este muy avanzado (3)(5).

La prueba de elección es la ecografía doppler, no obstante, no se pueden obviar las radiografías de tórax y electrocardiograma como parte del protocolo (3). La ecocardiografía transesofágica y la angiografía son métodos diagnósticos de

elección en caso se utilicen técnicas de corrección mínimamente invasiva, esto se debe a que proporcionan datos sobre la morfología y diámetro del CAP (4).

## 5. Tratamiento

La corrección del CAP solo se logra de forma quirúrgica, ya que los pacientes no pueden llevar una vida normal a causa del desarrollo de la insuficiencia cardiaca congestiva, convirtiéndose posteriormente en un factor de riesgo antes de cualquier procedimiento quirúrgico (24).

El tratamiento médico solo se sugiere la primera semana de vida en lactantes (pacientes prematuros) o en el caso de alguna insuficiencia cardiaca congestiva para su compensación antes de cualquier procedimiento quirúrgico, 24 a 48 horas como mínimo. El uso de inhibidores de las prostaglandinas para el cierre total del CA como la indometacina, solo se puede emplear en bebés prematuros, puesto que con el paso de los días la cantidad de fibras musculares disminuyen y no se obtendrá una respuesta (5).

El objetivo del tratamiento quirúrgico es detener el flujo de sangre a través del CAP, la oclusión se recomienda realizarla tan pronto se realice el diagnóstico; puesto que los pacientes no suelen sobrevivir mucho tiempo sin la corrección. La cirugía se realiza habitualmente entre las 8 a 16 semanas de vida en cachorros o menor a los 2 años, etapa en la cual, en su mayoría, no presentaran ninguna alteración cardiaca secundaria (5). Solo está indicado para el CAP de izquierdo – derecho, debido a que si se realiza la corrección en el CAP derecho – izquierdo, puede ocasionar una hipertensión pulmonar conllevando a la muerte del paciente a las pocas horas (24)(26).

Los cuidados del post operatorio no suelen ser muy específicos, alteraciones como soplos sistólicos por la insuficiencia mitral suelen desaparecer con los días. Aunque el alta sea pronta, la restricción del ejercicio es vital, al menos por el primer mes, posterior a esto la evolución es positiva y ofrece para el paciente una vida normal son complicaciones. Se pueden emplear diferentes técnicas quirúrgicas para el cierre del CAP; estas se clasifican en invasivas y mínimamente invasivas. Entre las invasivas encontramos la técnica convencional por toracotomía, la técnica de Jackson y Henderson por toracotomía y la técnica de cierre por grapadora vascular por toracotomía; por

otro lado, en las técnicas mínimamente invasivas tenemos la toracoscopia con cierre mediante endoclips y radiología intervencionista para colocación de un ocluser auto expandible (Amplatzer) (9)(24).

### **5.1. Técnicas invasivas – convencional**

En medicina veterinaria desde 1950 que se realizó la primera corrección de CAP, se demostró su efectividad y se volvió la elección de este tipo de técnica para la resolución quirúrgica en la mayoría de los casos (1)(2). Estas consisten en realizar una toracotomía, localizar el CAP y realizar una ligadura con material multifilamento no absorbible, teniendo buenos resultados y un bajo riesgo en la mortalidad (3)(9).

La cirugía inicia con una toracotomía izquierda en el cuarto espacio intercostal y colocación de retractores (Tabla 1); en perros con la aorta y la arteria pulmonar muy marcada se puede ingresar por el quinto espacio, permitiendo así mayor exposición (26). Al ingresar a la cavidad torácica y separar con la ayuda de una gasa húmeda el pulmón izquierdo, se debe de identificar el conducto arterioso que está por debajo del nervio vago y por encima del nervio frénico; una vez diferenciado se procede a aislarlo, permitiendo así una visualización completa del CAP (Imagen 6) (9)(20).

#### **5.1.1 Técnica Estándar - Ligadura circunferencial**

El CAP se aísla por disección roma, con ayuda de una pinza como la Meeker en ángulo recto, pinza de vía biliar Lahey de 45°, pinza hemostática Halsted (para pacientes pequeños), etc. Esta disección, se realiza con delicadeza desde la zona caudal a craneal hasta que se pueda observar la punta del otro extremo, procurando que la posición de la pinza a elección en todo momento sea de 45° aproximadamente (Imagen 7 y 8) (18)(24).

Una vez realizada la disección, se pasa un hilo de sutura multifilamento no absorbible de forma simple o doble, de preferencia se recomienda mojarlo con suero fisiológico o sangre para evitar el efecto de sierra; para finalmente anudarlo. Si se emplean dos ligaduras primero se anuda la del extremo aórtico, y luego la cercana a la arteria pulmonar, sin embargo, si el CAP es muy corto solo se tendrá espacio para una ligadura. La delicadeza es un aspecto

importante debido a la fragilidad vascular de las estructuras, se debe de evitar la tracción además de realizarlo de forma lenta y estar atento a una posible bradicardia que es consecuencia del aumento súbito de la presión en la aorta, a esto se le conoce como de Branham de pasar esto se debe de quitar y volver a anudar nuevamente. (Imagen 9) (1)(5)(10)(11)(14)(20).

### 5.1.2 Técnica Jackson – Henderson

El abordaje Jackson-Henderson se ideó con el fin de evitar una disección a ciegas de la cara medial del CAP, que, de no ser realizada con delicadeza y cuidado, puede provocar una ruptura de este, del tronco pulmonar común o de la arteria pulmonar (9).

Después del ingreso a la cavidad torácica y aislar el nervio vago, se procede a incidir y disecar la pleura dorsal a lo largo de la aorta, entre el origen de la vena subclavia izquierda y el origen de la primera vena intercostal; es importante considerar al momento de la disección dorsal de la aorta evitar lesionar el conducto torácico que discurre muy próximo. La disección del CAP se realizará en la zona craneal y caudal, la pinza angulada debe de poder introducirse desde la zona anterior al CAP hasta la zona dorsal de la aorta y lo mismo desde la zona posterior, permitiendo así un correcto desliz de las ligaduras al momento de pasarlas (2)(5)(9).

Se introduce la pinza primero en la zona anterior al CAP, con los dedos se puede elevar con cuidado la aorta, se pinza el bucle de la ligadura doblada en dos y se pasa con mucha delicadeza; el mismo procedimiento se repite, pero esta vez en la zona caudal y se pinza los dos cabos sueltos de la sutura. Las ligaduras se moverán para cambiarlas de posición, desde la zona dorsal – medial de la aorta hasta la parte media del CAP, una vez realizado se divide en dos la ligadura y se procede a anudar al igual que la técnica anterior (2)(5)(9).

Las complicaciones que pueden presentarse para estas dos técnicas son: hemorragias intraoperatorias, rotura del conducto torácico y quilotórax secundario, disfonía por lesión yatrogénica del nervio laríngeo recurrente y flujo residual a través del CAP, sin embargo, las frecuentes son la rotura del CAP o recanalizaciones o un cerrado parcial del conducto sobre todo cuando el CAP es

corto y ancho. Todas estas complicaciones se reducen gracias a la experiencia del cirujano (Tabla 2) (9).

### **5.1.3 Técnica de cierre con grapadora vascular**

El grapado quirúrgico es una opción en caso tengamos una dilatación vascular que hagan sospechar de una debilidad de la pared y cuando se cree que las ligaduras no van a ser seguras o en caso el CAP es sea muy cortó y ancho.

La técnica inicia de la misma manera que las dos anteriores, el mismo abordaje y preparación del campo, con el aislamiento del nervio vago. Se disecciona la cara medial del CAP y se pasa un hilo para evitar la continua manipulación del conducto. El hilo nos permitirá realizar la tracción del CA con mucha delicadeza, en caso se sienta algún tipo de resistencia se debe de parar y luego volver a intentar, en algunos casos va a ser necesario ampliar el campo quirúrgico. Una vez logrado se coloca la grapadora perpendicular al vaso, cerrar el pistón de esta es de suma importancia para evitar que se escape tejido al momento del cierre. Las grapadoras más empleadas colocan tres filas de grapas.

Esta técnica brinda un cierre completo del CAP y segura, y reduce al mínimo una recanalización debido a que la forma de las grapas permite una oclusión completa de la luz pero sin evitar la vascularización de la pared del CA, por lo que no presentará isquemia, necrosis y posibilidad de reconducción (9)(24).

## **5.2. Cirugía mínimamente invasiva**

En los últimos años se vienen desarrollando nuevas técnicas mínimamente invasivas para el área de cardiología en medicina veterinaria. El uso de catéteres, dispositivos y endoclips, son las nuevas técnicas alternativas para la corrección del CAP, estas se realizan mediante la cateterización de la arteria femoral y por toracoscopia; todas presentan un alto índice de éxito y una recuperación postquirúrgica efectiva, sin embargo, están ligadas a la experiencia del cirujano (1)(9).

### **5.2.1. Endoclips vasculares de titanio mediante toracoscopia**

La toracoscopia es empleada en procedimientos como biopsias, pericardectomías, ligadura del conducto torácico, etc.; la inversión en equipos y el nivel de experiencia por parte del cirujano va a influenciar en la presencia de

complicaciones y la recuperación del paciente. Para el cierre del CAP mediante toracoscopía se emplean endoclips vasculares de titanio, la elección de este se da tras una correcta medición de su diámetro para asegurar una oclusión total. Al realizar el procedimiento se elimina la fascia de la zona craneal y caudal protegiendo la zona medial del CAP. El procedimiento tendrá un menor dolor post operatorio y un retorno más rápido a la función además de menos complicaciones post operatorias (1).

### **5.2.2. Técnicas intravasculares**

El cierre del CAP con oclusores autoexpandibles ofrece una mínima agresión y lesiones, además de una mejor y más rápida recuperación del paciente; sin embargo, se requiere de equipos especializados, tanto como para el diagnóstico y acto quirúrgico. (9) El dispositivo de elección se basa en la morfología y dimensiones del ducto, las cuales se obtienen mediante una angiocardigrafía y según criterio médico. Esta técnica consiste en la oclusión del ducto mediante dispositivos que favorecen la formación de trombos o que ocluyen por si mismos el ducto (12)(29).

Existen diferentes tipos de dispositivos como coils, plugs y Amplatzer no específico, siendo el último es más utilizado. Técnicas como la embolización transarterial de pequeños espirales o las bobinas son algunas de las nuevas técnicas empleadas para el cierre del CAP, las cuales, están basadas en los dispositivos utilizados en medicina humana, la mayoría de ellos complejos y caros. Existen otro tipo de bobinas como la de Gianturco, las cuales son más fáciles de emplear, además de tener un costo más reducido. Por otro lado, existen las bobinas desmontables, las cuales según estudios en medicina humana son más resistentes que las bobinas libres y con costos más bajos (4) (14).

Todas las técnicas y dispositivos de oclusión tienen sus limitaciones y complicaciones potenciales y ninguna técnica parece adecuada para todos los perros. Las tasas de éxito varían dependiendo del dispositivo pero se ha reportado un valor de 86 % para los métodos de la bobina transarterial, 93 a 100% para los métodos de AVP; 98 a 100% para el oclisor de conducto canino Amplatzer conocido como ACDO (11)(16).

### 5.2.2.1. Bobinas trombogénicas - Coils

Las bobinas trombogénicas o de embolización (Coils) están formados por dos tipos de hilos de acero quirúrgico inoxidable y sintéticos de protrombina.

Era muy frecuente el reporte de la salida de la bobina a la arteria debido al tipo de dispositivo eyectable utilizado, sin embargo, en la actualidad se emplea una bobina desmontable, la cual puede ser reinstalada si es necesario (15).

Entre las complicaciones reportadas por embolización transcater de bobinas para resolución del CAP podemos encontrar hemorragia en el acceso del sitio vascular, embolo pulmonar o sistémico por la bobina, derivación residual, hemólisis y estenosis de la arteria pulmonar. A pesar de esto, varios autores han reportado que este tipo de procedimientos son altamente exitosos y tienen menores complicaciones y resultados positivos (2)(8)(16).

### 5.2.2.2. Dispositivos de oclusión intravascular - Amplatzer

Los dispositivos de oclusión intravascular o con su nombre en inglés Amplatzer Canine Duct Occluder (ACDO), está formado por una malla de nitinol diseñado para poder adaptarse al tamaño y forma del CAP canino. Este dispositivo supera en varios aspectos a los otros dispositivos antes mencionados, como en uso, grado de cierre, y a la reducción en la tasa de complicaciones (2).

El uso de la ecocardiografía transesofágica (ETE) permite medir con exactitud el diámetro de la ampolla del CAP y así elegir el tamaño de dispositivo adecuado. La técnica se realiza vía arterial, teniendo un acceso a la arteria femoral mediante una disección (9).

## VI. JUSTIFICACIÓN

Conforme va pasando el tiempo, los Médicos Veterinarios se ven obligados de una actualización constante de sus conocimientos para prestar servicios adecuados a sus clientes y de esta manera resolver los problemas que presentan sus pacientes. Las malformaciones congénitas son patologías frecuentes en cachorros y entre las cardíacas el Conducto Arterioso Persistente (CAP) es la de mayor presentación en la consulta diaria realizada por un profesional quien debe encontrarse preparado con el entrenamiento adecuada, tanto para detectar los cambios fisiológicos y poder realizar la cirugía; y la información necesaria para poder discernir que técnica aplicar según sea el caso. Estas técnicas son diversas, por lo que se busca brindar un resumen objetivo sobre las mismas; tanto el procedimiento, ventajas, desventajas y sobre todo las que pueden ser realizadas en nuestro medio, con el fin de que se tome una correcta decisión al momento de realizar la cirugía.



## VII. OBJETIVOS


- Recopilar información sobre las técnicas quirúrgicas para la resolución de Conducto Arterioso Persistente (CAP).
- Analizar, evaluar y comparar las diversas técnicas quirúrgicas para la resolución de CAP.
- Proponer la o las técnicas quirúrgicas de CAP más adecuadas en base a la casuística y facilidades que se presentan en nuestro medio.



## VIII. METODOLOGÍA

El presente trabajo se basa en un modelo de estudio no experimental utilizando la información recopilada de artículos científicos, publicaciones, revistas, libros que están relacionados al tema de técnicas quirúrgicas para la corrección de Conducto Arterioso Persistente (CAP).

En la revisión bibliográfica general del CAP, se puso mayor énfasis en las técnicas aplicadas en la actualidad y su resolución quirúrgica; además de una evaluación comparativa entre las diferentes técnicas y sus recomendaciones para futuros casos. Los aspectos que se tomaron en cuenta fueron: tipo de cirugía (invasiva o mínimamente invasivas), mayor capacitación, equipos e instrumental necesario y recuperación (Tabla 3).



## IX. ANÁLISIS BIBLIOGRÁFICO

El CAP es una de las enfermedades congénitas cardíacas más comunes en canes a diferencia de los felinos, la elección de una adecuada técnica quirúrgica es de suma importancia para poder brindarle un buen pronóstico y calidad de vida al paciente.

Existen más de una técnica quirúrgica, estas se pueden clasificar en dos grupos las invasivas y las mínimamente invasivas.

Ballester habla de la importancia del diagnóstico precoz desde la primera consulta del paciente, pudiendo hacerlo auscultando en el 4to espacio intercostal. Una detección anticipada nos permitirá una pronta resolución, siempre y cuando sea un CAP de izquierda a derecha. La corrección quirúrgica se recomienda realizarla apenas se diagnostique la patología, el esperar mucho puede ocasionar a largo plazo una falla cardíaca y que la condición del paciente se complique. La técnica empleada en este caso es invasiva, la de Jackson – Henderson; la elección se da ya que se considera igual de efectiva que las otras técnicas invasivas, además de considerar su realización más simple haciendo que el tiempo quirúrgico se acorte. Siendo esta técnica de elección por James *et al.* considera que al no ser una disección a ciegas no se necesita un cirujano especialista (1)(20).

Por el contrario, Rueda prefirió usar la técnica estándar ya que considera que es un tratamiento eficaz y presenta una alta prevalencia de éxito (95%), viéndose reflejado en el éxito de la evolución de su paciente. Stanley *et al.* mencionan en su estudio a diferencia de esta técnica la de Jackson-Henderson presenta mayor incidencia de flujo residual (23)(29).

Entre las complicaciones, Saunders, *et al.* mencionan el desgarramiento del ductus, presentándose normalmente en la disección de la parte posterior del ductus (27).

Hunt *et al.* (18) realizan un estudio retrospectivo sobre la mortalidad asociada a este tipo de técnicas, concluyendo que es muy baja ya que en su casuística esto representa menos del 2%. Esto dependerá principalmente del cirujano, quien debe de estar familiarizado con la anatomía y deberá de contar con un plan de

acción en caso presente una hemorragia a causa de la perforación del ductus (16).

Hunter *et al.* recomiendan el uso de una infusión continua de nitroprusiato de sodio, este ocasiona en el paciente una hipotensión facilitando así la disección del ductus, realizar la ligadura y reducir la mortalidad asociada a hemorragia intraoperatoria (17).

Gonzales y Olivera indican que entre las consideraciones intraoperatoria que debemos considerar el material de sutura, este debe de ser multifilamento no reabsorbible y al momento de realizar el anudamiento se debe de realizar primero el extremo aórtico y hacerlo de forma lenta, siempre observando que no se presente el reflejo de Branham. Una vez finalizado el procedimiento, Jiménez *et al.*(21) recomiendan realizar la palpación directa sobre el CAP para valorar la ausencia de thrill, indicando así el éxito de la oclusión (12)(21).

Otras complicaciones que se pueden presentar según Sanabria y Reyes son parálisis del nervio recurrente, bradicardia con aumento de la presión arterial, edema pulmonar y postoperatoria ruptura de un aneurisma aórtico mencionado por Olsen *et al.* (21)(24).

Uemura y Takana realizan una toracoscopia para la colocación de un hemoclip de titanio, la elección se debió a la edad y peso del paciente; el diámetro de los vasos es muy pequeños lo que hace imposible realizar un procedimiento intravascular, una de las posibles complicaciones post quirúrgicas es un inadecuado cierre del CAP, sin embargo al encontrarse en crecimiento este terminará cerrando (32).

La elección de la técnica también está relacionado a las características físicas de la mascota tal y como lo indicar Escobar y Galindo, emplear técnicas invasivas como la ligadura es preferible realizarla en pacientes cuyo peso sea menor a 2,7kg. Además, Saldarriaga dice que el paciente debe de tener un diámetro de la arteria femoral adecuado para que pueda ingresar el catéter de liberación y poder emplear la técnica de la oclusión con Amplatzer (1)(24).

Schneider *et al.* y White menciona que la ligadura del ducto es una técnica con un éxito del 90 - 95% y una mortalidad menor al 2%, sin embargo no se puede dejar de lado que es un procedimiento invasivo lo que es una desventaja; por

este motivo la opción del uso de coils o Amplatz se convierte en una mejor opción permitiendo el cierre completo del ducto en muchos casos, además de tener una pronta y mejor evolución del paciente tal y como sucedió en el caso reportado por Varnhagen. Entre las complicaciones mencionadas por Henrich *et al.* tenemos torceduras de catéter, arritmias y dificultad al acercarnos al ducto de forma retrograda. Embolización de otros vasos ocurre en un 22% de los casos, esta es una complicación más frecuente presente en el estudio realizado por Campbell *et al.*; esto se puede atribuir a las dimensiones del ducto que es mayor si se compara en humanos (3)(15)(24)(33)(34).

Como se menciona anteriormente, el uso de esta técnica está contraindicado en razas pequeñas ya que no tienen un diámetro arterial adecuado para el ingreso del catéter, sin embargo, Lee *et al.* reportan casos en los cuales en los cuales se empleó un acercamiento transvenoso, empleando la vena yugular teniendo éxito. También indican que es posible el uso de múltiples coils para la conclusión total del ducto (19).

Una incorrecta ligadura del ducto ocasiona un Shunt residual, en estos casos Fujii *et al.* menciona que se puede solucionar con una embolización corrigiendo así los cambios hemodinámicos y ocluyéndolo por completo (11).

Finalmente, Goodrich *et al.* en su estudio comparativo entre técnicas invasiva y mínimamente invasiva menciona que contrario a su hipótesis no consideran que haya una significativa diferencia en el tiempo quirúrgico ya que es imposible tener grupos de estudio similares, sin embargo no se puede olvidar las complicaciones que están presentes en ambas técnicas (14).

## X. CONCLUSIONES

- Existen dos tipos de técnicas quirúrgicas para la corrección del CAP; técnicas invasivas y las mínimamente invasivas. Las invasivas: Técnica estándar – Ligadura circunferencial, Técnica de Jackson – Henderson y Técnica de cierre con grapadora vascular. Las mínimamente invasivas: Toracoscopia con la colocación de clips endovasculares de titanio y Técnicas intravasculares con colocación de Coils y Amplatzer Canine Duct Occluder (ACDO).
- Ambos tipos de técnicas necesitan una correcta capacitación del cirujano que las realiza, además de contar con los equipos e instrumental necesario.
- Aunque las técnicas invasivas presentan pueden representar una mayor manipulación del paciente y un posible post operatorio prolongado, nos permite mayor precisión al momento del acto quirúrgico.
- Las técnicas mínimamente invasivas suponen una recuperación más rápida del paciente, no obstante, puede que el CAP no sea ocluido en su totalidad.
- La capacitación de los médicos veterinarios y pruebas complementarias con mayor disposición nos permiten un aumento en la detección del CAP y su posterior corrección con una adecuada técnica quirúrgica.

## XI. RECOMENDACIONES

- El cirujano debe de encontrarse capacitado y familiarizado con la anatomía torácica, esto le permitirá poder realizar adecuadamente la técnica y en caso presente alguna complicación podrá estar preparado para su pronta corrección.
- Invertir en capacitación e instrumental antes de desarrollar nuevas técnicas como las mínimamente invasivas sobre todo si el número de casos de CAP del cirujano va en aumento así le podrá brindar una mejor atención a sus pacientes.
- A pesar de que la recuperación de los pacientes operados de forma mínimamente invasivas sea más rápida, el cirujano no debe de dejar de monitorearlo y realizarle los controles respectivos.



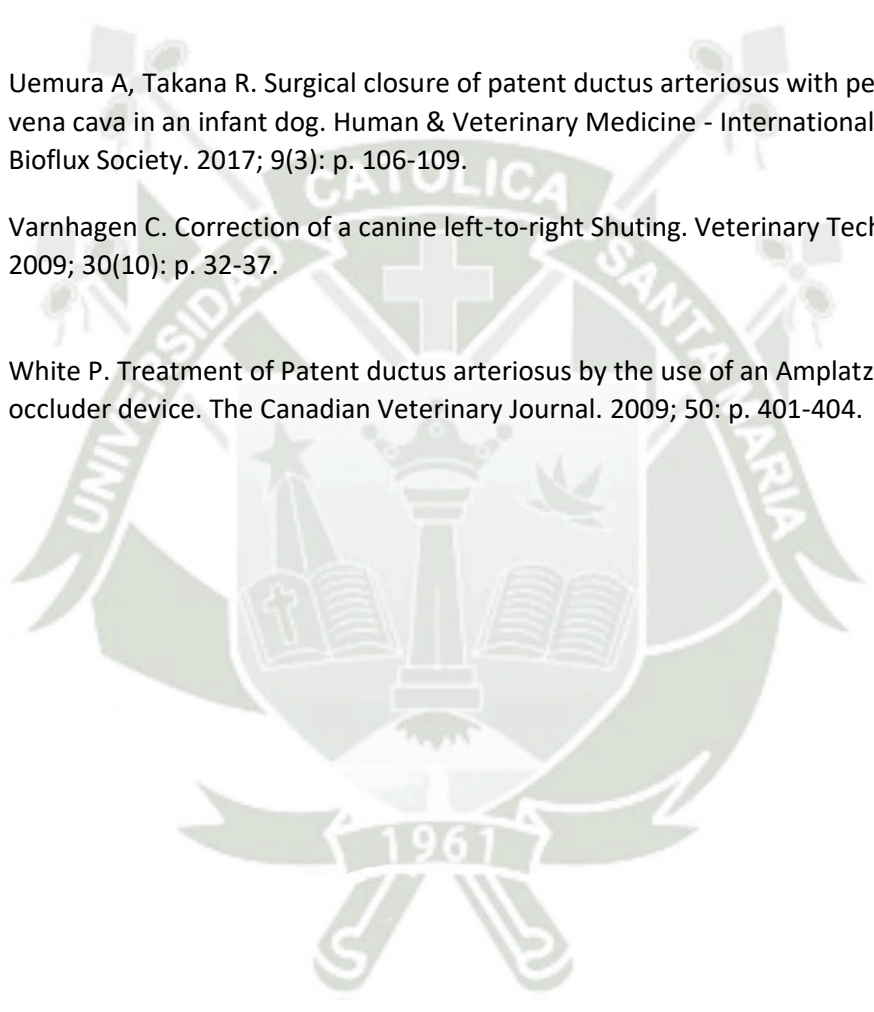
**XII. REFERENCIA BIBLIOGRÁFICA**

1. Alves de Assumpcao TC, Hall PA, Pereira EZ, Costa MT, Paulino Jr D. Persistencia Do Ducto Arterioso - Revisao de Literatura. Enciclopédia Biosfera. 2012; 8(15): p. 1295 - 1314.
2. Arenas V. Ducto Arterioso Persistente. In [Tesis Titulo Universitario].: Corporación Universitaria Lasallista ; 2017.
3. Broaddus KD, Tillson DM. Patent Ductus Arteriosus in Dogs. Compendium: Continuing Education for Veterinarians. 2010 Setiembre; 32(3): p. 1-14.
4. Buchanan JW, Patterson DF. Etiology of Patent Ductus Arteriosus in Dogs. Journal of Veterinary Internal Medicine. 2003; 17: p. 167 - 171.
5. Buchanan JW. Patent Ductus Arteriosus Morphology, Pathogenesis, Types and Treatment. Journal of Veterinary Cardiology. 2001; 3(1).
6. Campbell FE, Thomas WP, Miller SJ, Berger D, Kittleson MD. Immediate and Late Outcomes of Transarterial Coil Occlusion of Patene Ductus Arteriosus in Dogs. Journal of Veterinary Internal Medicine. 2006; 20: p. 83-96.
7. Correa XE, Zamora VG. Ligadura de ducto arterioso persistente en un cocker spaniel de dos meses de edad: reporte de caso. Revista de Medicina Veterinaria. 2016; 32: p. 101-108.
8. Domench O, Bussadori C, Sancho J, Fernandez del Palacio M. Utilidad de la ecografía transesofágica par el estudio de la morfología del conducto arterioso persistente en perros comparación con la angiografía. Clínica Veterinaria de Pequeños Animales. 2009; 29(2): p. 110-114.
9. Domenech O, Manumens J. Revista AVEPA Online. [Online].; 2009 [cited 2018 Noviembre. Available from: HYPERLINK "[https://avepa.org/pdf/proceedings/Medicina%20Cardiorrespiratoria\\_Avanzado.pdf](https://avepa.org/pdf/proceedings/Medicina%20Cardiorrespiratoria_Avanzado.pdf)" "[https://avepa.org/pdf/proceedings/Medicina%20Cardiorrespiratoria\\_Avanzado.pdf](https://avepa.org/pdf/proceedings/Medicina%20Cardiorrespiratoria_Avanzado.pdf) .
10. Domenech O. Revista AVEPA Online. [Online].; 2012 [cited 2018 Noviembre. Available from: HYPERLINK "[https://avepa.org/pdf/proceedings/Medicina%20Cardiorrespiratoria\\_Avanzado.pdf](https://avepa.org/pdf/proceedings/Medicina%20Cardiorrespiratoria_Avanzado.pdf)" "[https://avepa.org/pdf/proceedings/Medicina%20Cardiorrespiratoria\\_Avanzado.pdf](https://avepa.org/pdf/proceedings/Medicina%20Cardiorrespiratoria_Avanzado.pdf) .
11. Esteve PP, Aguilar B. AXON Comunicación - Centro Veterinario. [Online]. [cited 2019 Diciembre. Available from: HYPERLINK "[http://axonveterinaria.net/web\\_axoncomunicacion/centroveterinario/35/cv\\_35\\_CONDUCTO\\_ARTERIOSO\\_PERSISTENTE.pdf](http://axonveterinaria.net/web_axoncomunicacion/centroveterinario/35/cv_35_CONDUCTO_ARTERIOSO_PERSISTENTE.pdf)" "[http://axonveterinaria.net/web\\_axoncomunicacion/centroveterinario/35/cv\\_35\\_CONDUCTO\\_ARTERIOSO\\_PERSISTENTE.pdf](http://axonveterinaria.net/web_axoncomunicacion/centroveterinario/35/cv_35_CONDUCTO_ARTERIOSO_PERSISTENTE.pdf) .
12. Esteve PP, Aguilar B. Hospital Veterinario Sierra de Madrid. [Online]. [cited 2018 Diciembre. Available from: HYPERLINK "[http://www.hvsmveterinario.com/casosclin/casoclinico\\_octubre.pdf](http://www.hvsmveterinario.com/casosclin/casoclinico_octubre.pdf)" "[http://www.hvsmveterinario.com/casosclin/casoclinico\\_octubre.pdf](http://www.hvsmveterinario.com/casosclin/casoclinico_octubre.pdf) .

13. Fernandez L. Frecuencia de causa de muerte en caninos menores de dos años diagnosticados mediante necropsias realizadas en el Laboratorio de Histología, Embriología y Patología Animal de la Facultad de Medicina Veterinaria de la Universidad Nacional Mayor de San Marcos período 2005-2015 [titulación] [d, editor. Lima: Universidad Nacional Mayor de San Marcos; 2018.
14. Fossum T, Jhonson A, Schulz K, Seim H, Willard M, Bahr A, et al. Cirugía en Pequeños Animales. Tercera ed. España: Elsevier; 2009.
15. Fujii Y, Keene B, Mathews K, Atkins C, Defrabcresco T, et al. Coil Occlusion of Residual Shunts After Surgical Closure of Patent Ductus Arteriosus. *Veterinary Surgery*. 2006; 35: p. 781-785.
16. Gonzalez J, Olivera A. IM Veterinaria. [Online]. [cited 2019 Octubre. Available from: HYPERLINK "https://www.imveterinaria.es/noticia/1445/conducto-arterioso-persistente-en-una-chihuahua-de-cinco-meses." [https://www.imveterinaria.es/noticia/1445/conducto-arterioso-persistente-en-una-chihuahua-de-cinco-meses.](https://www.imveterinaria.es/noticia/1445/conducto-arterioso-persistente-en-una-chihuahua-de-cinco-meses)
17. Gonzalo J. Estudio de nuevas técnicas en cirugía veterinaria: Shunt portosistémico. Ductus arteriosus. Quilotorax Doctoral] [, editor. [España]: Universidad de Leon; 2015.
18. Goodrich K, Kyles A, Kass P, Campbell F. Restrospective Comparison of Surgical Ligation and Transarterial Catheter Occlusion for Treatment of Patent Ductus Arteriosus in Two Hundred and Four Dogs (1993 – 2003). *Veterinary Surgery*. 2007; 36: p. 43-49.
19. Henrich E, Hilderbrandt C, Schneider C, Hassdenteufel E, Schneider M. Transvenous Coil Embolization of Patent Ductus Arteriosus in Small (>
20. Hunt G, Simpson D, Beck J, Goldsmind S, Lawrence D, Pearson M, et al. Intraoperative Hemorrhage During Patent Ductus Arteriosus Ligation in Dogs. *Veterinary Surgery*. 2001; 30: p. 58-63.
21. Hunt S, Culp L, Muir W, Lerche P, Birchard S, Smeak D, et al. Sodium Nitroprusside-Induced Deliberate Hypotension to Faciliate Patent Ductus Arteriosus Ligation in Dogs. *Veterinary Surgery*. 2003; 32: p. 336-340.
22. James L, Black C, Futter G. Patent ductus arteriosus repair in general practice. *Veterinary education in South Africa*. 2011; 82(4): p. 239-241.
23. Lee S, Moon H, Choi R, Hyun C. Transvenous occlusion of patent ductus arteriosus using an embolization coil in a Maltese dog. *The Korean Journal of Veterinary Research*. 2007; 474: p. 461-467.
24. Martín S. Medicina Pediátrica en Pequeños Animales. Primera ed. España : Servet; 2013.

25. Nascimento I, Cardoso AR. Persistencia do Ducto Arterioso em Caes: Revisao Bibliográfica e Relato de Caso em Cao Adulto. Arquivos Brasileiros de Medicina Veterinária. 2019; 2(2).
26. Oliveira P, Domenech J, Silva S, Vannini R, Bussadori , Bussadori C. Retrospective Review of Congenital Heart Disease in 976 Dogs. Journal of Veterinary Internal Medicine. 2011; 25: p. 477-483.
27. Olsen D, Harkin K, Banwell M, Andrews G. Postoperative Rupture of an Aortic Aneurysmal Dilation Associated With a Patent Ductus Arteriosus in a Dog. Veterinary Surgery. 2002; 31: p. 259-265.
28. Ordonez A. Diagnóstico ecográfico del Síndrome de Eisenmenger por conducto arteriosos reverso en canino [titulación] [d, editor. Quito: Universidad San Francisco de Quito; 2017.
29. Ramos T, Fernando S. [Online].; 2019 [cited 2020 Noviembre. Available from: HYPERLINK "http://hdl.handle.net/20.500.12494/14390" <http://hdl.handle.net/20.500.12494/14390> .
30. Rodríguez J, Martínez M, Graus J. La Cirugía en imágenes, paso a paso: El Tórax. Primera ed.: Servet; 2011.
31. Rueda A. Resolución quirúrgica de conducto arterioso persistente en un canino de raza Pomerana [titulación] [d, editor. Quito: Universidad San Francisco de Quito ; 2016.
32. Saldarriaga L. Caso Conducto Arterioso Persistente [grado] [d, editor. Antioquia : Cooperación Universitaria Lasallista ; 2016.
33. Sanabria S, Reyes N. Tratamiento quirúrgico de ducto arterioso persistente en Pastor Alemán de 3 meses de edad (Reporte de caso) [grado] [d, editor. Bogotá: Universidad de Ciencias Aplicadas y Ambientales ; 2016.
34. Santamaria G, Corredoira A, Caruncho I, Vila M, Carucho J, Suarez M. Conducto arterioso persistente en un gato. Revista Electrónica de Clínica Veterinaria. 2007; 2(4): p. 1-4.
35. Saunders A, Gordon S, Boggess M, Miller M. Long-Term Outcome in Dogs with Patent Ductus Arteriosus: 520 Cases (1994-2009). The Journal of Veterinary Internal Medicine. 2014; 28: p. 401-410.
36. Schneider M, Hildebrandt N, Schweigl T, Schweider I, Hagel K, Neus H. Transvenous Embolization of Small Patent Ductus Arteriosus with Single Detachable Coils in Dogs. The Journal of Veterinary Internal Medicine. 2001; 15: p. 222-228.
37. Stanley B, Luis-Fuentes V, Darke P. Comparison of the Incidence of Residual Shunting Between Two Surgical Techniques Used for Ligation of Patent Ductus Arteriosus in the Dog. Veterinary Surgery. 2003; 32: p. 231-237.

38. Stopiglia AJ, Ramos de Freitas R, Irino ET, Helena M, Larsson MA, Jatene FB. Persistência do ducto arterioso em cães: revisão. Revista de Educação Continuada em Medicina Veterinária e Zootecnia. 2004; 7(1): p. 23-33.
39. Takana R, Soda A, Saida Y, Surgihara K, Takashima K, Shibazaki A, et al. Evaluation of efficacy and safety of coil occlusion for patent ductus arteriosus in dogs. The Journal of Veterinary Internal Medicine. 2007; 68(8): p. 857-859.
40. Tobias K, Johnston S. Veterinary Surgery Small Animal. Segunda ed. Missouri : Elsevier; 2012.
41. Uemura A, Takana R. Surgical closure of patent ductus arteriosus with persistent left cranial vena cava in an infant dog. Human & Veterinary Medicine - International Journal of the Bioflux Society. 2017; 9(3): p. 106-109.
42. Varnhagen C. Correction of a canine left-to-right Shunting. Veterinary Technician Journal. 2009; 30(10): p. 32-37.
43. White P. Treatment of Patent ductus arteriosus by the use of an Amplatz canine ductal occluder device. The Canadian Veterinary Journal. 2009; 50: p. 401-404.



### XIII. ANEXOS

#### 1. IMÁGENES

**Imagen 1:** Esquema de la comunicación del CAP entre la arteria pulmonar y la aorta (26).

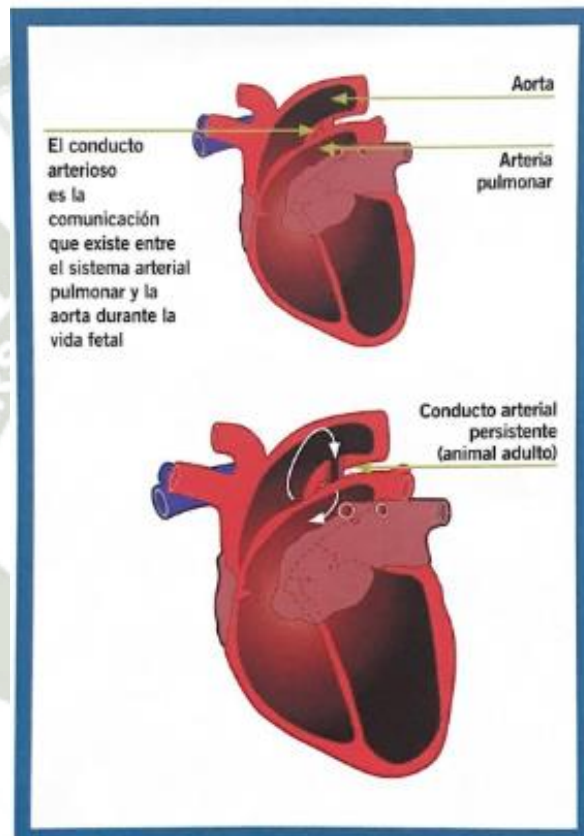
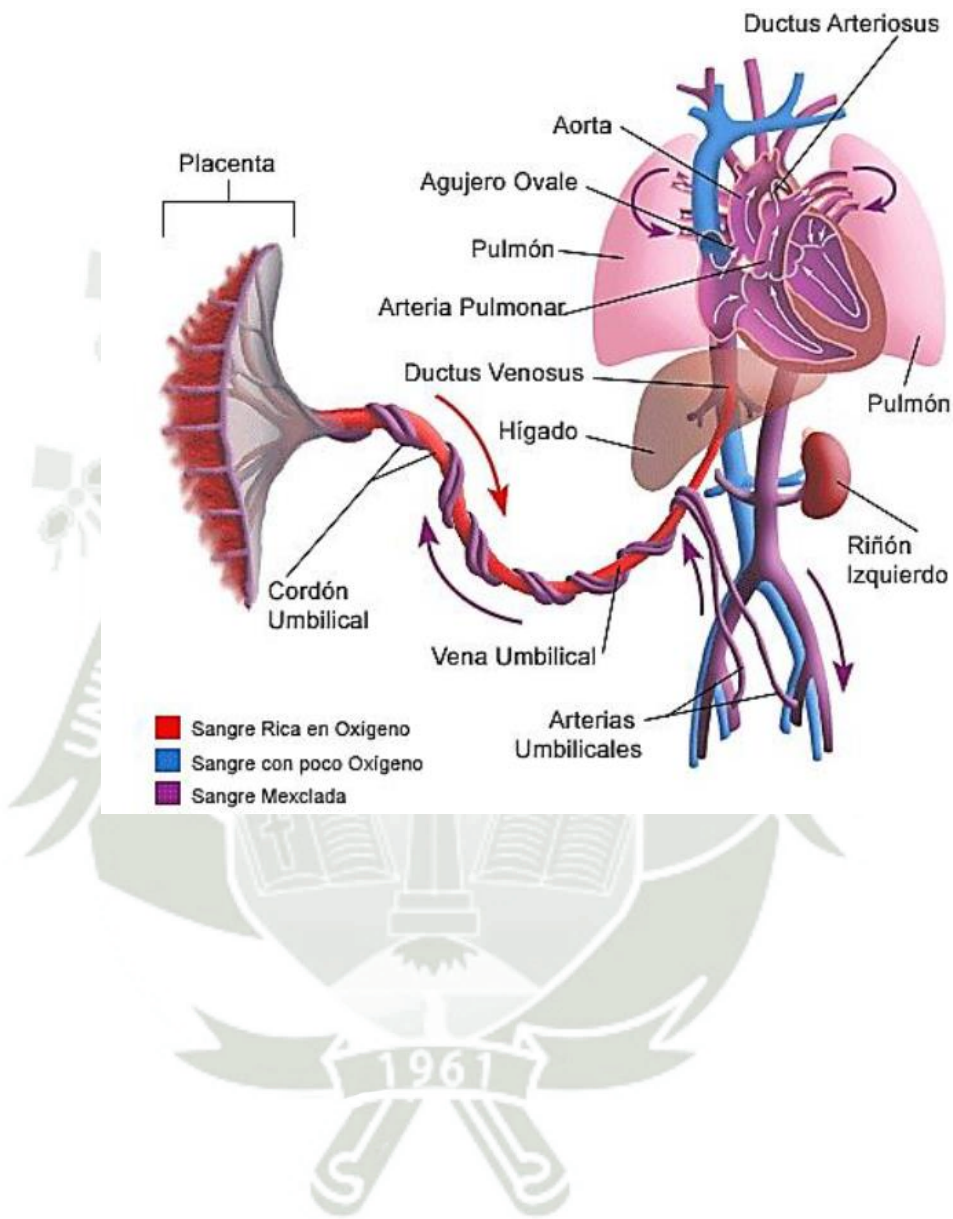
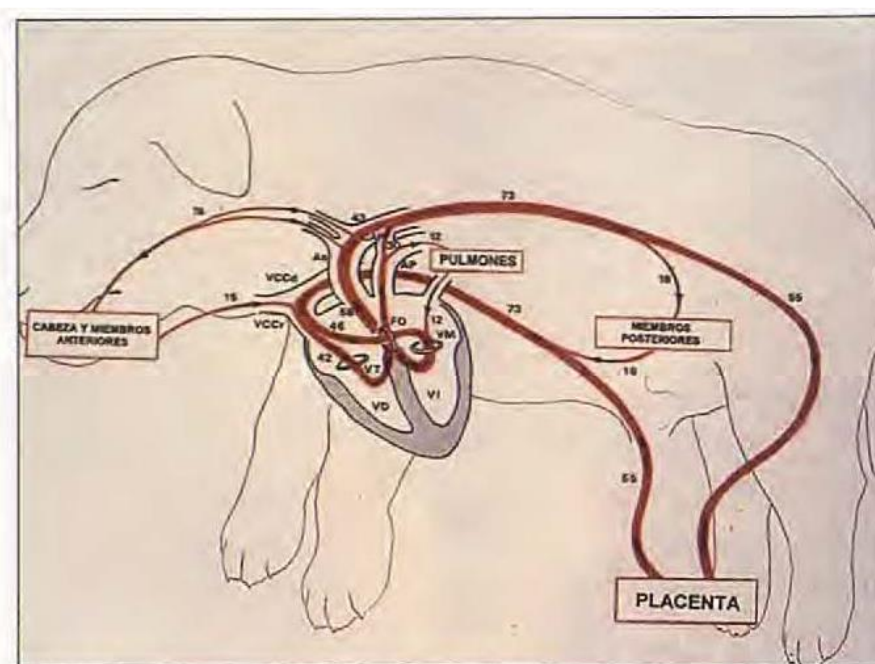


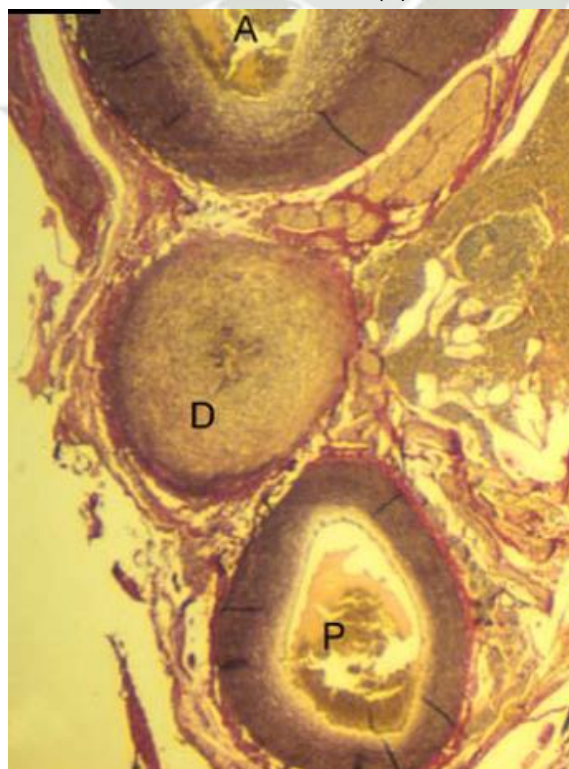
Imagen 2: Esquema de circulación fetal completa (28).



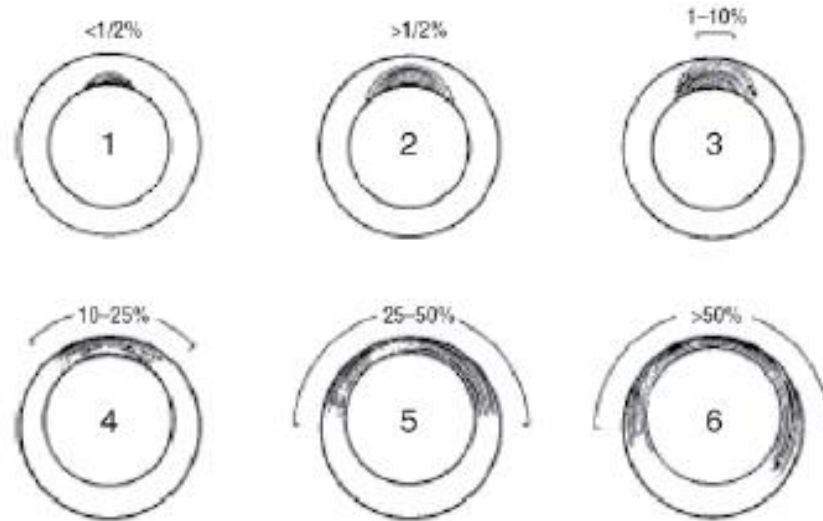
**Imagen 3:** Esquema de circulación fetal, mostrando los porcentajes sanguíneos en todo momento recorren las diferentes estructuras anatómicas; basado en el esquema Dawes (21).



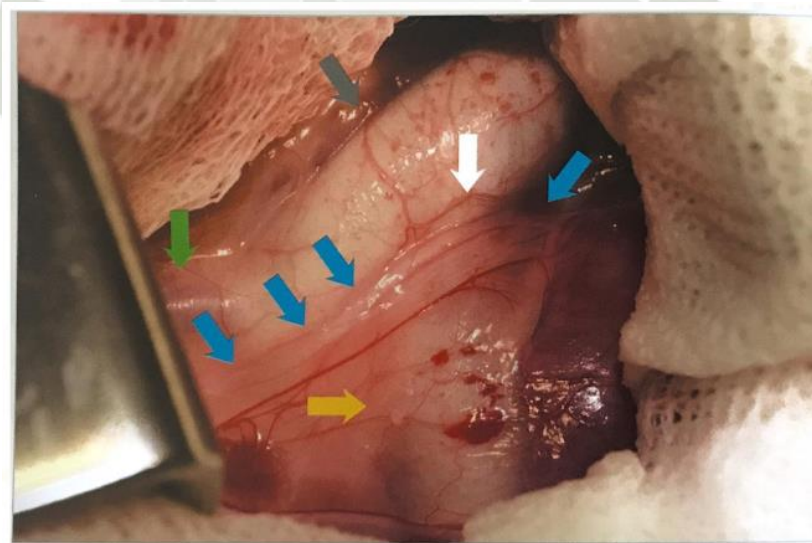
**Imagen 4:** Corte transversal de un CA cerrado de forma normal (D). La musculatura circunferencial del CA es uniforme. La aorta (A) y la arteria pulmonar (P) con engrosamiento de fibras elásticas (2).



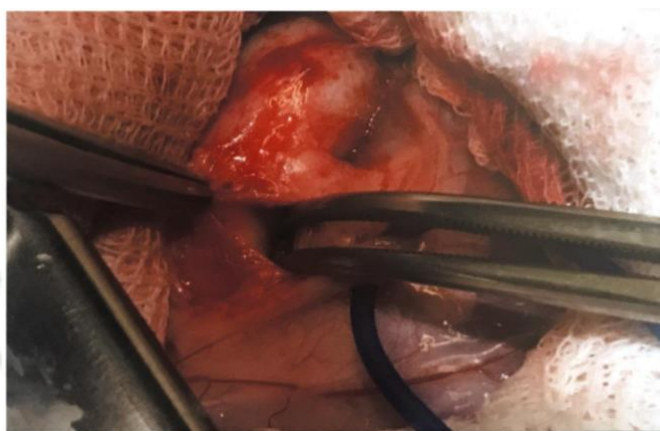
**Imagen 5:** Tipos de CAP, basándose en la distribución de las fibras musculares (2).



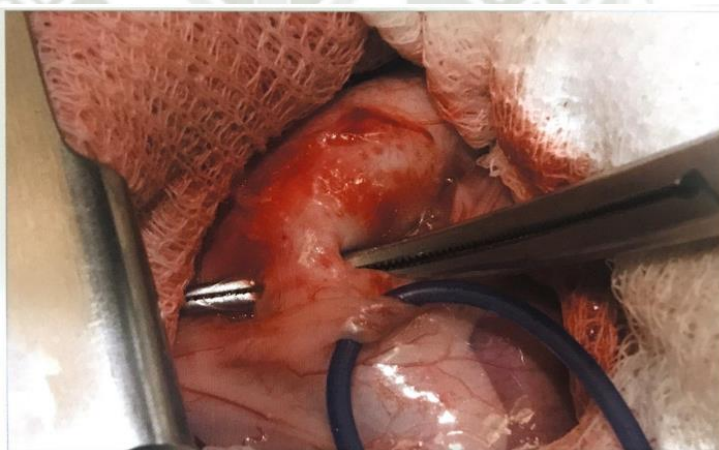
**Imagen 6:** Ingreso a cavidad torácica cuarto espacio intercostal se distinguen las siguientes estructuras; arteria subclavia izquierda (flecha verde), aorta descendente (flecha gris), arteria pulmonar (flecha amarilla), nervio vago (flechas azules) y CAP (flecha blanca) (23).



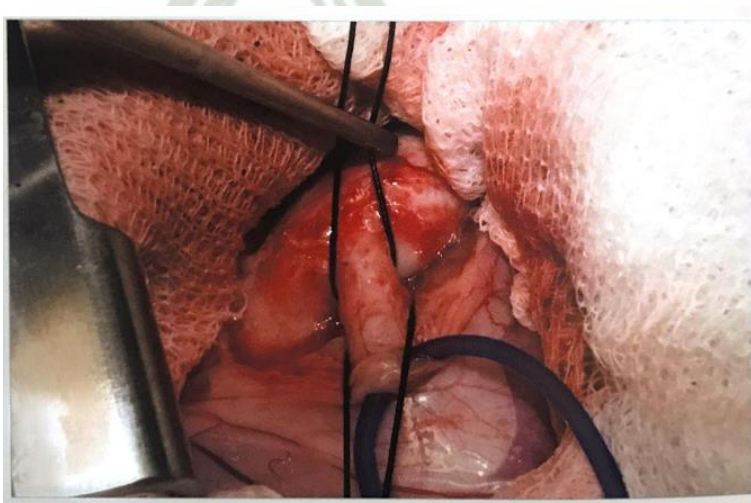
**Imagen 7:** Disección craneal del CAP con la pinza de ángulo recto (23).



**Imagen 8:** Disección final del CAP (23).



**Imagen 9:** Ligadura independientes, deben de estar lo más separadas posible (23).



## 2. TABLAS

**Tabla 1:** Recomendaciones de abordaje quirúrgico en función del órgano o intervención programada (26).

Recomendaciones de abordaje quirúrgico en función del órgano o intervención programada		
Toracotomía	Espacio intercostal	Objetivo
Lateral izquierda/ derecha	4º, 5º	Corazón
	4º-6º	Lobectomías pulmonares
Lateral derecha	4º	Vena cava craneal
	6º, 7º	Vena cava caudal
	4º, 5º	Esófago en la base del corazón
Lateral izquierda	4º	Conducto arterioso persistente Persistencia del cuarto arco aórtico derecho
	3º, 4º	Esófago craneal
	9º	Esófago caudal
Media		Toracotomía exploratoria

**Tabla 2:** Posibles complicaciones de cirugías convencionales (23).

Posibles complicaciones de estas técnicas <sup>1</sup>		
	Técnica estándar	Técnica de Jackson y Henderson
Hemorragia intraoperatoria	++	++
Rotura del conducto torácico y quilotórax secundario	-	++
Disfonia por lesión yatrogénica del nervio laríngeo recurrente	+	+
Flujo residual a través del CAP	++	+++ <sup>2</sup>

<sup>1</sup> Las complicaciones se reducen significativamente cuanto mayor es la experiencia del cirujano.

<sup>2</sup> Posiblemente por englobar demasiado tejido mediastínico de la cara medial de la aorta, o por anudar mal las ligaduras.

**Tabla 3:** Evaluación de técnicas quirúrgicas

		TIPO DE CIRUGIA		CAPACITACION		EQUIPOS / INSTRUMENTAL		RECUPERACIÓN	
		Invasiva	Minimamente invasiva	Mayor	Menor	Mayor	Menor	Rápida	Lenta
<b>TÉCNICAS</b>	<b>Estandar – Ligadura circunferencial</b>	X			X		X		x
	<b>Jackson - Henderson</b>	X			X		X		x
	<b>Cierre con grapadora vascular</b>	X			X	X			x
	<b>Cips endovasculares de Titanio</b>		X	X		X		x	
	<b>Colocación de Coils</b>		X	X		X		x	
	<b>Colocación de Amplatzer</b>		X	X		X		x	

# Análisis bibliográfico sobre técnicas quirúrgicas para la resolución del Conducto Arterioso Persistente (CAP) en caninos, Arequipa 2019

## INFORME DE ORIGINALIDAD

15%

INDICE DE SIMILITUD

16%

FUENTES DE INTERNET

4%

PUBLICACIONES

5%

TRABAJOS DEL ESTUDIANTE

## FUENTES PRIMARIAS

1	<a href="http://docplayer.es">docplayer.es</a> Fuente de Internet	3%
2	<a href="http://creativecommons.org">creativecommons.org</a> Fuente de Internet	3%
3	<a href="http://zagan.unizar.es">zagan.unizar.es</a> Fuente de Internet	2%
4	<a href="http://repository.udca.edu.co">repository.udca.edu.co</a> Fuente de Internet	1%
5	<a href="http://repository.unilasallista.edu.co">repository.unilasallista.edu.co</a> Fuente de Internet	1%
6	Submitted to Harper Adams University College Trabajo del estudiante	1%
7	<a href="http://de.slideshare.net">de.slideshare.net</a> Fuente de Internet	1%
8	<a href="http://www.dspace.uce.edu.ec">www.dspace.uce.edu.ec</a> Fuente de Internet	1%

9

cybertesis.unmsm.edu.pe

Fuente de Internet

1 %

10

journals.plos.org

Fuente de Internet

1 %

11

dspace.utb.edu.ec

Fuente de Internet

1 %

Excluir citas

Apagado

Excluir coincidencias < 1%

Excluir bibliografía

Apagado