Universidad Católica de Santa María

Facultad de Obstetricia y Puericultura

Segunda Especialidad en Prevención de Cáncer Cérvico Uterino y de Mamas

Cáncer de cuello uterino estadio 2 B

Tesis presentada por:

Salas Miranda, Nancy Melania

ORCID: 0009-0007-8734-2626

para optar el Titulo de Segunda Especialidad en Prevención de Cáncer Cérvico Uterino y de Mamas

Asesora:

Dra. Cardenas Nuñez, Yenhny Margareth

ORCID: 0000-0003-2278-9383

Arequipa – Perú

2026

UCSM-ERP

UNIVERSIDAD CATÓLICA DE SANTA MARÍA

SEGUNDA ESPECIALIDAD EN PREVENCION DE CANCER CERVICO UTERINO Y DE MAMAS

SEGUNDA ESPECIALIDAD CON TESIS

DICTAMEN APROBACIÓN DE BORRADOR

Arequipa, 18 de Abril del 2024

Dictamen: 010466-C-EPOYP-2024

Visto el borrador del expediente 010466, presentado por:

2019976182 - **SALAS MIRANDA NANCY MELANIA**

Titulado:

CÁNCER DE CUELLO UTERINO ESTADIO 2 B

Nuestro dictamen es:

APROBADO

Titulo Profesional/Titulo de Segunda Especialidad/Grado Académico a optar:

PREVENCIÓN DE CÁNCER CÉRVICO UTERINO Y DE MAMAS

29203672 - **ESCOBEDO VARGAS JANNET MARIA**
DICTAMINADOR

29677873 - **HERRERA CARDENAS MARCOS ERVETH**
DICTAMINADOR

29630138 - **MEZA FLORES FABIOLA CARMEN**
DICTAMINADOR

CÁNCER DE CUELLO UTERINO ESTADIO 2 B

INFORME DE ORIGINALIDAD

4%	4%	2%	2%
INDICE DE SIMILITUD	FUENTES DE INTERNET	PUBLICACIONES	TRABAJOS DEL ESTUDIANTE

FUENTES PRIMARIAS

1	repositorio.ucsm.edu.pe Fuente de Internet	2%
2	es.oncolink.org Fuente de Internet	1%
3	www.cancer.gov Fuente de Internet	1%

Excluir citas	Apagado	Excluir coincidencias	< 1%
Excluir bibliografía	Apagado		

DEDICATORIA

Este trabajo está dedicado primeramente a Dios y a mi madre, mi madre que se me fue a la eternidad se me fue lentamente mirando como me dejaba, por ello seguiré por ella y por ellas a quienes, y con quiénes forje un sendero de luz para trabajar en la promoción y prevención y no seamos una más, ni una menos, sigamos todas juntas siempre aportando al desarrollo de nuestra población, te dedico a ti mamita Juana Miranda, mi guerrera luchona que ahora eres mi ángel que guía mis pasos.

También quiero dedicar este trabajo a mi familia que nunca me puso obstáculos, al contrario, gracias por vuestra comprensión y el amor de todos.

AGRADECIMIENTOS

Agradezco profundamente a mi familia por haber estado conmigo a lo largo del desarrollo de este trabajo de investigación, brindándome su apoyo, comprensión y motivación constante en cada etapa de este proceso.

EPÍGRAFE

MI VERSO CONTRA EL CÁNCER.

Que nunca es muy tarde ni muy temprano para comenzar algo

Que de grande serás lo que quieras ser

Así, desde pequeños, los sueños de grande comienzan a crecer

pero a adversidades que primero debes vencer.

Así como tus sueños, hay algo en ti que se quiere desarrollar

neoplasia, tumor, tú 10 entiendes como enfermedad,

no estás solo pequeño guerrero, eres un héroe

y dentro de ti, tienes la fuerza para vencer a esta forma de maldad.

Jugar a la pelota, un perro al parque sacar a pasear,

amigos del recreo, malteadas e n el

Son experiencias que no imagino poder postergar

por eso te respeto, te apoyo y te admiro

pienso en tu lucha, tu entrega y en tu espíritu hoy me inspiro.

Hoy te pido seas fuerte, y que veas el equipo que te acompaña

es un combate que se lucha con familia, amigos y médicos,

están contigo en cada paso, cada prueba y cada fracaso.

EI poder de una célula maligna, no se compara con el amor de tu familia.

No necesito saber tu nombre para apoyarte.

No necesito ver tu cara para empatizar.

Basta con mirar en mi lado más humano,

basta con pensarte, para extenderte mi mano.

GRM.

RESUMEN

Objetivo: La investigación se centra en identificar y describir los aspectos clínicos de un caso de cáncer de cuello uterino en estadio 2B, comparando los hallazgos con datos nacionales e internacionales para detectar discrepancias, patrones o tendencias relevantes, y formular recomendaciones orientadas a mejorar la seguridad del paciente y el manejo terapéutico. Caso clínico: Se analiza el caso de una paciente con antecedente de cáncer de cuello uterino que posteriormente desarrolló cáncer renal, cuyo diagnóstico fue tardío. Este caso evidencia la importancia de la detección precoz del cáncer renal, especialmente en pacientes con antecedentes oncológicos. A pesar del tratamiento instaurado, la paciente solicitó alta voluntaria, lo que complicó su evolución clínica. A partir del análisis, se plantean recomendaciones como fortalecer la detección temprana, mejorar la educación del paciente, promover un enfoque multidisciplinario, optimizar la comunicación médico-paciente y reforzar los cuidados paliativos. Conclusiones: El estudio resalta la importancia del diagnóstico oportuno y el tratamiento adecuado del cáncer de cuello uterino en estadio 2B para mejorar los resultados clínicos. La comparación con evidencia nacional e internacional reafirma la necesidad de aplicar protocolos basados en buenas prácticas. Asimismo, el desarrollo concomitante de cáncer renal pone en evidencia la necesidad de un abordaje integral en pacientes oncológicos. La detección tardía de esta segunda neoplasia refuerza la importancia del seguimiento continuo, la vigilancia en pacientes con antecedentes de cáncer y la investigación constante para optimizar los protocolos de atención y tratamiento.

Palabras clave: Cáncer de cuello uterino, cáncer renal, detección precoz.

ABSTRACT

Objective: This study focuses on identifying and describing the clinical aspects of a stage IIB cervical cancer case, comparing the findings with national and international data to detect discrepancies, relevant patterns, or trends, and formulating recommendations aimed at improving patient safety and therapeutic management.

Clinical Case: This report analyzes the case of a patient with a history of cervical cancer who subsequently developed renal cancer, which was diagnosed at a late stage. This case highlights the importance of early detection of renal cancer, especially in patients with previous oncological conditions. Despite the treatment provided, the patient requested voluntary discharge, which further complicated her clinical course. Based on this analysis, several recommendations are proposed, including strengthening early detection strategies, improving patient education, promoting a multidisciplinary approach, optimizing physician–patient communication, and reinforcing palliative care services.

Conclusions: This study emphasizes the importance of timely diagnosis and appropriate treatment of stage IIB cervical cancer to improve clinical outcomes. Comparison with national and international evidence reaffirms the need to implement protocols based on best clinical practices. Likewise, the concurrent development of renal cancer highlights the importance of a comprehensive approach in oncology patients. The late detection of this second malignancy reinforces the need for continuous follow-up, close monitoring of patients with a history of cancer, and ongoing research to optimize care and treatment protocols.

Keywords: Cervical cancer, renal cancer, early detection.

ÍNDICE

DEDICATORIA

AGRADECIMIENTOS

EPÍGRAFE

RESUMEN

ABSTRACT

INTRODUCCIÓN 1

CAPÍTULO I MARCO CONCEPTUAL 4

1. Anatomía del aparato reproductor femenino 5

1.1. Características anatómicas del cuello uterino 6

2. Cáncer de cuello uterino 8

2.1. Tipos de cáncer de cuello uterino 10

2.2. Síntomas 12

2.3. Causas, factores de riesgo y prevención 14

2.4. Detección 21

2.5. Diagnóstico 21

2.6. Estadios 28

2.7. Tratamiento 43

CAPÍTULO II MARCO METODOLÓGICO 59

3. HISTÓRIA CLÍNICA 60

3.1. Anamnesis 60

3.2. Enfermedad actual 61

3.3. Antecedentes 65

3.4. Examen Físico 67

3.5. DIAGNÓSTICO DEFINITIVO: 68

DISCUSIÓN 69

CONCLUSIONES 73

RECOMENDACIONES 74

REFERENCIAS BIBLIOGRÁFICAS 75

ÍNDICE DE FIGURAS

Figura 1 Cáncer principal por país, tasas de incidencia estimadas estandarizadas por edad (Mundo) en 2020, ambos sexos, todas las edades (excl. CPNM) 1

Figura 2 Tasas estimadas de incidencia estandarizadas por edad (Mundo) en 2020, cuello uterino, mujeres, todas las edades, Sudamérica 2

ÍNDICE DE ANEXOS

Anexo 1 Historia clínica 81

Anexo 2 Acto médico 83

Anexo 3 Resultado de la atención alta médica 85

Anexo 4 Resultado de la atención alta médica 87

Anexo 5 Declaración de compromiso de asesoría 91

INTRODUCCIÓN

La alarmante realidad del cáncer de cuello uterino, tal como lo presentan los datos del GLOBOCAN (1).requiere una atención global urgente. Esta enfermedad, con una incidencia de 13.3 casos por cada 100,000 mujeres, se encuentra entre los cinco tipos de cáncer más comunes en la población femenina a nivel mundial.

Sung, et al (2), aunque eclipsada frecuentemente por la alta incidencia del cáncer de mama 47.8, de próstata 30.7, de pulmón 22.4 y colorrectal 19.5, no puede subestimarse su impacto global y particularmente en las regiones con menores recursos. Como se muestra en la presente imagen.

Figura 1

Cáncer principal por país, tasas de incidencia estimadas estandarizadas por edad (Mundo) en 2020, ambos sexos, todas las edades (excl. CPNM)

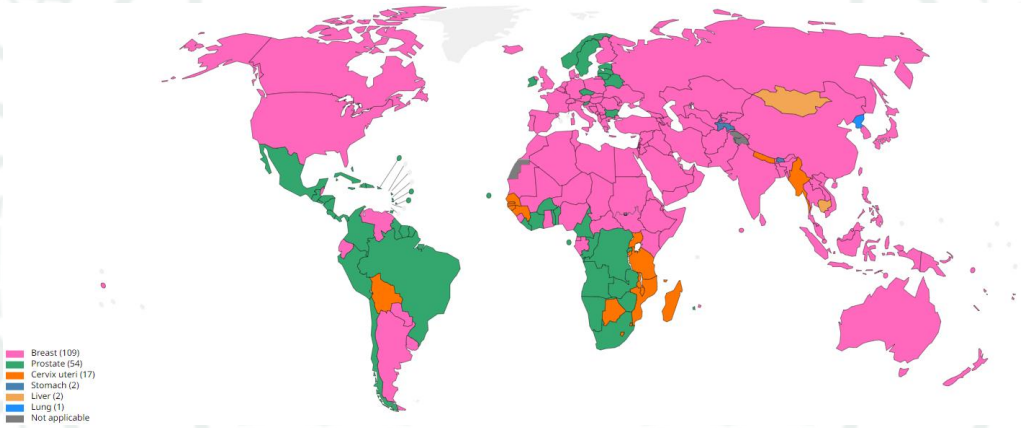

Nota: Global Cáncer Observatory, (1).

El cáncer de cuello uterino es una enfermedad que presenta una alta incidencia en muchas partes del mundo, y América del Sur no es la excepción. Es importante destacar que, entre los países de esta región, Perú presenta una de las tasas de incidencia más altas (3).

Según datos de GLOBOCAN (1), la tasa de incidencia estandarizada por edad (ASR, por sus siglas en inglés) en Perú es de 22.2 casos por cada 100,000 mujeres, una cifra que iguala a la de Venezuela, y solo superada en la región por Bolivia 36.6, Paraguay 34.1 y Guayana 29.5 (1).

Esta posición en la que se encuentra Perú es alarmante, y subraya la necesidad urgente de redoblar los esfuerzos en la prevención y detección temprana del cáncer de cuello uterino en el país. El hecho de que Perú tenga una tasa de incidencia similar a la de Venezuela, y superior a países como Argentina, Brasil, Colombia y Chile, refleja una realidad que no puede ser ignorada. Las cifras subrayan la necesidad de profundizar el análisis en torno a las estrategias

de prevención y control del cáncer de cuello uterino en Perú, y generar políticas y programas que permitan reducir la alta incidencia de esta enfermedad en el país. La lucha contra el cáncer de cuello uterino en Perú es un desafío de salud pública de gran magnitud. El camino para seguir implica una mayor inversión en prevención, en la educación de la población sobre los riesgos y síntomas de la enfermedad, y en el acceso a tratamientos efectivos y asequibles para todas las mujeres peruanas (3).

Figura 2

Tasas estimadas de incidencia estandarizadas por edad (Mundo) en 2020, cuello uterino, mujeres, todas las edades, Sudamérica

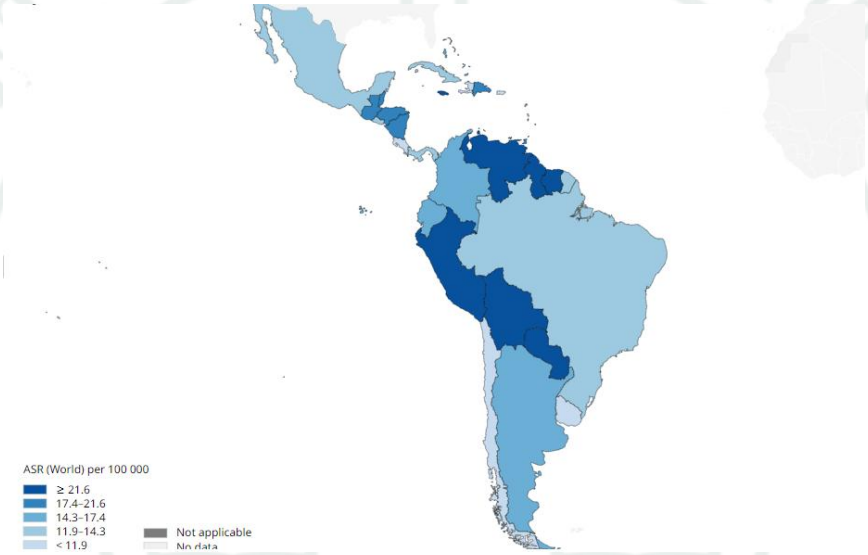

Nota: Global Cáncer Observatory, (1).

El cáncer es una grave amenaza global, registrándose 19,3 millones de nuevos casos y 10 millones de muertes en 2022 según la IARC (4). En Sudamérica, es la segunda causa principal de muerte con 1,3 millones de nuevos casos y 670,000 muertes en el mismo año (5).

En Perú, según datos de GLOBOCAN (1), se estimaron 72 827 nuevos casos de cáncer y 35 934 muertes por esta enfermedad, siendo los tipos más frecuentes, en ambos sexos, el cáncer de próstata, mama y estómago.

Es crucial reconocer que los datos agregados pueden ocultar variaciones importantes entre diferentes tipos de cáncer y poblaciones, debido a que las disparidades oncológicas pueden expresarse en la incidencia, mortalidad, supervivencia, morbilidad, etapa al diagnóstico y acceso al tratamiento (7). Asimismo, Gupta et al (8), evidenciaron que el bajo nivel socioeconómico se asocia con peores resultados de supervivencia en pacientes con cáncer, mientras que otros estudios señalaron que las comorbilidades pueden influir negativamente en

la supervivencia, la continuidad terapéutica y la aparición de complicaciones durante el manejo oncológico (9).

Por otro lado, Lee et al (10), resaltaron la importancia de los factores genéticos y las firmas moleculares tumorales en las diferencias de supervivencia entre poblaciones con cáncer, lo que refuerza su relevancia en el pronóstico y tratamiento individualizado. A pesar de los avances en la literatura oncológica, aún pueden pasarse por alto factores clave.

En este sentido, Xu et al (11), demostraron que la carga del cáncer de cuello uterino se relaciona con el índice de desarrollo humano y otros factores socioeconómicos, mientras que Cetina et al (12), reportaron que variables como el bajo nivel socioeconómico, la residencia rural o suburbana, el estadio avanzado y la falta de tratamiento se asocian con menor supervivencia en mujeres con cáncer de cuello uterino.

Finalmente, la Organización Mundial de la Salud (13), señala que el daño evitable asociado a la atención sanitaria constituye un problema relevante de seguridad del paciente, con impacto en la morbilidad y mortalidad, por lo que resulta pertinente incorporar el análisis de riesgos y seguridad en el abordaje clínico del cáncer.

En este marco, el estudio en cuestión se propone llenar estas lagunas, ofreciendo un análisis holístico del cáncer que integra un caso clínico, datos epidemiológicos y riesgos de seguridad, buscando reflejar la realidad actual de la enfermedad. Este informe se estructura en diversos capítulos. En el "Marco Conceptual", se ofrece una revisión teórica detallada sobre el cáncer, centrándose en aspectos epidemiológicos y clínicos relevantes. El "Marco Metodológico" expone de manera precisa el caso clínico estudiado, incluyendo su diagnóstico y tratamiento. La sección de "Discusión" se dedica al análisis de los hallazgos obtenidos, comparándolos con la literatura científica existente y subrayando su relevancia. Las "Conclusiones" condensan los principales resultados y metas alcanzadas del estudio. Finalmente, las "Recomendaciones" presentan sugerencias prácticas derivadas de los resultados de la investigación. Los objetivos principales de este estudio incluyen: detallar e interpretar los aspectos clínicos del caso de cáncer examinado; efectuar un análisis crítico y comparativo de estos datos con la información disponible a nivel nacional e internacional; identificar cualquier discrepancia, patrón o tendencia singular que amerite un examen más exhaustivo o la adopción de medidas de seguridad adicionales; y, basándose en estos análisis, formular recomendaciones orientadas a mejorar la seguridad del paciente, así como la eficacia del tratamiento y gestión de la enfermedad.

CAPÍTULO I
MARCO CONCEPTUAL

1. Anatomía del aparato reproductor femenino

Los órganos que integran el sistema reproductor femenino incluyen el útero, los ovarios, las trompas de Falopio, el cuello uterino y la vagina. Cada una de estas estructuras cumple funciones específicas y coordinadas que permiten el desarrollo de procesos fundamentales como la ovulación, la fecundación, la implantación embrionaria y la gestación. El útero es un órgano muscular hueco localizado en la pelvis femenina, cuya función principal es albergar y permitir el desarrollo del embrión y del feto durante el embarazo. Anatómicamente, se caracteriza por estar constituido por dos capas principales claramente diferenciadas: una capa muscular externa denominada miometrio, formada por fibras musculares lisas que proporcionan la capacidad contráctil necesaria durante el trabajo de parto y durante el ciclo menstrual; y una capa interna mucosa conocida como endometrio, tejido que experimenta cambios cíclicos hormonodependientes y que constituye el sitio donde ocurre la implantación del óvulo fecundado. Con respecto al cuello uterino, también denominado cérvix, este constituye la porción inferior del útero y actúa como una estructura de conexión entre la cavidad uterina y la vagina. Además de su función anatómica de comunicación, cumple un papel importante en la protección del tracto reproductor superior frente a agentes infecciosos, gracias a la producción de moco cervical y a las características de su revestimiento epitelial. Desde el punto de vista anatómico e histológico, el cuello uterino se encuentra dividido en dos regiones anatómicas principales (14).

- El ectocérvix, o exocérvix, corresponde a la porción externa del cuello uterino, observable durante el examen ginecológico mediante inspección directa con espéculo. Esta región se proyecta hacia la cavidad vaginal y se encuentra revestida por epitelio escamoso estratificado no queratinizado, compuesto por células planas y delgadas que brindan protección frente al roce mecánico y a la exposición constante al ambiente vaginal.
- El endocérvix, constituye la porción interna del cuello uterino y forma el canal cervical que establece la comunicación entre la vagina y la cavidad uterina. Esta estructura se encuentra recubierta por epitelio glandular columnar, conformado por células especializadas en la secreción de moco cervical. Dicho moco desempeña funciones esenciales, como facilitar o limitar el paso de los espermatozoides según la fase del ciclo menstrual, además de actuar como barrera protectora frente a microorganismos.

La zona de contacto entre ambas regiones epiteliales recibe el nombre de unión escamocolumnar, también denominada zona de transformación. Esta región representa un área anatómica de especial dinamismo celular, debido a que en ella se producen cambios fisiológicos relacionados con factores hormonales, la edad y procesos de metaplasia epitelial. Su importancia clínica radica en que constituye el sitio anatómico donde se originan la mayoría de las lesiones precursoras y de los casos de cáncer de cuello uterino, principalmente como consecuencia de alteraciones celulares asociadas a la infección persistente por el virus del papiloma humano (VPH) (15).

1.1. Características anatómicas del cuello uterino

El cuello uterino corresponde a la porción inferior, estrecha y distal del útero, cuya función principal es servir como vía de comunicación entre la cavidad uterina y la vagina. Además de esta función estructural, desempeña un papel fundamental en la protección del tracto reproductor femenino superior, ya que actúa como una barrera física y biológica frente a agentes infecciosos, gracias a la producción de moco cervical y a las características propias de su revestimiento epitelial. Asimismo, participa activamente en procesos reproductivos como el paso de los espermatozoides hacia la cavidad uterina y los cambios fisiológicos asociados al embarazo y al parto. Desde el punto de vista anatómico, el cuello uterino está conformado por diversas estructuras claramente diferenciadas. Entre ellas se encuentra el orificio cervical interno, que representa el límite anatómico entre el cuerpo uterino y el canal cervical, permitiendo la comunicación con la cavidad uterina. A continuación, se localiza el endocérvix, que constituye la porción interna del cuello uterino y forma el canal endocervical. Esta región está recubierta por epitelio glandular columnar, especializado en la producción y secreción de moco cervical, sustancia que cumple funciones protectoras y reguladoras dentro del aparato reproductor femenino. Otra estructura importante es el ectocérvix, que corresponde a la superficie externa del cuello uterino y se encuentra en continuidad directa con la vagina. Esta región es visible durante el examen ginecológico con espéculo y se caracteriza por estar revestida por epitelio escamoso estratificado no queratinizado, compuesto por células planas y resistentes, adaptadas a soportar el ambiente vaginal y el roce mecánico constante. Finalmente, el orificio cervical externo constituye la abertura inferior del canal cervical y comunica directamente con la vagina, permitiendo el intercambio fisiológico entre ambas estructuras. En la región donde convergen el endocérvix y el ectocérvix se localiza la unión escamocolumnar, estructura

anatómica de gran relevancia clínica y patológica. Esta zona representa el punto de transición entre dos tipos de epitelio histológicamente distintos: el epitelio glandular columnar del endocérvix, conformado por células secretoras de moco, y el epitelio escamoso del ectocérvix, integrado por células planas con función protectora. Debido a la interacción constante entre ambos tipos celulares y a la influencia de factores hormonales y fisiológicos, esta región presenta una elevada actividad de remodelación celular. Esta área también es conocida como zona de transformación, denominación que responde a los procesos de metaplasia escamosa que ocurren de manera natural como parte de la adaptación del tejido cervical. No obstante, esta misma característica la convierte en una zona particularmente vulnerable al desarrollo de alteraciones celulares anormales. Su importancia clínica radica en que constituye el sitio donde se originan la mayoría de las lesiones precursoras del cáncer de cuello uterino, especialmente aquellas asociadas a la infección persistente por el virus del papiloma humano, lo que convierte su evaluación en un aspecto fundamental dentro de los programas de prevención y tamizaje ginecológico (16).

2. Cáncer de cuello uterino

El cáncer de cuello uterino, también conocido como cáncer cervical, constituye una neoplasia maligna que se desarrolla en el cuello uterino, estructura anatómica que corresponde a la porción inferior del útero y que establece la comunicación con la vagina. Esta enfermedad surge como consecuencia de alteraciones en los mecanismos de regulación del crecimiento, maduración y proliferación celular del epitelio cervical, lo que conduce a una multiplicación anormal, progresiva y descontrolada de las células. Como resultado, se favorece la formación de lesiones tumorales que pueden comprometer inicialmente el tejido cervical y, en etapas más avanzadas, extenderse hacia estructuras vecinas o distantes (17).

Las alteraciones celulares observadas en el cuello uterino pueden clasificarse en lesiones precancerosas y lesiones malignas. Las células precancerosas o premalignas, aunque aún no presentan características invasivas, evidencian cambios anormales en su estructura y comportamiento celular. Estas lesiones poseen la capacidad de evolucionar hacia una neoplasia maligna si no son identificadas y tratadas de manera oportuna. En contraste, las células cancerígenas presentan un comportamiento biológico más agresivo, caracterizado por la capacidad de infiltrar tejidos adyacentes, atravesar membranas basales y diseminarse hacia órganos distantes mediante el proceso metastásico (18).

La etiología del cáncer de cuello uterino se encuentra estrechamente relacionada con la infección persistente por determinados genotipos del virus del papiloma humano (VPH), considerado el principal agente causal de esta enfermedad y transmitido predominantemente por vía sexual. Los genotipos de alto riesgo oncogénico pueden inducir alteraciones moleculares en las células cervicales, favoreciendo la aparición de lesiones intraepiteliales que, con el tiempo, pueden progresar hacia cáncer invasivo. Sin embargo, la presencia del VPH no implica necesariamente el desarrollo de cáncer cervical, ya que en la mayoría de los casos la infección es transitoria y puede ser eliminada por la respuesta inmunitaria del organismo. Asimismo, se han identificado diversos factores que incrementan el riesgo de desarrollar esta neoplasia, entre ellos el tabaquismo, los estados de inmunosupresión, el uso prolongado de anticonceptivos hormonales orales y la multiparidad (19).

Desde el punto de vista clínico, el cáncer de cuello uterino puede manifestarse mediante signos y síntomas como sangrado vaginal anormal, especialmente después de las relaciones sexuales, entre periodos menstruales o posterior a la menopausia. También puede

presentarse secreción vaginal persistente o inusual, dispareunia y dolor pélvico. No obstante, en sus estadios iniciales suele cursar de manera asintomática, lo que dificulta su diagnóstico temprano y favorece que muchas pacientes consulten cuando la enfermedad se encuentra en fases más avanzadas. Esta característica resalta la importancia de los programas de tamizaje y detección precoz mediante pruebas como la citología cervical o prueba de Papanicolaou, así como la detección molecular del virus del papiloma humano, herramientas fundamentales para identificar lesiones precursoras antes de que evolucionen hacia cáncer invasivo (17).

El abordaje terapéutico del cáncer cervical depende de múltiples factores, entre ellos el estadio clínico de la enfermedad, la extensión tumoral, el compromiso de ganglios linfáticos, la edad de la paciente, su deseo reproductivo y sus condiciones generales de salud. Las principales modalidades de tratamiento incluyen la cirugía, la radioterapia y la quimioterapia, empleadas de manera individual o combinada según cada caso clínico. En lesiones tempranas, el tratamiento quirúrgico puede ser suficiente, mientras que en etapas localmente avanzadas suele requerirse la combinación de radioterapia y quimioterapia. En este contexto, la prevención representa una estrategia fundamental, sustentada en la vacunación contra el VPH, la realización periódica de pruebas de detección y la reducción de factores de riesgo modificables, especialmente aquellos relacionados con hábitos de vida y acceso oportuno a servicios de salud (20).

Es importante destacar que el cáncer de cuello uterino es una de las neoplasias con mayor potencial de prevención y tratamiento exitoso cuando se identifica en etapas tempranas. La detección de lesiones precancerosas permite intervenir antes de que se desarrolle una enfermedad invasiva, lo que mejora considerablemente el pronóstico de las pacientes. Sin embargo, continúa representando una causa significativa de morbimortalidad femenina a nivel mundial, particularmente en países de ingresos bajos y medianos, donde las limitaciones en el acceso a servicios de prevención, vacunación, diagnóstico oportuno y tratamiento integral constituyen barreras importantes para el control efectivo de la enfermedad (19).

2.1. Tipos de cáncer de cuello uterino

Los cánceres de cuello uterino se clasifican según el tipo de célula en la que se origina la transformación maligna. En este sentido, se distinguen principalmente dos tipos histológicos predominantes (21).

2.1.1. Carcinoma de células escamosas

La mayoría de los casos de cáncer de cuello uterino, con una prevalencia que alcanza aproximadamente hasta el 90 %, corresponden a carcinomas de células escamosas. Esta variante, también denominada carcinoma epidermoide o carcinoma escamocelular, se desarrolla a partir de las células escamosas que recubren el ectocérvix, es decir, la porción externa del cuello uterino que se encuentra en continuidad con la vagina. Estas células forman un epitelio escamoso estratificado cuya función principal es brindar protección frente a agentes físicos, químicos y biológicos presentes en el ambiente vaginal. El desarrollo de este tipo de carcinoma se encuentra estrechamente relacionado con alteraciones celulares progresivas que ocurren principalmente en la zona de transformación del cuello uterino, región anatómica donde confluyen el epitelio escamoso del ectocérvix y el epitelio glandular del endocérvix. Esta área posee especial susceptibilidad a la infección persistente por genotipos oncogénicos del virus del papiloma humano (VPH), factor etiológico principal en la carcinogénesis cervical. La persistencia de dicha infección puede inducir cambios displásicos en las células epiteliales, favoreciendo la progresión desde lesiones intraepiteliales precancerosas hasta el desarrollo de carcinoma invasivo. El carcinoma de células escamosas suele presentar una evolución progresiva y relativamente lenta, lo que permite su detección en fases tempranas mediante estrategias de tamizaje como la citología cervical y las pruebas de detección molecular del VPH. En sus etapas iniciales puede permanecer asintomático, mientras que en fases más avanzadas puede manifestarse con signos clínicos como sangrado vaginal anormal, secreción vaginal persistente, dolor pélvico y molestias durante las relaciones sexuales. Aunque constituye la forma histológica más frecuente del cáncer cervical, existen otros subtipos menos comunes, como el adenocarcinoma, que se origina en las células glandulares del endocérvix. Sin embargo, debido a su elevada prevalencia, el carcinoma epidermoide continúa siendo el principal foco de estudio, prevención y detección dentro de los programas de control del cáncer de cuello uterino (20).

2.1.2. Adenocarcinoma

Los adenocarcinomas del cuello uterino, conocidos también como adenocarcinomas cervicales, constituyen un subtipo histológico de neoplasia maligna que se origina en las células glandulares localizadas en el endocérvix, es decir, en la porción interna del cuello uterino que forma el canal cervical. Estas células glandulares poseen funciones secretoras, principalmente relacionadas con la producción de moco cervical, sustancia que participa en la protección del tracto reproductor femenino y en la regulación del paso de los espermatozoides hacia la cavidad uterina. Cuando estas células experimentan alteraciones genéticas y cambios en los mecanismos de control del crecimiento celular, pueden transformarse progresivamente en células malignas, dando origen al adenocarcinoma cervical. En comparación con el carcinoma de células escamosas, el adenocarcinoma cervical presenta una menor frecuencia, aunque su incidencia ha mostrado incremento en determinados grupos poblacionales durante las últimas décadas. Al igual que otros tipos de cáncer cervical, su desarrollo se encuentra estrechamente asociado a la infección persistente por genotipos oncogénicos del virus del papiloma humano, especialmente aquellos con alto potencial carcinogénico. Sin embargo, debido a su localización en el canal endocervical, algunas lesiones precursoras pueden resultar más difíciles de detectar mediante métodos convencionales de tamizaje, lo que en ciertos casos retrasa su diagnóstico. Dentro de este grupo histológico, el adenocarcinoma de células claras, denominado igualmente carcinoma de células claras o mesonefroma, representa una variante infrecuente de cáncer cervical (20).

Este subtipo se caracteriza por particularidades histopatológicas específicas y por una presentación considerablemente menos común en comparación con otras formas de adenocarcinoma. Aunque su etiología puede compartir factores de riesgo con otros cánceres cervicales, su rareza hace que su comportamiento clínico y pronóstico requieran evaluación individualizada. En algunos casos, las neoplasias cervicales pueden presentar características histopatológicas combinadas del carcinoma de células escamosas y del adenocarcinoma, dando lugar a un subtipo conocido como carcinoma adenoescamoso o carcinoma mixto. Este tipo de tumor presenta componentes malignos derivados tanto del epitelio escamoso como del epitelio glandular cervical, lo que le confiere características morfológicas mixtas y

puede influir en su comportamiento clínico, respuesta terapéutica y pronóstico. Su identificación histológica precisa resulta fundamental para establecer el abordaje terapéutico más adecuado. De forma menos común, el cáncer de cuello uterino también puede originarse a partir de otros tipos celulares presentes en el tejido cervical, aunque estos casos son considerablemente raros. Entre estas variantes poco frecuentes se incluyen tumores neuroendocrinos, sarcomas y otras neoplasias de comportamiento biológico menos habitual. Aunque su incidencia es baja, su reconocimiento clínico y patológico es importante debido a que suelen presentar características diagnósticas y terapéuticas particulares, diferentes de los subtipos histológicos más frecuentes del cáncer cervical (21).

2.2. Síntomas

En los estadios iniciales, el cáncer de cuello uterino suele cursar de forma asintomática, lo que representa una de las principales dificultades para su identificación oportuna y su diagnóstico precoz. Esta ausencia de manifestaciones clínicas evidentes en las fases tempranas permite que la enfermedad pueda evolucionar silenciosamente durante un periodo prolongado sin generar signos que motiven la consulta médica. Por esta razón, muchas pacientes son diagnosticadas únicamente mediante programas de tamizaje ginecológico rutinario, antes de que aparezcan síntomas clínicos perceptibles. En numerosos casos, las manifestaciones clínicas se hacen evidentes cuando la enfermedad ha progresado localmente o ha iniciado su diseminación hacia tejidos y estructuras anatómicas adyacentes. Durante las fases tempranas de la enfermedad, los signos y síntomas más frecuentemente reportados incluyen (17).

- Sangrado vaginal posterior a las relaciones sexuales: constituye una de las manifestaciones clínicas más características del cáncer cervical, debido a la fragilidad del tejido neoplásico y a su tendencia al sangrado ante el contacto mecánico.
- Sangrado vaginal tras la menopausia: cualquier episodio de sangrado vaginal después de la menopausia debe considerarse un signo de alarma, ya que no corresponde a un evento fisiológico normal y requiere evaluación clínica inmediata.
- Sangrado entre periodos menstruales, menstruaciones más abundantes o de duración prolongada. puede presentarse como sangrado entre periodos menstruales, aumento

en la cantidad habitual del flujo menstrual o prolongación anormal de la duración del sangrado.

- Secreción vaginal acuosa, con olor fuerte o presencia de sangre. generalmente descrita como persistente, acuosa, con mal olor o acompañada de sangre. Esta manifestación puede deberse a cambios inflamatorios, necrosis tumoral o compromiso del tejido cervical.
- Dolor pélvico o molestias durante el coito: síntomas que pueden aparecer como consecuencia del compromiso local del cuello uterino y estructuras vecinas, afectando la calidad de vida y el bienestar físico de la paciente (4).

En estadios avanzados, cuando la neoplasia ha progresado más allá del cuello uterino y compromete estructuras anatómicas vecinas como vejiga, recto, parametrio o incluso tejidos distantes, pueden presentarse manifestaciones clínicas adicionales, además de las previamente descritas. Estos síntomas suelen reflejar una enfermedad más extensa y de mayor complejidad clínica, entre los que destacan:

- Dolor o dificultad durante la evacuación intestinal: puede presentarse cuando existe compromiso del recto o presión tumoral sobre estructuras pélvicas, acompañado en algunos casos de sangrado rectal.
- Disuria, dificultad para la micción o hematuria: estas manifestaciones pueden indicar infiltración o compresión del tracto urinario inferior, especialmente cuando la enfermedad compromete la vejiga o estructuras cercanas.
- Dolor sordo localizado en la región lumbar. Dolor lumbar persistente de carácter sordo: puede relacionarse con extensión tumoral hacia tejidos profundos, afectación nerviosa o compromiso de estructuras retroperitoneales.
- Edema en las extremidades inferiores. Edema en miembros inferiores: suele producirse por obstrucción del drenaje linfático o compresión vascular secundaria al crecimiento tumoral, especialmente en enfermedad avanzada.
- Dolor abdominal. Dolor abdominal: puede presentarse como manifestación del compromiso de órganos vecinos o de la progresión general de la enfermedad.
- Sensación continua de cansancio o fatiga generalizada: síntoma inespecífico pero frecuente en pacientes con cáncer avanzado, asociado al impacto sistémico de la enfermedad, anemia, dolor crónico o deterioro del estado general.

La aparición de estos signos y síntomas resalta la importancia del diagnóstico temprano mediante controles ginecológicos periódicos, ya que la detección en etapas iniciales incrementa significativamente las probabilidades de tratamiento exitoso y mejora el pronóstico clínico de las pacientes (22).

2.3. Causas, factores de riesgo y prevención

2.3.1. La infección por los VPH causa cáncer de cuello uterino

La infección persistente por genotipos del virus del papiloma humano (VPH) considerados de alto riesgo oncogénico constituye el principal factor etiológico en el desarrollo de la mayoría de los casos de cáncer de cuello uterino. Este agente viral representa una de las infecciones de transmisión sexual más frecuentes a nivel global, debido a su elevada capacidad de transmisión mediante el contacto sexual y a la alta prevalencia de exposición en la población sexualmente activa. Se estima que una proporción significativa de personas adquirirá una infección por VPH en algún momento de su vida, siendo aproximadamente la mitad de estas infecciones atribuibles a cepas con potencial oncogénico elevado. La mayoría de estas infecciones cursan de manera transitoria y asintomática, lo que dificulta su identificación clínica temprana y favorece su persistencia en determinados casos. Los subtipos virales clasificados como de alto riesgo no solo se encuentran asociados al desarrollo del cáncer cervical, sino también a diversas neoplasias malignas que afectan otras localizaciones anatómicas, como el cáncer anal, vaginal, vulvar, peneano y orofaríngeo. Entre los genotipos con mayor relevancia epidemiológica y clínica destacan el VPH 16 y el VPH 18, considerados responsables de la mayor carga de casos de cáncer de cuello uterino a nivel mundial debido a su elevada capacidad para inducir transformación maligna en las células del epitelio cervical (23).

En condiciones normales, el sistema inmunitario es capaz de reconocer, controlar y eliminar de forma espontánea la infección por VPH, sin requerir intervención terapéutica específica. Este proceso de eliminación natural ocurre en un alto porcentaje de los casos, generalmente dentro de los primeros meses o años posteriores a la infección, evitando consecuencias clínicas significativas. Sin embargo, la persistencia viral puede verse favorecida por diversos factores, como estados de inmunosupresión, tabaquismo, coinfecciones, exposición prolongada a

factores de riesgo o condiciones que alteren la capacidad defensiva del organismo. Cuando la infección por un subtipo de VPH de alto riesgo persiste durante periodos prolongados, el virus puede interferir con los mecanismos celulares encargados del control del ciclo celular, promoviendo alteraciones progresivas en el epitelio cervical. Estas modificaciones afectan procesos fundamentales como la proliferación celular, la diferenciación tisular y la apoptosis, generando cambios morfológicos y funcionales en las células del cuello uterino. Como consecuencia de estas alteraciones, pueden desarrollarse lesiones intraepiteliales precursoras o precancerosas, que representan etapas iniciales dentro del proceso de carcinogénesis cervical. Aunque estas lesiones no constituyen inicialmente una neoplasia invasiva, poseen potencial de progresión si no son identificadas y tratadas oportunamente. En ausencia de diagnóstico precoz e intervención adecuada, dichas alteraciones celulares pueden evolucionar gradualmente hacia una neoplasia maligna invasiva, comprometiendo no solo el cuello uterino, sino también estructuras anatómicas adyacentes e incluso órganos distantes en fases avanzadas de la enfermedad (24).

2.3.2. Otros factores que aumentan el riesgo de cáncer de cuello uterino

Existen ciertos factores de riesgo que incrementan la probabilidad de que una persona con una infección por virus del papiloma humano (VPH) de alto riesgo en el cuello uterino desarrolle una infección persistente. Esta persistencia puede favorecer la aparición de alteraciones celulares significativas que, con el tiempo, podrían evolucionar hacia una neoplasia maligna. Entre los principales factores que contribuyen a esta progresión se encuentran los siguientes (24).

2.3.2.1. Tener un sistema inmunitario debilitado

La inmunodeficiencia compromete la capacidad del organismo para responder de manera eficaz frente a infecciones ocasionadas por el virus del papiloma humano (VPH), así como ante otros agentes patógenos virales, bacterianos, fúngicos o parasitarios. El adecuado funcionamiento del sistema inmunitario resulta fundamental para el reconocimiento, control y eliminación de infecciones virales, incluyendo aquellas producidas por genotipos oncogénicos del VPH. Cuando este sistema se encuentra alterado o debilitado, disminuye la capacidad del organismo para erradicar de forma espontánea la infección viral,

favoreciendo su permanencia en el tejido cervical durante periodos prolongados. En individuos con alteraciones del sistema inmunológico, las infecciones por VPH presentan una mayor probabilidad de persistencia y, en consecuencia, un riesgo incrementado de progresar hacia lesiones precursoras o malignas, en comparación con personas inmunocompetentes. La persistencia de una infección por VPH de alto riesgo constituye un factor determinante en el proceso de carcinogénesis cervical, debido a que prolonga la exposición de las células epiteliales cervicales a mecanismos virales capaces de inducir alteraciones en la regulación del crecimiento celular, facilitando el desarrollo progresivo de lesiones intraepiteliales y eventualmente cáncer invasivo. La condición de inmunosupresión puede derivarse de diversas circunstancias clínicas, entre las que destacan (25).

- La infección por el virus de la inmunodeficiencia humana (VIH) u otras enfermedades que afecten el adecuado funcionamiento del sistema inmunitario: en personas que viven con VIH, especialmente cuando no reciben tratamiento adecuado o presentan un compromiso inmunológico significativo, la capacidad del organismo para controlar infecciones virales se encuentra considerablemente disminuida. Como consecuencia, existe una mayor susceptibilidad a infecciones persistentes por VPH, así como un incremento en la incidencia, recurrencia y progresión de lesiones cervicales precancerosas y malignas.
- La administración de medicamentos inmunosupresores: estos fármacos son utilizados con frecuencia para prevenir el rechazo en pacientes sometidos a trasplante de órganos sólidos o médula ósea, así como en el tratamiento de enfermedades autoinmunes, inflamatorias crónicas y determinadas neoplasias malignas. Aunque cumplen una función terapéutica esencial, su mecanismo de acción implica la disminución deliberada de la respuesta inmunitaria, lo que puede reducir la capacidad del organismo para controlar infecciones virales persistentes, incluyendo aquellas causadas por VPH.

  Adicionalmente, otras condiciones asociadas a inmunosupresión o inmunodeficiencia también pueden contribuir al aumento del riesgo de persistencia viral y progresión neoplásica, dependiendo del grado de compromiso inmunológico de la paciente. Por ello, las personas con sistemas

inmunitarios debilitados constituyen un grupo de especial vulnerabilidad frente al desarrollo de cáncer de cuello uterino, lo que hace indispensable un seguimiento clínico más riguroso, estrategias de prevención reforzadas y controles ginecológicos periódicos orientados a la detección temprana de alteraciones cervicales (26).

2.3.2.2. Fumar cigarrillos o estar expuesto de manera pasiva al humo del tabaco.

El consumo de cigarrillos, así como la exposición pasiva al humo del tabaco, constituyen factores asociados a un aumento significativo del riesgo de desarrollar cáncer de cuello uterino. Diversas investigaciones han demostrado que el tabaquismo actúa como un importante cofactor en la carcinogénesis cervical, especialmente en mujeres con infección persistente por virus del papiloma humano (VPH), al favorecer condiciones biológicas que incrementan la probabilidad de progresión hacia lesiones precancerosas y neoplasias malignas invasivas. El riesgo asociado al consumo de tabaco presenta una relación directamente proporcional con la intensidad y duración de la exposición, incrementándose conforme aumenta el número de cigarrillos consumidos diariamente y el tiempo de mantenimiento del hábito tabáquico. Esto significa que tanto las personas fumadoras activas de larga data como aquellas con consumo elevado presentan un riesgo significativamente mayor en comparación con quienes no fuman. De igual manera, la exposición continua e involuntaria al humo del tabaco, conocida como tabaquismo pasivo, también puede generar efectos nocivos sobre la salud cervical, aunque en menor magnitud que el consumo directo. Los mecanismos mediante los cuales el tabaquismo contribuye al desarrollo del cáncer cervical son múltiples. Entre ellos, destaca la exposición del organismo a sustancias químicas carcinógenas presentes en el humo del tabaco, las cuales pueden alcanzar el tejido cervical a través del torrente sanguíneo y generar alteraciones celulares directas en el epitelio del cuello uterino. Asimismo, el tabaquismo puede comprometer la respuesta inmunológica local y sistémica, disminuyendo la capacidad del organismo para eliminar infecciones persistentes por VPH, principal agente etiológico del cáncer de cuello uterino. Adicionalmente, se ha descrito que el humo del tabaco puede inducir daño en el material genético celular, favorecer procesos inflamatorios crónicos y alterar los mecanismos normales de

reparación del ADN, factores que contribuyen al desarrollo progresivo de lesiones intraepiteliales cervicales y aumentan la probabilidad de transformación maligna. Debido a ello, el tabaquismo no solo incrementa el riesgo de aparición de cáncer cervical, sino que también puede influir negativamente en la evolución clínica de las lesiones precursoras ya existentes. En este contexto, la reducción o eliminación del consumo de tabaco constituye una medida preventiva relevante dentro de las estrategias de control del cáncer de cuello uterino, particularmente en mujeres con otros factores de riesgo asociados, como infección persistente por VPH o condiciones de inmunosupresión (21).

2.3.2.3. Comenzar a tener relaciones sexuales a una edad temprana

El riesgo de adquirir una infección persistente por genotipos de alto riesgo del virus del papiloma humano (VPH), reconocido como el principal factor etiológico del cáncer de cuello uterino, se incrementa en personas que inician su actividad sexual a edades tempranas, particularmente antes de los 18 años, así como en aquellas con antecedente de múltiples parejas sexuales. Estos factores favorecen una mayor exposición a cepas virales con potencial oncogénico, aumentando consecuentemente la probabilidad de desarrollar lesiones precursoras y neoplasias cervicales malignas. El inicio temprano de la actividad sexual constituye un factor de riesgo relevante debido a que el epitelio cervical en etapas tempranas de la vida reproductiva presenta mayor susceptibilidad biológica a la infección por VPH. Durante la adolescencia y los primeros años de vida sexual, la zona de transformación del cuello uterino suele encontrarse más expuesta y en constante actividad de remodelación celular, lo que incrementa su vulnerabilidad frente a agentes infecciosos, particularmente los genotipos virales de alto riesgo. Esta mayor susceptibilidad facilita la adquisición y persistencia de la infección, favoreciendo el desarrollo de alteraciones celulares progresivas. Por otro lado, el antecedente de múltiples parejas sexuales se asocia con un incremento en la probabilidad de exposición al virus, debido al aumento de oportunidades de contacto con personas portadoras del VPH. A medida que se incrementa el número de parejas sexuales, también aumenta la posibilidad de entrar en contacto con diferentes genotipos virales, incluyendo aquellos con elevado potencial oncogénico. Asimismo, el riesgo puede verse influenciado por el historial sexual de la pareja o parejas, ya que la

transmisión del VPH depende de la exposición acumulativa al virus dentro de la red de contactos sexuales. La persistencia de una infección por VPH de alto riesgo representa un elemento determinante en el proceso de carcinogénesis cervical, dado que la permanencia prolongada del virus en el epitelio cervical puede inducir alteraciones moleculares y celulares progresivas. Estas modificaciones afectan los mecanismos normales de regulación del crecimiento celular, facilitando la aparición de lesiones intraepiteliales precursoras que, en ausencia de diagnóstico oportuno y tratamiento adecuado, pueden evolucionar hacia cáncer de cuello uterino invasivo. Si bien estos factores incrementan el riesgo de exposición y persistencia viral, su presencia no implica necesariamente el desarrollo inevitable de cáncer cervical, ya que intervienen otros elementos biológicos, inmunológicos y conductuales en la progresión de la enfermedad. No obstante, su reconocimiento resulta fundamental dentro de las estrategias de prevención, educación sanitaria y detección temprana orientadas a reducir la incidencia del cáncer de cuello uterino (27).

2.3.2.4. Otros factores reproductivos

Diversas investigaciones han reportado una posible asociación entre el uso prolongado de anticonceptivos orales y la multiparidad con un incremento en el riesgo de desarrollar cáncer de cuello uterino. Estos factores han sido considerados potenciales cofactores dentro del proceso de carcinogénesis cervical, particularmente en mujeres con infección persistente por genotipos de alto riesgo del virus del papiloma humano (VPH), principal agente etiológico de esta neoplasia. No obstante, aunque múltiples estudios epidemiológicos han identificado esta relación, los mecanismos fisiopatológicos subyacentes que explican dicha asociación no han sido completamente dilucidados, por lo que continúan siendo objeto de investigación científica. En relación con el uso prolongado de anticonceptivos orales, se ha planteado la hipótesis de que la exposición sostenida a hormonas sintéticas podría influir en el microambiente del epitelio cervical, favoreciendo cambios biológicos que incrementen la susceptibilidad a la persistencia de infecciones por VPH o a la progresión de lesiones celulares anormales. Asimismo, algunos autores sugieren que las modificaciones hormonales inducidas por estos métodos anticonceptivos podrían afectar los mecanismos de regulación del crecimiento celular y la

respuesta inmunológica local del cuello uterino. Sin embargo, los resultados disponibles no permiten establecer una relación causal absoluta, debido a la influencia de múltiples factores de confusión asociados. Por otra parte, la multiparidad, entendida como el antecedente de múltiples embarazos o partos, también ha sido vinculada con un mayor riesgo de cáncer cervical. Se considera que los cambios anatómicos, hormonales e inmunológicos que ocurren repetidamente durante el embarazo podrían generar condiciones que favorezcan alteraciones en el epitelio cervical. Además, el trauma mecánico repetido sobre el cuello uterino durante los partos vaginales ha sido propuesto como un posible factor contribuyente, al facilitar procesos inflamatorios o cambios tisulares que incrementen la vulnerabilidad frente a agentes oncogénicos como el VPH. Es importante señalar que tanto el uso prolongado de anticonceptivos orales como la multiparidad no constituyen causas directas e independientes del cáncer de cuello uterino, sino factores que podrían contribuir al aumento del riesgo en presencia de otros elementos predisponentes, particularmente la infección persistente por VPH de alto riesgo. En consecuencia, la interpretación de estas asociaciones debe realizarse dentro de un enfoque multifactorial, considerando la interacción entre factores virales, hormonales, inmunológicos, reproductivos y conductuales implicados en el desarrollo de esta enfermedad (27).

2.4. Detección

Existen tres pruebas principales utilizadas para la detección del cáncer de cuello uterino:

- Prueba del virus del papiloma humano (VPH): este examen permite identificar la presencia de genotipos de VPH de alto riesgo oncogénico, los cuales se encuentran estrechamente relacionados con el desarrollo del cáncer cervical (25).
- Prueba de Papanicolaou (Pap): consiste en la obtención de muestras celulares del cuello uterino con el propósito de detectar alteraciones morfológicas asociadas a la infección por VPH. Estas modificaciones celulares pueden progresar hacia lesiones precancerosas o malignas si no son diagnosticadas y tratadas oportunamente. También denominada citología cervical o frotis de Papanicolaou, esta prueba permite identificar células precancerosas, cancerosas y otras alteraciones no neoplásicas, como infecciones o procesos inflamatorios cervicales (28).
- Prueba conjunta (co-test) de VPH y Papanicolaou: integra la detección molecular del VPH de alto riesgo con la evaluación citológica cervical, permitiendo identificar de manera simultánea tanto la presencia del virus como cambios celulares anormales en el epitelio del cuello uterino (29).

2.5. Diagnóstico

Los procedimientos que se describen a continuación son empleados para establecer el diagnóstico de cáncer de cuello uterino (29).

2.5.1. Colposcopia

Durante el procedimiento de colposcopia, el profesional de salud inserta cuidadosamente un espéculo vaginal con el objetivo de separar las paredes de la vagina y facilitar una adecuada visualización del cuello uterino. Este instrumento permite exponer claramente la superficie cervical para su evaluación detallada, constituyendo un paso fundamental para la correcta realización del examen. La colposcopia es un procedimiento ginecológico diagnóstico empleado principalmente para examinar de manera minuciosa el cuello uterino cuando existen hallazgos anormales en pruebas de tamizaje, como la citología cervical o la detección positiva del virus del papiloma humano (VPH). Posteriormente, se aplica una solución de ácido acético diluido, comúnmente conocida como vinagre, sobre la superficie del cuello uterino. Esta sustancia produce cambios temporales en las células epiteliales, permitiendo resaltar áreas sospechosas o anormales que podrían no ser visibles a simple vista. Las zonas con alteraciones celulares, especialmente

aquellas con características precancerosas o neoplásicas, tienden a adquirir una coloración blanquecina tras la aplicación del ácido acético, lo que facilita su identificación durante el examen. En algunos casos, también puede emplearse solución de Lugol como complemento diagnóstico para mejorar la diferenciación del tejido cervical normal y anormal. El examen se realiza utilizando un colposcopio, instrumento especializado dotado de una fuente de luz intensa y un sistema de aumento óptico que permite observar con mayor precisión las características morfológicas del tejido cervical, vaginal y, en determinadas circunstancias, de la vulva. Es importante destacar que el colposcopio no se introduce dentro del cuerpo, sino que permanece ubicado externamente frente a la entrada vaginal, actuando como un sistema de visualización ampliada que facilita el análisis detallado de posibles alteraciones epiteliales, patrones vasculares anormales y otras características sugestivas de lesión. La colposcopia es generalmente un procedimiento ambulatorio, de corta duración y bien tolerado por la mayoría de las pacientes. Aunque puede generar una sensación de presión o leve incomodidad debido a la colocación del espéculo y a la aplicación de soluciones diagnósticas, habitualmente no produce dolor significativo. No obstante, la experiencia puede variar según la sensibilidad individual y las condiciones clínicas de cada paciente. Es común que, durante la colposcopia, se obtenga una muestra de tejido cervical para realizar una biopsia diagnóstica, especialmente cuando se identifican áreas sospechosas de lesión precancerosa o cáncer. La biopsia permite el análisis histopatológico del tejido extraído, constituyendo una herramienta fundamental para confirmar el diagnóstico, determinar la naturaleza de las alteraciones celulares y orientar la conducta terapéutica más adecuada. En algunos casos, también puede realizarse un legrado endocervical para evaluar el canal cervical cuando existen sospechas de lesiones no visibles en la superficie externa del cuello uterino (29).

2.5.2. Biopsia

Durante una biopsia, se extrae una muestra de tejido del cuello uterino con el propósito de que sea examinada microscópicamente por un patólogo, quien evaluará la presencia de posibles signos de malignidad. Existen distintos tipos de biopsias que se emplean en el proceso de detección del cáncer cervicouterino (25).

2.5.2.1. Biopsia con sacabocados

Este procedimiento consiste en la extracción de una pequeña porción de tejido cervical en forma circular, mediante el uso de un instrumento hueco, afilado y con borde circular diseñado específicamente para obtener muestras tisulares de manera precisa. Esta técnica permite recolectar fragmentos representativos del tejido del cuello uterino para su posterior análisis histopatológico, con el objetivo de identificar alteraciones celulares, lesiones precancerosas o signos compatibles con malignidad. En algunos casos, cuando existen áreas sospechosas distribuidas en diferentes regiones del cuello uterino o cuando se requiere una evaluación diagnóstica más exhaustiva, pueden obtenerse múltiples muestras provenientes de distintas zonas cervicales. Esto incrementa la precisión diagnóstica, ya que permite evaluar comparativamente diferentes áreas del tejido y detectar lesiones que podrían no encontrarse limitadas a un único sitio anatómico. Habitualmente, esta técnica se realiza en un consultorio médico bajo condiciones ambulatorias, sin necesidad de hospitalización ni procedimientos quirúrgicos complejos. Generalmente no requiere anestesia general, aunque en determinadas circunstancias puede utilizarse anestesia local para disminuir molestias durante la toma de la muestra. El procedimiento suele ser breve y, aunque puede generar sensación de presión, incomodidad o cólicos leves transitorios, suele ser bien tolerado por la mayoría de las pacientes. Tras la obtención de la muestra, el tejido es enviado al laboratorio de anatomía patológica para su evaluación microscópica por parte de un especialista, quien determinará la presencia o ausencia de cambios celulares anormales. Este procedimiento constituye una herramienta diagnóstica importante dentro del estudio del cáncer cervicouterino, particularmente cuando existen hallazgos sospechosos identificados durante la colposcopia o en pruebas de tamizaje previas (25).

2.5.2.2. Legrado endocervical

Este procedimiento consiste en la utilización de un instrumento especializado en forma de cuchara, denominado cureta, para recolectar células o una pequeña muestra de tejido del canal endocervical, estructura que corresponde a la porción interna del cuello uterino que comunica el útero con la vagina. El objetivo principal de esta técnica es obtener material biológico representativo del interior del canal cervical para su posterior análisis microscópico, permitiendo identificar alteraciones celulares, lesiones precursoras o posibles signos de malignidad que no sean visibles durante la evaluación de la superficie externa del cuello uterino. Generalmente, se extrae una cantidad limitada de material tisular o celular, suficiente para realizar el estudio histopatológico correspondiente. Este procedimiento recibe el nombre de legrado endocervical y suele indicarse cuando existe sospecha de alteraciones localizadas dentro del canal cervical, especialmente en casos donde la colposcopia no permite una visualización completa de la zona de transformación o cuando se detectan hallazgos anormales en pruebas de tamizaje que requieren evaluación complementaria. La intervención suele realizarse en un entorno ambulatorio, como un consultorio médico o unidad ginecológica especializada, sin necesidad de hospitalización. Habitualmente es un procedimiento breve, aunque puede ocasionar molestias transitorias, sensación de presión o cólicos leves similares a los menstruales durante la toma de la muestra. En algunos casos, dependiendo de la sensibilidad de la paciente o del contexto clínico, puede emplearse anestesia local para mejorar la tolerancia al procedimiento. Una vez obtenida la muestra, esta es remitida al laboratorio para su análisis por parte del especialista en anatomía patológica, quien evaluará la presencia de alteraciones celulares anormales, lesiones intraepiteliales o evidencia de enfermedad maligna. El legrado endocervical constituye una herramienta diagnóstica complementaria de gran utilidad en la detección oportuna del cáncer de cuello uterino, particularmente cuando las lesiones se encuentran localizadas en regiones no fácilmente accesibles mediante observación directa (25).

2.5.2.3. Escisión electroquirúrgica con asa (LEEP)

Este procedimiento, conocido como LEEP (Loop Electrosurgical Excision Procedure, por sus siglas en inglés), consiste en la utilización de una corriente eléctrica de baja intensidad que circula a través de un delgado alambre con forma de asa, diseñado para cortar y extraer tejido anormal del cuello uterino de manera precisa y controlada. Esta técnica permite remover fragmentos de tejido cervical que posteriormente pueden ser analizados microscópicamente, constituyendo una herramienta útil tanto para el diagnóstico como para el tratamiento de determinadas alteraciones cervicales. El procedimiento puede emplearse con fines diagnósticos, cuando se requiere confirmar la presencia de lesiones precancerosas o cáncer cervicouterino mediante evaluación histopatológica del tejido extraído. Gracias a que permite obtener una muestra relativamente amplia y bien delimitada, el LEEP facilita una valoración más precisa del grado de alteración celular, la extensión de la lesión y la posible presencia de invasión tumoral. Asimismo, esta técnica también cumple una importante función terapéutica, ya que puede utilizarse para la extirpación completa de lesiones precancerosas del cuello uterino, especialmente aquellas clasificadas como lesiones intraepiteliales de alto grado. En determinados casos de cáncer cervical en estadios muy iniciales y cuidadosamente seleccionados, el procedimiento también puede formar parte del abordaje terapéutico, permitiendo eliminar tejido comprometido antes de considerar intervenciones más extensas. Generalmente, el procedimiento se realiza en un entorno ambulatorio, como un consultorio médico o una unidad ginecológica especializada, sin necesidad de hospitalización. Se caracteriza por ser una técnica de corta duración, habitualmente completada en pocos minutos, lo que favorece su amplia utilización en la práctica clínica ginecológica. Para mejorar la comodidad de la paciente y minimizar molestias durante la intervención, se realiza bajo anestesia local, la cual permite insensibilizar el cuello uterino sin comprometer el estado general de la paciente. Durante el procedimiento, el profesional introduce un espéculo para visualizar adecuadamente el cuello uterino y, posteriormente, utiliza el asa electroquirúrgica para remover el tejido anormal identificado. Debido a la acción de la corriente eléctrica, además del corte tisular, se produce coagulación simultánea, lo que ayuda a reducir el sangrado durante la

intervención. Tras el procedimiento, es posible que la paciente experimente molestias leves, cólicos similares a los menstruales o sangrado vaginal escaso durante algunos días. En general, el LEEP es considerado un procedimiento seguro, eficaz y ampliamente utilizado dentro del manejo diagnóstico y terapéutico de lesiones cervicales, especialmente por su capacidad para combinar precisión diagnóstica con intervención terapéutica en un mismo acto clínico (25).

2.5.2.4. Biopsia de cono

Este procedimiento, denominado conización cervical, consiste en la extracción de una porción de tejido en forma cónica que incluye parte del cuello uterino y del canal endocervical. La muestra obtenida abarca tanto tejido de la superficie externa del cuello uterino como estructuras más profundas del canal cervical, lo que permite una evaluación histológica más amplia y detallada en comparación con otros procedimientos diagnósticos menos extensos. Debido a esta característica, la conización constituye una técnica de gran utilidad cuando se requiere una valoración más completa de lesiones cervicales sospechosas. La conización puede emplearse con fines diagnósticos, especialmente cuando existe sospecha de cáncer cervicouterino y otros estudios previos, como la citología cervical, la colposcopia o biopsias convencionales, no han proporcionado resultados concluyentes. Al obtener una muestra de tejido de mayor tamaño y profundidad, este procedimiento permite al especialista en anatomía patológica evaluar con mayor precisión la arquitectura del tejido cervical, determinar el grado de alteración celular, establecer la extensión de la lesión y confirmar la presencia o ausencia de invasión tumoral. Asimismo, este procedimiento también posee una finalidad terapéutica, ya que puede utilizarse para la extirpación completa de lesiones precancerosas del cuello uterino o de cáncer en fases tempranas cuidadosamente seleccionadas. En determinados casos, cuando la lesión se encuentra localizada y limitada al tejido cervical superficial o intraepitelial, la conización puede ser suficiente como tratamiento, evitando procedimientos quirúrgicos más extensos. Esta utilidad dual, diagnóstica y terapéutica, convierte a la conización en una intervención importante dentro del manejo integral de las patologías cervicales. A diferencia de otros métodos menos invasivos, como la biopsia dirigida o el procedimiento LEEP, la

conización suele requerir un abordaje más complejo, debido a la cantidad de tejido que se extrae y a la profundidad de la intervención. Por esta razón, generalmente se realiza en un entorno hospitalario o centro quirúrgico especializado, bajo condiciones controladas que garanticen la seguridad de la paciente y el adecuado manejo del procedimiento. Habitualmente, la intervención se lleva a cabo bajo anestesia general, aunque en determinados contextos clínicos también puede emplearse anestesia regional según la evaluación médica y las características individuales de la paciente. La anestesia permite realizar el procedimiento sin dolor y facilita la manipulación quirúrgica precisa del tejido cervical. Después de la conización, es posible que la paciente presente molestias pélvicas leves, sangrado vaginal moderado o secreción transitoria durante el periodo de recuperación. Debido a que se trata de un procedimiento más invasivo, puede requerirse seguimiento clínico posterior para evaluar la cicatrización, descartar complicaciones y verificar la resolución completa de la lesión tratada. La conización representa, por tanto, una herramienta de gran valor dentro del diagnóstico y tratamiento temprano del cáncer de cuello uterino y de sus lesiones precursoras (25).

2.6. Estadios

La determinación del estadio clínico del cáncer permite establecer el grado de extensión de la enfermedad dentro del organismo, indicando particularmente si el tumor se ha propagado desde su sitio de origen hacia otras regiones corporales. Conocer el estadio del cáncer de cuello uterino resulta fundamental para definir la estrategia terapéutica más adecuada (4).

Para este tipo de neoplasia, se emplea el sistema de estadificación propuesto por la Federación Internacional de Ginecología y Obstetricia (FIGO) (16).

2.6.1. Cáncer de cuello uterino en estadio I

El estadio I del cáncer de cuello uterino se caracteriza por la presencia de células malignas confinadas exclusivamente al cuello uterino, sin evidencia de diseminación hacia estructuras anatómicas adyacentes, tejidos pélvicos circundantes ni órganos distantes. En esta etapa, la enfermedad permanece localizada en el sitio primario de origen, lo que generalmente se asocia con un mejor pronóstico clínico en comparación con estadios más avanzados. La detección del cáncer cervical en esta fase resulta particularmente relevante, ya que incrementa significativamente las posibilidades de tratamiento exitoso y supervivencia, especialmente cuando se implementa un abordaje terapéutico oportuno. Aunque el tumor permanece limitado al cuello uterino, dentro de este estadio pueden existir diferencias importantes en cuanto al tamaño de la lesión tumoral y la profundidad con la que las células malignas han invadido el tejido cervical. Por ello, el estadio I se subdivide en estadios IA y IB, con el propósito de clasificar con mayor precisión la extensión local de la enfermedad y orientar adecuadamente las decisiones terapéuticas. El estadio IA corresponde a formas de enfermedad microscópicamente invasivas, es decir, aquellas en las que la infiltración tumoral es mínima y solo puede identificarse mediante evaluación histopatológica del tejido cervical, ya que no suele ser visible clínicamente durante el examen ginecológico convencional o mediante estudios de imagen iniciales. Este subtipo representa la fase más temprana del cáncer invasivo de cuello uterino y generalmente se asocia con mejor pronóstico debido a la escasa extensión de la invasión tumoral. Por su parte, el estadio IB incluye tumores con una mayor extensión local, que pueden ser clínicamente visibles o presentar una invasión más profunda del tejido cervical en comparación

con el estadio IA. Aunque el cáncer continúa limitado al cuello uterino y no existe propagación fuera de este órgano, el aumento en el tamaño tumoral implica una enfermedad de mayor complejidad clínica, lo que puede influir en la selección del tratamiento y en la evaluación pronóstica. Esta clasificación basada en el tamaño tumoral y el grado de invasión cervical resulta fundamental dentro del proceso de estadificación oncológica, ya que permite determinar con mayor exactitud la magnitud de la enfermedad, establecer el pronóstico de la paciente y seleccionar la estrategia terapéutica más adecuada, que puede incluir procedimientos quirúrgicos conservadores, cirugía más extensa, radioterapia o tratamientos combinados, según las características específicas de cada caso clínico (27).

2.6.1.1. El estadio IA se subdivide según la profundidad a la que se disemina el tumor

El cáncer de cuello uterino en los estadios IA1 e IA2 se caracteriza por una presencia mínima de tejido neoplásico, detectable únicamente mediante examen microscópico. En el estadio IA1, la infiltración tumoral alcanza una profundidad máxima de 3 milímetros, mientras que en el estadio IA2, la invasión supera los 3 milímetros pero no excede los 5 milímetros dentro del tejido cervical (27).

2.6.1.1.1. Estadio IA1

En esta etapa se identifica una cantidad mínima de tejido canceroso en el cuello uterino, correspondiente a una forma muy temprana de enfermedad invasiva. Las células malignas se encuentran presentes en una extensión limitada y su detección solo es posible mediante evaluación microscópica del tejido cervical, generalmente tras la realización de una biopsia o un procedimiento diagnóstico especializado. Debido a que la lesión presenta dimensiones extremadamente reducidas, no suele ser visible durante el examen clínico ginecológico convencional ni mediante observación directa durante procedimientos diagnósticos rutinarios. La infiltración tumoral alcanza una profundidad igual o inferior a 3 milímetros dentro del tejido cervical, lo que indica un grado muy limitado de invasión local (25). Esta característica corresponde a una fase inicial del cáncer cervicouterino invasivo, en la cual las células malignas han comenzado a atravesar el epitelio superficial e infiltrar el estroma cervical, aunque de forma mínima y

localizada. Desde el punto de vista clínico, esta etapa reviste especial importancia debido a que representa una de las fases más tempranas del cáncer invasivo de cuello uterino, asociándose generalmente con un pronóstico favorable cuando se identifica de manera oportuna y se instaura el tratamiento adecuado. La limitada profundidad de invasión reduce significativamente la probabilidad de compromiso de estructuras vecinas, diseminación linfática o metástasis a distancia, lo que permite considerar opciones terapéuticas menos agresivas y con altas tasas de éxito. El diagnóstico en esta fase suele lograrse mediante programas de tamizaje, estudios histopatológicos y procedimientos diagnósticos dirigidos, lo que resalta la importancia de la detección precoz en la prevención de la progresión hacia estadios más avanzados de la enfermedad (27).

2.6.1.1.2. Estadio IA2

En esta etapa se detecta una cantidad limitada de tejido canceroso en el cuello uterino, correspondiente a una lesión invasiva de pequeño tamaño que, al igual que en etapas microscópicas tempranas, solo puede identificarse mediante evaluación histopatológica bajo observación microscópica. Esto significa que la lesión no suele ser evidente durante el examen clínico ginecológico habitual, debido a que su extensión continúa siendo reducida y se encuentra limitada al tejido cervical. En este caso, la infiltración tumoral presenta una profundidad superior a 3 milímetros, pero que no sobrepasa los 5 milímetros, lo que indica un grado de invasión mayor respecto a lesiones microscópicas más tempranas, aunque todavía dentro de una etapa inicial del cáncer invasivo de cuello uterino. Esta profundidad refleja que las células malignas han penetrado más extensamente en el estroma cervical, pero sin evidencia de propagación fuera del cuello uterino. Desde el punto de vista clínico, esta fase continúa considerándose una etapa temprana de la enfermedad, lo que generalmente se asocia con un pronóstico favorable cuando el diagnóstico se realiza oportunamente y se implementa un tratamiento adecuado. Aunque la invasión es mayor que en subestadios más iniciales, la enfermedad permanece localizada, lo que disminuye significativamente el riesgo de compromiso regional o diseminación metastásica en comparación con estadios más avanzados. Para facilitar la

comprensión del tamaño de la invasión tumoral, puede considerarse que un milímetro equivale aproximadamente al grosor de la punta de un lápiz afilado, mientras que 2 milímetros corresponden aproximadamente al diámetro de la punta de un crayón nuevo, y 5 milímetros equivalen de manera aproximada al tamaño de una goma de borrar nueva ubicada en el extremo de un lápiz. Estas referencias permiten dimensionar visualmente la magnitud relativamente pequeña de la lesión, aunque clínicamente su identificación continúa siendo de gran importancia. La detección de este tipo de lesiones suele producirse mediante biopsias cervicales, conización u otros procedimientos diagnósticos especializados, especialmente en pacientes con hallazgos anormales en pruebas de tamizaje. Su reconocimiento temprano resulta fundamental para evitar la progresión hacia estadios de mayor invasión y complejidad terapéutica (27).

2.6.1.2. El estadio IB se subdivide según el tamaño del tumor y la profundidad a la que este se diseminó

2.6.1.2.1. Estadio IB1

En el estadio IB1 del cáncer de cuello uterino, el tumor presenta un tamaño igual o inferior a 2 centímetros en su dimensión máxima y ha invadido el tejido cervical con una profundidad superior a los 5 milímetros, lo que indica un mayor grado de progresión en comparación con los subestadios microscópicos previos. A diferencia de las etapas IA, donde la enfermedad únicamente puede identificarse mediante examen microscópico, en este estadio la lesión puede alcanzar dimensiones suficientes para ser detectada clínicamente o mediante estudios complementarios, aunque continúa limitada exclusivamente al cuello uterino. Este subestadio corresponde a una forma de enfermedad invasiva localizada, en la cual las células malignas han penetrado de manera más significativa en el estroma cervical, pero sin evidencia de extensión hacia tejidos pélvicos adyacentes, ganglios linfáticos regionales u órganos distantes. A pesar de este mayor grado de infiltración, el hecho de que el tumor permanezca confinado al cuello uterino mantiene un pronóstico comparativamente favorable, especialmente cuando el diagnóstico se realiza de manera temprana y se instaura tratamiento oportuno. El criterio de tamaño tumoral resulta particularmente relevante dentro de la clasificación clínica, ya

que permite diferenciar lesiones con distinto comportamiento biológico y orientar las decisiones terapéuticas. Un tumor de hasta 2 centímetros representa una carga tumoral relativamente limitada dentro de los estadios invasivos, lo que en muchos casos posibilita opciones terapéuticas con intención curativa. La elección del tratamiento dependerá de diversos factores, como la edad de la paciente, el estado general de salud, la extensión exacta de la lesión, el compromiso ganglionar y, en determinados casos, el deseo de preservar la fertilidad. Desde el punto de vista diagnóstico, la identificación de este estadio suele requerir evaluación clínica integral, estudios histopatológicos y métodos de imagen complementarios que permitan determinar con precisión el tamaño tumoral y confirmar que la enfermedad permanece localizada. La clasificación adecuada del estadio IB1 es fundamental para establecer el pronóstico y seleccionar la estrategia terapéutica más apropiada, que puede incluir cirugía, procedimientos conservadores en casos seleccionados o tratamientos oncológicos complementarios según la evaluación individual de cada paciente (18).

2.6.1.2.2. Estadio IB2

En los estadios IB2 e IB3 del cáncer de cuello uterino, la clasificación clínica se establece principalmente en función del tamaño del tumor, criterio que permite determinar con mayor precisión el grado de progresión local de la enfermedad dentro del cuello uterino. En ambos subestadios, la neoplasia continúa confinada exclusivamente al cuello uterino, sin evidencia de diseminación hacia estructuras anatómicas vecinas o tejidos distantes; sin embargo, el incremento en las dimensiones tumorales representa una mayor carga de enfermedad y puede influir de manera importante en el pronóstico y en la selección del tratamiento. En el estadio IB2, la neoplasia presenta un tamaño superior a 2 centímetros, sin exceder los 4 centímetros en su diámetro máximo. Este subestadio corresponde a una lesión invasiva de mayor extensión que el estadio IB1, lo que indica una progresión local más avanzada dentro del tejido cervical. Aunque el tumor permanece limitado al cuello uterino, el aumento de su tamaño puede asociarse con una mayor probabilidad de compromiso profundo del estroma cervical y un incremento relativo del riesgo de extensión regional, por lo que requiere una evaluación clínica más

exhaustiva para determinar el abordaje terapéutico más adecuado. Por su parte, en el estadio IB3, el tumor supera los 4 centímetros de diámetro, representando la forma de mayor volumen tumoral dentro del estadio I del cáncer cervical. Aunque la enfermedad continúa localizada anatómicamente en el cuello uterino, el tamaño considerable de la lesión implica una progresión más significativa y puede condicionar un comportamiento clínico más agresivo en comparación con subestadios previos. El incremento del volumen tumoral puede dificultar el manejo quirúrgico conservador y, en muchos casos, modificar la estrategia terapéutica hacia enfoques más complejos o combinados. La diferenciación entre los estadios IB2 e IB3 posee relevancia clínica debido a que el tamaño tumoral constituye un factor pronóstico importante en el cáncer de cuello uterino. A medida que aumenta el diámetro de la neoplasia, pueden incrementarse las probabilidades de invasión local más extensa, compromiso ganglionar y necesidad de tratamientos más intensivos. Por ello, una correcta clasificación de estos subestadios resulta esencial para la planificación terapéutica, el seguimiento clínico y la estimación del pronóstico individual de cada paciente (18).

2.6.1.2.3. Estadio IB3

El tumor presenta un tamaño superior a los 4 centímetros, lo que indica una lesión de mayor volumen dentro de la clasificación clínica del cáncer de cuello uterino. Este hallazgo corresponde a una etapa de enfermedad localizada con una carga tumoral considerablemente más extensa en comparación con subestadios previos, aunque aún confinada al cuello uterino si no existe evidencia de diseminación a estructuras vecinas o sitios distantes. El incremento del tamaño tumoral constituye un factor clínicamente relevante, ya que puede asociarse con mayor complejidad terapéutica, incremento del riesgo de invasión local profunda y posibles implicancias pronósticas menos favorables. El tamaño tumoral suele expresarse en centímetros (cm) o pulgadas (in) como medida estandarizada para describir la extensión física de la neoplasia. Esta medición permite clasificar con precisión la enfermedad, comparar hallazgos clínicos y orientar las decisiones terapéuticas de acuerdo con los sistemas internacionales de estadificación oncológica. La determinación del tamaño puede realizarse mediante examen clínico, estudios de imagen o evaluación anatomopatológica, dependiendo de las características del caso. Con fines ilustrativos y para facilitar la comprensión del tamaño aproximado de una lesión tumoral, en ocasiones se utilizan comparaciones con alimentos de uso cotidiano. Estas equivalencias no tienen valor diagnóstico exacto, pero permiten ofrecer una referencia visual aproximada de las dimensiones involucradas. Por ejemplo, una arveja equivale aproximadamente a 1 centímetro, un maní a 2 centímetros, una uva a 3 centímetros, una nuez a 4 centímetros, una lima a 5 centímetros, un huevo a 6 centímetros, un durazno a 7 centímetros y un pomelo a 10 centímetros. En este contexto, un tumor que supera los 4 centímetros puede compararse de manera aproximada con un tamaño mayor al de una nuez, lo que refleja una lesión clínicamente significativa dentro de la progresión local del cáncer cervical. La magnitud tumoral en esta etapa influye directamente en la selección del tratamiento, ya que lesiones de mayor tamaño suelen requerir enfoques terapéuticos más complejos, que pueden incluir combinaciones de cirugía, radioterapia y quimioterapia según la extensión exacta de la enfermedad y las condiciones clínicas de la paciente (18).

2.6.2. Cáncer de cuello uterino en estadio II

El estadio II del cáncer de cuello uterino se caracteriza por la extensión de la neoplasia más allá del cuello uterino, comprometiendo los dos tercios superiores de la vagina o los tejidos adyacentes al útero, sin alcanzar aún estructuras pélvicas más distantes. Este estadio se subdivide según el grado de propagación tumoral y la extensión anatómica de la enfermedad (27).

Los subestadios IIA1 y IIA2 corresponden a aquellos casos en los que el tumor se ha extendido desde el cuello uterino hacia los dos tercios superiores de la vagina, sin evidencia de invasión del tejido parametrial, es decir, del tejido conectivo que rodea el útero. La diferencia entre ambos radica en el tamaño tumoral: en el estadio IIA1, la lesión presenta un diámetro máximo de hasta 4 centímetros, mientras que en el estadio IIA2, el tamaño del tumor supera los 4 centímetros. En contraste, el estadio IIB se define por la extensión del proceso neoplásico hacia el tejido parametrial, lo que indica un mayor grado de invasión local y progresión de la enfermedad desde el cuello uterino hacia las estructuras circundantes (18).

2.6.2.1. Estadio IIA

En el estadio IIA del cáncer de cuello uterino, la neoplasia ha progresado más allá de su sitio primario de origen, extendiéndose fuera del cuello uterino y comprometiendo estructuras anatómicas cercanas. En esta etapa, el tumor se ha diseminado hacia los dos tercios superiores de la vagina, lo que indica una progresión local de la enfermedad; sin embargo, no existe evidencia de invasión del tejido parametrial, es decir, los tejidos conectivos y estructuras de sostén que rodean al útero permanecen libres de infiltración tumoral. Esta característica es fundamental para diferenciar este estadio de etapas más avanzadas, en las que ya existe compromiso parametrial. El estadio IIA representa una fase intermedia en la progresión del cáncer cervical, donde la enfermedad ya no se encuentra limitada exclusivamente al cuello uterino, pero aún no ha alcanzado estructuras pélvicas más profundas o distantes. La ausencia de invasión parametrial sugiere que, aunque existe extensión local, la propagación tumoral mantiene un patrón relativamente contenido en comparación con estadios de mayor complejidad clínica. Dentro de esta categoría, la clasificación se subdivide según el tamaño de la lesión tumoral primaria, dado que las dimensiones del tumor constituyen

un factor pronóstico relevante y pueden influir directamente en la selección del tratamiento. Las subdivisiones comprenden:

- Estadio IIA1: corresponde a los casos en los que el tumor presenta un tamaño igual o inferior a 4 centímetros en su diámetro máximo. Aunque existe extensión hacia la vagina superior, la carga tumoral es relativamente menor, lo que generalmente se asocia con mejores perspectivas terapéuticas en comparación con lesiones de mayor tamaño.
- Estadio IIA2: incluye aquellos casos en los que el tamaño del tumor excede los 4 centímetros, indicando una neoplasia de mayor volumen y extensión local más significativa. El aumento del tamaño tumoral puede relacionarse con mayor complejidad en el manejo clínico, incremento del riesgo de progresión y necesidad de enfoques terapéuticos más intensivos.

La diferenciación entre IIA1 y IIA2 resulta clínicamente importante, ya que no solo permite una clasificación más precisa de la enfermedad, sino que también contribuye a la planificación del tratamiento y a la estimación del pronóstico. En esta etapa, la evaluación integral mediante examen clínico, estudios de imagen y confirmación histopatológica es esencial para determinar con exactitud la extensión tumoral y establecer la estrategia terapéutica más adecuada para cada paciente (27).

2.6.2.2. Estadio IIB

En esta etapa, el cáncer de cuello uterino se ha extendido más allá del cuello uterino, comprometiendo el tejido circundante al útero, específicamente el estroma parametrial. El parametrio corresponde al conjunto de tejidos conectivos, vasos sanguíneos, estructuras linfáticas y elementos de sostén que rodean lateralmente al útero y contribuyen a su fijación dentro de la cavidad pélvica. La infiltración de esta región indica una progresión local más avanzada de la enfermedad en comparación con los estadios en los que el tumor permanece limitado al cuello uterino o únicamente compromete la porción superior de la vagina. La invasión del estroma parametrial constituye un hallazgo clínico de gran relevancia dentro de la estadificación del cáncer cervical, ya que refleja una mayor capacidad de expansión tumoral hacia estructuras anatómicas vecinas. Esta extensión implica que las células malignas han atravesado los límites del tejido cervical y han alcanzado áreas de soporte periuterino, lo que representa una enfermedad localmente avanzada. A pesar de esta progresión, en esta etapa el cáncer aún no ha alcanzado la pared pélvica ni se ha extendido hacia el tercio inferior de la vagina, características que corresponderían a estadios de mayor avance. No obstante, el compromiso parametrial suele asociarse con una enfermedad de mayor complejidad terapéutica, debido a la proximidad del tumor con estructuras vasculares, linfáticas y órganos pélvicos adyacentes. Desde el punto de vista clínico, esta extensión tumoral puede acompañarse de síntomas más evidentes, como dolor pélvico persistente, sangrado vaginal anormal, molestias durante las relaciones sexuales o síntomas derivados de la presión sobre estructuras cercanas. Sin embargo, la presentación clínica puede variar según la magnitud de la infiltración y las características individuales de la paciente. La identificación del compromiso parametrial es fundamental para definir el estadio clínico, establecer el pronóstico y seleccionar el tratamiento más adecuado, ya que esta fase generalmente requiere enfoques terapéuticos más complejos que pueden incluir radioterapia, quimioterapia concurrente u otras estrategias oncológicas según la extensión precisa de la enfermedad (27).

2.6.3. Cáncer de cuello uterino en estadio III

En el estadio III del cáncer de cuello uterino, la enfermedad ha progresado hacia el tercio inferior de la vagina, la pared pélvica, los ganglios linfáticos regionales, o ha provocado alteraciones en la función renal. Este estadio se clasifica en subcategorías de acuerdo con la extensión anatómica específica de la diseminación tumoral (18).

2.6.3.1. Estadio IIIA

En el estadio IIIA del cáncer de cuello uterino, la neoplasia se ha extendido más allá del cuello uterino y compromete el tercio inferior de la vagina, lo que evidencia una progresión local más avanzada de la enfermedad. Sin embargo, en esta etapa no existe evidencia de invasión hacia la pared pélvica, característica que permite diferenciar este estadio de formas más extensas dentro de la clasificación del cáncer cervical. El compromiso del tercio inferior vaginal indica que las células malignas han avanzado desde el cuello uterino hacia regiones más distales de la vagina, pero sin alcanzar todavía las estructuras óseas, musculares o fasciales que conforman la pared pélvica. Esta distinción resulta clínicamente importante, ya que la extensión anatómica del tumor influye directamente en la estadificación, el pronóstico y la elección del tratamiento más adecuado. A diferencia de estadios iniciales, en los que la enfermedad puede permanecer limitada al cuello uterino o extenderse únicamente hacia los dos tercios superiores de la vagina, el estadio IIIA refleja una mayor propagación local. Esta progresión puede asociarse con manifestaciones clínicas como sangrado vaginal anormal, secreción persistente, dolor pélvico o molestias durante las relaciones sexuales, aunque la intensidad de los síntomas puede variar según el grado de compromiso tumoral. La identificación precisa del estadio IIIA requiere una evaluación clínica completa, apoyada en estudios de imagen y confirmación histopatológica cuando sea necesario. Esta clasificación permite establecer una conducta terapéutica adecuada, que generalmente puede incluir tratamientos combinados como radioterapia y quimioterapia, con el objetivo de controlar la enfermedad local y reducir el riesgo de progresión (18).

2.6.3.2. Estadio IIIB

El estadio IIIB del cáncer de cuello uterino corresponde a una fase localmente avanzada de la enfermedad, caracterizada por una progresión tumoral significativa más allá de las estructuras cervicales iniciales. Este estadio se define por la presencia de alguna de las siguientes condiciones clínicas, las cuales evidencian un mayor grado de extensión anatómica y compromiso funcional de estructuras vecinas:

- Diseminación tumoral hacia la pared pélvica: esta condición indica que la neoplasia ha progresado desde el cuello uterino hasta alcanzar las estructuras laterales de la pelvis, incluyendo tejidos conectivos profundos, musculatura y elementos anatómicos de soporte de la cavidad pélvica. La invasión de la pared pélvica representa un criterio de enfermedad avanzada, ya que refleja una expansión tumoral extensa dentro de la pelvis y limita considerablemente las opciones de tratamiento quirúrgico conservador
- Crecimiento del tumor que provoca obstrucción de uno o ambos uréteres: los uréteres son conductos encargados de transportar la orina desde los riñones hacia la vejiga urinaria. Cuando el crecimiento del tumor genera compresión directa o infiltración de estas estructuras, puede producirse una obstrucción parcial o completa del flujo urinario. Como consecuencia, la orina puede acumularse en el sistema urinario superior, originando una dilatación de los uréteres y de la pelvis renal, condición conocida como hidronefrosis. Si esta obstrucción persiste, puede comprometer progresivamente la función renal y ocasionar deterioro funcional de uno o ambos riñones

La presencia de cualquiera de estas condiciones es suficiente para clasificar la enfermedad dentro del estadio IIIB, incluso si no coexisten simultáneamente ambas manifestaciones. Este estadio refleja una progresión tumoral con importante compromiso anatómico y funcional, lo que implica una enfermedad de mayor complejidad clínica en comparación con estadios previos. Desde el punto de vista sintomático, las pacientes en esta etapa pueden presentar dolor pélvico persistente, molestias lumbares, alteraciones urinarias, disminución del volumen urinario, hematuria o síntomas relacionados con insuficiencia renal, dependiendo del grado de compromiso del tracto urinario. La infiltración extensa

también puede acompañarse de síntomas generales como fatiga, deterioro del estado general y dolor abdominal. La identificación del estadio IIIB resulta fundamental para la planificación terapéutica, ya que generalmente requiere un enfoque oncológico integral, frecuentemente basado en tratamientos combinados como radioterapia y quimioterapia concurrente, orientados al control locorregional de la enfermedad y a la preservación de la función orgánica en la medida de lo posible (18).

2.6.3.3. Estadio IIIC

El estadio IIIC del cáncer de cuello uterino corresponde a una fase de la enfermedad en la que existe diseminación tumoral hacia los ganglios linfáticos, lo que indica una progresión más avanzada del proceso neoplásico. La afectación ganglionar representa un hallazgo clínico de gran relevancia dentro de la estadificación oncológica, debido a que refleja la capacidad de las células malignas para propagarse más allá del tumor primario mediante el sistema linfático, aumentando la complejidad clínica de la enfermedad y modificando el pronóstico de la paciente. Este estadio se subdivide en IIIC1 y IIIC2, de acuerdo con la localización anatómica de los ganglios linfáticos comprometidos, ya que el sitio de diseminación ganglionar influye directamente en la magnitud de la extensión tumoral y en la planificación terapéutica.

- Estadio IIIC1: en este subestadio, la afectación tumoral se limita a los ganglios linfáticos pélvicos, estructuras que forman parte del sistema de drenaje linfático de la región genital y pélvica. Estos ganglios se localizan en la pelvis y constituyen una de las primeras estaciones de diseminación del cáncer cervical. La presencia de células malignas en esta región indica que el tumor ha adquirido capacidad de propagación regional, aunque la extensión permanece relativamente contenida dentro del territorio pélvico.
- Estadio IIIC2: en este subestadio, la enfermedad presenta una progresión más extensa, alcanzando los ganglios linfáticos paraaórticos, ubicados en la región abdominal, próximos a la aorta, principal arteria del cuerpo humano. La afectación de estos ganglios refleja una mayor propagación a través del sistema linfático y sugiere una enfermedad más avanzada en comparación

con el estadio IIIC1, debido a que implica extensión fuera de la pelvis hacia regiones anatómicas superiores.

La clasificación dentro del estadio IIIC no depende exclusivamente del tamaño del tumor primario o de la extensión local del compromiso cervical, sino de la presencia confirmada de diseminación ganglionar, independientemente de otras características anatómicas del tumor. Esto significa que incluso lesiones con diferente extensión local pueden compartir esta clasificación si existe compromiso de ganglios linfáticos regionales o paraaórticos. Desde el punto de vista clínico, la afectación ganglionar constituye un factor pronóstico importante, ya que puede asociarse con mayor riesgo de progresión de la enfermedad y necesidad de tratamientos oncológicos más intensivos. La identificación de este estadio suele requerir estudios de imagen especializados, evaluación clínica integral y, en algunos casos, confirmación histopatológica. Su reconocimiento resulta esencial para establecer un plan terapéutico adecuado, que frecuentemente incluye radioterapia, quimioterapia concurrente y estrategias dirigidas al control tanto del tumor primario como de la enfermedad ganglionar (18).

2.6.4. Cáncer de cuello uterino en estadio IV

El estadio IV del cáncer de cuello uterino se caracteriza por la diseminación del tumor más allá de los límites de la pelvis, pudiendo comprometer el revestimiento de órganos adyacentes como la vejiga o el recto, o bien extenderse a sitios distantes del organismo. Este estadio se subdivide en IVA y IVB, de acuerdo con la localización específica de la diseminación metastásica (18).

2.6.4.1. Estadio IVA

En el estadio IVA del cáncer de cuello uterino, la enfermedad se ha extendido a órganos vecinos dentro de la cavidad pélvica, tales como la vejiga o el recto (18).

2.6.4.2. Estadio IVB

En el estadio IVB del cáncer de cuello uterino, la enfermedad ha alcanzado una fase metastásica, caracterizada por la diseminación de células neoplásicas hacia órganos distantes, como los pulmones, el hígado, los huesos o ganglios linfáticos alejados del sitio tumoral primario. Esta propagación ocurre a través del sistema linfático o del torrente sanguíneo, permitiendo la formación de nuevos focos tumorales en distintas regiones del organismo. Es fundamental destacar que las lesiones metastásicas conservan las características histopatológicas del tumor de origen. En este sentido, si un cáncer de cuello uterino metastatiza hacia el pulmón, las células malignas presentes en dicho órgano continúan correspondiendo histológicamente a células de cáncer cervical y no a un cáncer pulmonar primario. Por ello, esta condición se clasifica como cáncer de cuello uterino metastásico, y no como una neoplasia primaria del órgano afectado secundariamente (18).

2.6.5. Cáncer de cuello uterino recidivante

El cáncer de cuello uterino recidivante, también denominado recurrente, se define como la reaparición de la enfermedad después de que la paciente haya recibido un tratamiento previo y se haya alcanzado una respuesta inicial favorable. Esta recurrencia puede presentarse a nivel local, en el cuello uterino o tejidos cercanos, o bien a distancia, mediante metástasis en otros órganos o estructuras del organismo. Ante la sospecha de recurrencia, es necesario realizar estudios diagnósticos complementarios con el fin de identificar la localización exacta de la lesión, determinar si existe diseminación tumoral y establecer la extensión del compromiso anatómico. Entre las evaluaciones más utilizadas se incluyen estudios de imagen y valoración clínica especializada. La elección del tratamiento en el cáncer cervicouterino recidivante dependerá principalmente de factores como el sitio de recurrencia, el grado de extensión de la enfermedad, el tratamiento previamente recibido y el estado general de la paciente. Según estas condiciones, las opciones terapéuticas pueden incluir cirugía, radioterapia, quimioterapia, terapias sistémicas dirigidas o manejo paliativo orientado al control de síntomas y mejora de la calidad de vida (18).

2.7. Tratamiento

El tratamiento del cáncer de cuello uterino comprende diversas modalidades terapéuticas, cuya selección debe realizarse de forma individualizada bajo la evaluación y orientación del equipo médico especializado. La elaboración del plan terapéutico considera múltiples variables clínicas y personales, con el propósito de establecer la estrategia más adecuada para cada paciente. Entre los factores determinantes se incluyen el estadio clínico de la enfermedad, las condiciones generales de salud y las preferencias individuales de la paciente. Asimismo, dicho plan debe contemplar información precisa sobre el tipo histológico del cáncer, los objetivos del tratamiento, las opciones terapéuticas disponibles, los posibles efectos adversos asociados y la duración estimada del manejo terapéutico (18).

2.7.1. Cirugía

En ciertos casos, el tratamiento del cáncer de cuello uterino puede incluir una intervención quirúrgica. La elección del tipo de cirugía está determinada por la localización y extensión del tumor. Entre los procedimientos quirúrgicos que pueden emplearse se encuentran los siguientes (28).

2.7.1.1. Conización quirúrgica

Este procedimiento quirúrgico consiste en la extirpación de un segmento de tejido con configuración cónica que comprende una porción del cuello uterino y del canal endocervical, utilizando un bisturí como instrumento quirúrgico principal. Su finalidad es obtener una muestra de tejido suficientemente amplia y profunda para permitir un análisis histopatológico preciso, lo que facilita la identificación de alteraciones celulares, lesiones precancerosas o procesos neoplásicos. En determinados casos, además de su propósito diagnóstico, esta intervención puede cumplir una finalidad terapéutica, ya que permite la eliminación completa de la lesión cuando esta se encuentra localizada y limitada al área intervenida. La conización cervical se realiza habitualmente en un entorno hospitalario, bajo estrictas condiciones de asepsia y con supervisión médica especializada. Generalmente, el procedimiento se lleva a cabo bajo anestesia general, aunque en ciertas circunstancias puede emplearse otro tipo de anestesia según la valoración clínica de la paciente y las características del caso. La duración de la intervención suele ser relativamente breve; sin embargo, requiere control postoperatorio para vigilar posibles complicaciones, como sangrado, dolor o infección. Esta técnica constituye un procedimiento relevante tanto para el diagnóstico como para el tratamiento de determinadas patologías cervicales, especialmente cuando existe sospecha de lesiones de alto grado o compromiso del canal endocervical (28).

2.7.1.2. Biopsia de ganglio linfático centinela

Este procedimiento quirúrgico consiste en la identificación y extirpación del ganglio linfático centinela, definido como el primer ganglio linfático que recibe el drenaje proveniente del tumor primario y, en consecuencia, el sitio con mayor probabilidad de presentar diseminación metastásica inicial. Esta técnica constituye una herramienta de gran relevancia en la evaluación de la extensión del cáncer, ya que permite determinar si las células malignas han comenzado a propagarse hacia el sistema linfático, contribuyendo de manera significativa a la estadificación de la enfermedad y a la planificación del tratamiento quirúrgico más adecuado. Para la localización precisa del ganglio centinela, se administra una sustancia marcadora, que puede consistir en un radiofármaco o un colorante azul, en las proximidades del tumor primario. Dichos marcadores se desplazan a través de los vasos linfáticos siguiendo la misma ruta que potencialmente recorrerían las células tumorales, lo que permite identificar el primer ganglio que recibe este drenaje. Una vez localizado, se procede a su extracción quirúrgica mediante una incisión cuidadosamente planificada, minimizando en lo posible el daño a los tejidos circundantes. Posteriormente, el ganglio extraído es remitido al laboratorio de anatomía patológica, donde se realiza un análisis microscópico exhaustivo con el objetivo de detectar la presencia de células cancerosas. Si el examen histopatológico evidencia infiltración tumoral, puede ser necesario ampliar el procedimiento quirúrgico mediante la resección de ganglios linfáticos adicionales de la misma región anatómica, intervención conocida como disección ganglionar o linfadenectomía. Esta medida busca reducir la carga tumoral regional y mejorar el control de la enfermedad. Finalmente, tras completar la evaluación ganglionar correspondiente, se procede a la cirugía orientada a la extirpación del tumor primario, conforme al plan terapéutico establecido para cada caso clínico (27).

2.7.1.3. Histerectomía

Este procedimiento quirúrgico consiste en la extirpación del útero, y se utiliza como una opción terapéutica en el tratamiento del cáncer de cuello uterino, dado que permite la remoción del cuello uterino y, en algunos casos, de estructuras adyacentes. Existen distintos tipos de histerectomía que pueden ser empleados según las características clínicas del caso (25).

2.7.1.3.1. Histerectomía total o completa

La histerectomía constituye un procedimiento quirúrgico que consiste en la extirpación del útero y del cuello uterino, y representa una de las intervenciones ginecológicas más empleadas en el tratamiento de diversas patologías, tanto benignas como malignas. Su indicación depende de múltiples factores clínicos, entre ellos el diagnóstico de base, la extensión de la enfermedad, la edad de la paciente, su estado general de salud y la necesidad de preservar o no estructuras anatómicas adyacentes. La elección del abordaje quirúrgico más adecuado se determina de manera individualizada, considerando las características específicas de cada caso y los objetivos terapéuticos planteados. La histerectomía vaginal total se realiza a través de la vía vaginal, sin necesidad de efectuar incisiones en la pared abdominal, lo que la convierte en una alternativa menos invasiva en comparación con otros abordajes quirúrgicos. Mediante este procedimiento, el útero y el cuello uterino son extraídos a través del canal vaginal, lo que generalmente se asocia con menor dolor postoperatorio, una recuperación más rápida y una estancia hospitalaria reducida. Sin embargo, su realización depende de criterios anatómicos y clínicos específicos que permitan un acceso quirúrgico adecuado. Por otro lado, la histerectomía abdominal total requiere la realización de una incisión de mayor extensión en la región abdominal, la cual puede ser horizontal, comúnmente suprapúbica, o vertical, dependiendo de la complejidad del caso y de la necesidad de una mayor exposición quirúrgica. A través de esta vía se procede a la extirpación del útero y del cuello uterino, siendo un abordaje frecuentemente indicado en situaciones donde existe enfermedad extensa, adherencias pélvicas, masas de gran tamaño o cuando se requiere una exploración más amplia de la cavidad abdominal y pélvica. En contraste, la histerectomía laparoscópica total

constituye una técnica quirúrgica mínimamente invasiva que se lleva a cabo mediante la realización de varias pequeñas incisiones en la pared abdominal, a través de las cuales se introducen una cámara de visualización e instrumental quirúrgico especializado. Este abordaje permite una intervención más precisa con menor agresión tisular, menor pérdida sanguínea y una recuperación postoperatoria más favorable. Generalmente, el útero y el cuello uterino son extraídos por vía vaginal; sin embargo, en determinadas circunstancias clínicas, especialmente cuando el tamaño del órgano o las condiciones anatómicas lo requieren, la extracción puede realizarse a través de una de las incisiones abdominales previamente efectuadas. La selección entre estas modalidades quirúrgicas responde a una valoración integral orientada a garantizar la seguridad de la paciente y la eficacia del tratamiento (27).

2.7.1.3.2. Histerectomía

La extirpación quirúrgica del útero puede realizarse de manera aislada o asociada a la resección de otras estructuras anatómicas del aparato reproductor femenino, dependiendo del tipo de intervención indicada, la naturaleza de la enfermedad y su grado de extensión. La selección del procedimiento quirúrgico responde a una evaluación clínica integral orientada a establecer el abordaje terapéutico más adecuado para cada paciente, considerando factores como el diagnóstico, la localización de la lesión, el compromiso de tejidos vecinos y los objetivos del tratamiento. En la histerectomía total, se lleva a cabo la extirpación completa del útero junto con el cuello uterino, constituyendo uno de los procedimientos quirúrgicos más frecuentemente indicados en el manejo de diversas patologías ginecológicas. Cuando la enfermedad requiere una intervención más amplia, puede realizarse una histerectomía total asociada a salpingooforectomía, procedimiento que implica además la resección de los anexos uterinos. Esta puede clasificarse como unilateral cuando comprende la extirpación del útero, un ovario y una trompa de Falopio, o bilateral cuando incluye la resección del útero junto con ambos ovarios y ambas trompas de Falopio. La indicación de una u otra modalidad dependerá de la localización y extensión de la patología, así como de las condiciones clínicas particulares de la paciente. Por otro lado,

la histerectomía radical constituye un procedimiento quirúrgico de mayor complejidad y amplitud, generalmente indicado en patologías oncológicas que requieren una resección extensa para lograr un adecuado control local de la enfermedad. Esta intervención comprende la extirpación del útero, el cuello uterino, los ovarios, las trompas de Falopio y los tejidos circundantes potencialmente comprometidos por el proceso patológico. Debido a la magnitud del procedimiento, su ejecución requiere una planificación quirúrgica minuciosa y un abordaje que permita una adecuada visualización anatómica. El acceso quirúrgico para la histerectomía radical puede realizarse mediante una incisión abdominal transversal baja o una incisión vertical, dependiendo de factores como la extensión de la enfermedad, la anatomía de la paciente y la necesidad de un mayor campo operatorio. En determinadas intervenciones radicales, el procedimiento puede ampliarse aún más para incluir la resección de una porción de la vagina, extensos segmentos de ligamentos de sostén uterino y tejidos pericervicales, estructuras que pueden encontrarse comprometidas en ciertos procesos malignos. Asimismo, en algunos casos se realiza la extirpación de ganglios linfáticos pélvicos como parte del tratamiento quirúrgico integral, con el propósito de evaluar o controlar la posible diseminación regional de la enfermedad. Este tipo de intervención representa una estrategia terapéutica de carácter amplio, orientada a maximizar el control quirúrgico según el grado de compromiso anatómico existente (27).

2.7.1.3.3. Histerectomía radical modificada

Este procedimiento quirúrgico consiste en la resección del útero, el cuello uterino, la porción superior de la vagina, así como de determinados ligamentos de soporte y tejidos adyacentes que pueden estar comprometidos o representar un riesgo potencial de extensión de la enfermedad. Se trata de una intervención ginecológica de carácter oncológico que busca lograr un adecuado control local del proceso patológico mediante la extirpación de estructuras anatómicas específicas involucradas en la diseminación o progresión de la enfermedad. A diferencia de la histerectomía radical, esta intervención se caracteriza por implicar una resección menos extensa de tejidos y estructuras anatómicas, lo que la convierte en una alternativa quirúrgica indicada en situaciones clínicas seleccionadas donde no se requiere una extirpación tan amplia. La menor magnitud del procedimiento no implica una disminución en su relevancia terapéutica, sino una adaptación del abordaje quirúrgico a la extensión real del compromiso anatómico y a las condiciones particulares de la paciente, buscando equilibrar la eficacia del tratamiento con la reducción de la morbilidad quirúrgica. Dependiendo de las características clínicas del caso, el estadio de la enfermedad y los hallazgos intraoperatorios, el procedimiento puede complementarse con la resección de otras estructuras del aparato reproductor femenino. Entre ellas, puede contemplarse la extirpación de uno o ambos ovarios, así como de las trompas de Falopio, especialmente cuando existe sospecha de compromiso directo, riesgo de diseminación o necesidad de ampliar el control terapéutico. Asimismo, en determinados casos puede incluirse la resección de ganglios linfáticos regionales, con el objetivo de evaluar la posible propagación de células malignas hacia el sistema linfático y contribuir a una adecuada estadificación de la enfermedad. La elección de este tipo de intervención quirúrgica responde a una valoración médica integral basada en criterios anatómicos, clínicos y oncológicos, permitiendo individualizar el tratamiento según la extensión del proceso patológico y las necesidades terapéuticas específicas de cada paciente (27).

2.7.1.4. Cervicectomía uterina radical

Este procedimiento quirúrgico, denominado traquelectomía radical o cervicectomía radical, consiste en la extirpación del cuello uterino, los tejidos circundantes comprometidos y la porción superior de la vagina, constituyendo una alternativa quirúrgica especializada dentro del tratamiento de determinadas neoplasias ginecológicas. Su principal objetivo es lograr un adecuado control oncológico mediante la resección de las estructuras anatómicas afectadas, preservando al mismo tiempo el cuerpo uterino cuando las condiciones clínicas lo permiten. Esta intervención se considera una opción terapéutica en pacientes cuidadosamente seleccionadas, especialmente cuando existe interés en preservar la capacidad reproductiva sin comprometer la seguridad del tratamiento. En determinados casos, el abordaje quirúrgico puede complementarse con la resección de los ganglios linfáticos regionales, particularmente cuando se requiere evaluar la posible diseminación tumoral hacia el sistema linfático o establecer con mayor precisión la extensión de la enfermedad. La inclusión de este procedimiento adicional forma parte del manejo oncológico integral y permite obtener información relevante para la planificación terapéutica posterior, así como para la valoración pronóstica de la paciente. Tras la extirpación del cuello uterino, se procede a la reconstrucción anatómica mediante la reconexión del útero con la porción remanente de la vagina. Este proceso reconstructivo se realiza utilizando suturas quirúrgicas o, en algunos casos, una banda especializada mediante un procedimiento conocido como cerclaje cervical. El propósito de esta técnica es proporcionar soporte estructural al útero y mantener su cierre funcional, particularmente ante la posibilidad de una gestación futura, dado que la ausencia del cuello uterino puede comprometer la capacidad de mantener un embarazo hasta término. Debido a que esta intervención permite conservar el útero, la traquelectomía radical representa una alternativa terapéutica de preservación de la fertilidad en pacientes seleccionadas con criterios clínicos específicos. Esta característica la diferencia de procedimientos más radicales, como la histerectomía, en los que la capacidad reproductiva se pierde de manera definitiva. No obstante, la indicación de esta cirugía requiere una evaluación médica exhaustiva que considere factores como el estadio de la enfermedad, el tamaño tumoral, la ausencia de extensión

significativa y las condiciones generales de la paciente, con el fin de garantizar un equilibrio adecuado entre eficacia oncológica y preservación reproductiva (27).

2.7.1.5. Salpingooforectomía bilateral

Este procedimiento quirúrgico consiste en la resección completa de ambos ovarios y ambas trompas de Falopio, constituyendo una intervención empleada principalmente en el manejo de patologías ginecológicas oncológicas en las que se ha evidenciado, o existe una alta sospecha, de propagación de la enfermedad neoplásica hacia estas estructuras anatómicas. Su finalidad terapéutica es eliminar los tejidos comprometidos, disminuir la carga tumoral y contribuir al control local y sistémico de la enfermedad como parte de un abordaje quirúrgico integral. La indicación de esta intervención depende de la evaluación clínica individual de cada paciente, considerando factores como el tipo de neoplasia, su extensión anatómica, el estadio de la enfermedad y el riesgo de diseminación hacia los anexos uterinos. En numerosos casos, este procedimiento no se realiza de manera aislada, sino como parte de una cirugía oncológica más amplia, en combinación con otras intervenciones destinadas a la resección de órganos o tejidos potencialmente comprometidos, con el propósito de lograr un tratamiento quirúrgico más completo y adecuado a la evolución del proceso patológico. Desde el punto de vista terminológico, esta intervención recibe diversas denominaciones utilizadas de manera equivalente dentro del ámbito médico y quirúrgico. Entre ellas se encuentran los términos ooforosalpingectomía bilateral, ovariosalpingectomía bilateral y salpingoovariectomía bilateral, todos ellos empleados para describir la extirpación quirúrgica bilateral de los ovarios y las trompas de Falopio. Aunque la nomenclatura puede variar según el contexto académico, institucional o regional, el significado clínico del procedimiento permanece esencialmente invariable. Se trata de una intervención de relevancia significativa dentro del tratamiento quirúrgico oncológico, especialmente cuando el compromiso anatómico de los anexos forma parte de la progresión de la enfermedad. Por ello, su realización requiere una planificación quirúrgica cuidadosa y una valoración integral orientada a establecer el abordaje terapéutico más apropiado según las características clínicas específicas de cada paciente (27).

2.7.1.6. Exenteración pélvica total

Este procedimiento quirúrgico corresponde a una intervención de alta complejidad que implica la resección extensa de múltiples órganos y estructuras anatómicas comprometidas por la enfermedad, incluyendo el colon distal, el recto, la vejiga urinaria, el cuello uterino, la vagina, los ovarios y los ganglios linfáticos regionales. Se trata de una cirugía radical que suele indicarse en contextos oncológicos avanzados o en casos de enfermedad localmente extensa, cuando existe infiltración tumoral de órganos pélvicos adyacentes y se requiere una resección amplia con fines terapéuticos y de control locorregional de la enfermedad. Debido a la magnitud del procedimiento, esta intervención busca la extirpación completa de los tejidos afectados con el objetivo de maximizar el control del proceso neoplásico, particularmente cuando otras opciones terapéuticas resultan insuficientes o no permiten un tratamiento curativo adecuado. La complejidad quirúrgica radica no solo en la resección simultánea de múltiples órganos, sino también en la necesidad de restablecer funciones fisiológicas esenciales comprometidas tras la cirugía. Como parte del procedimiento, se crean estomas, que consisten en aberturas quirúrgicamente confeccionadas en la pared abdominal para permitir la eliminación de productos fisiológicos hacia el exterior del cuerpo. Estas derivaciones pueden incluir una urostomía para el drenaje de la orina y una colostomía o ileostomía para la evacuación de materia fecal, dependiendo de la extensión de la resección intestinal y urinaria realizada. Dichos estomas se conectan a dispositivos recolectores externos diseñados para almacenar temporalmente los desechos corporales, constituyendo una medida necesaria para reemplazar las funciones de los órganos extirpados. En determinados casos, especialmente cuando la resección incluye la extirpación total de la vagina, puede considerarse un procedimiento reconstructivo complementario mediante cirugía plástica o reconstructiva, con el objetivo de crear una neovagina. Esta reconstrucción puede formar parte del mismo acto quirúrgico o realizarse en una etapa posterior, dependiendo de la condición clínica de la paciente, los objetivos terapéuticos y las posibilidades reconstructivas disponibles. Este tipo de intervención representa uno de los abordajes quirúrgicos más extensos dentro de la oncología ginecológica y pélvica, requiriendo una planificación multidisciplinaria

rigurosa, una cuidadosa selección de pacientes y un seguimiento postoperatorio integral debido a su elevada complejidad, impacto funcional y potenciales complicaciones asociadas (25).

2.7.2. Radioterapia

La radioterapia es una modalidad terapéutica que emplea radiación de alta energía, como los rayos X u otros tipos de radiación ionizante, con el objetivo de destruir las células cancerosas o inhibir su proliferación mediante el daño inducido en su material genético (ADN). Existen dos formas principales de radioterapia: la radioterapia externa y la radioterapia interna, también conocida como braquiterapia (25).

Ambas se utilizan en el tratamiento del cáncer de cuello uterino, ya sea de forma curativa o, en ciertos casos, con fines paliativos, con el propósito de aliviar los síntomas y mejorar la calidad de vida de las pacientes con enfermedad en estadios avanzados (16).

2.7.2.1. Radioterapia externa

La radioterapia externa, también conocida como radioterapia de haz externo, constituye una modalidad terapéutica que utiliza equipos especializados para emitir radiación ionizante desde una fuente externa al organismo, dirigiéndola de manera precisa hacia la región anatómica donde se localiza el tumor. Su objetivo principal es destruir las células cancerosas o inhibir su capacidad de multiplicación, procurando al mismo tiempo preservar en la mayor medida posible los tejidos sanos circundantes. Esta modalidad terapéutica forma parte del manejo integral de diversas neoplasias y puede emplearse como tratamiento principal, complementario o paliativo, según las características clínicas de la enfermedad y los objetivos terapéuticos establecidos. Dentro de esta modalidad, una de las técnicas más avanzadas es la radioterapia de intensidad modulada (RTIM), la cual representa una evolución tecnológica significativa en la administración de radiación oncológica. Esta técnica permite una distribución más precisa y controlada de la dosis de radiación, adaptándose de manera más exacta a la forma, volumen y localización del tumor. Gracias a esta precisión, es posible reducir la exposición innecesaria de órganos y tejidos sanos adyacentes,

disminuyendo potencialmente los efectos adversos asociados al tratamiento y optimizando la eficacia terapéutica (25).

La RTIM se clasifica como una modalidad de radioterapia conformacional tridimensional, ya que utiliza sistemas computarizados avanzados para generar reconstrucciones detalladas en tres dimensiones del tumor y de las estructuras anatómicas vecinas. A partir de estas imágenes, se diseña un plan terapéutico individualizado que permite dirigir múltiples haces delgados de radiación desde diferentes ángulos, ajustando de manera específica la intensidad de cada haz según la configuración anatómica del área a tratar. Esta capacidad de modulación posibilita una distribución más homogénea de la dosis sobre el tejido tumoral y una mejor protección de órganos críticos cercanos. En el contexto del cáncer de cuello uterino, la RTIM ha despertado un creciente interés como alternativa terapéutica debido a sus ventajas técnicas en comparación con modalidades convencionales de radioterapia externa. Su aplicación busca mejorar la precisión del tratamiento en una región anatómica compleja donde coexisten estructuras altamente sensibles, como la vejiga, el recto y el intestino. No obstante, aunque sus beneficios potenciales son ampliamente reconocidos, su uso continúa siendo objeto de evaluación en determinados contextos clínicos para establecer con mayor claridad su impacto en los resultados terapéuticos y en la reducción de toxicidad asociada al tratamiento (16).

2.7.2.2. Radioterapia interna

Este tipo de radioterapia, denominado braquiterapia o radioterapia interna, consiste en la colocación directa de una fuente radiactiva sellada dentro del tumor o en una localización anatómica muy próxima a este, utilizando dispositivos como agujas, semillas radiactivas, alambres o catéteres especialmente diseñados para tal fin. A diferencia de la radioterapia externa, en la que la radiación se administra desde una fuente ubicada fuera del cuerpo, la braquiterapia permite que la emisión radiactiva actúe desde el interior o muy cerca del área afectada, logrando una acción terapéutica más focalizada y precisa. El principio fundamental de esta modalidad terapéutica radica en la administración de dosis elevadas de radiación de manera altamente localizada, concentrando el efecto citotóxico directamente sobre el tejido tumoral. Esta característica permite maximizar la destrucción de las células cancerosas o inhibir su capacidad de proliferación, al tiempo que reduce significativamente la exposición innecesaria de los tejidos sanos circundantes. Gracias a esta precisión, la braquiterapia representa una estrategia terapéutica especialmente útil en tumores localizados o en regiones anatómicas donde resulta prioritario preservar estructuras vecinas sensibles a la radiación. Dependiendo de las características clínicas del caso, la braquiterapia puede administrarse mediante distintas técnicas y esquemas terapéuticos, variando según la ubicación del tumor, el tipo de neoplasia, el tamaño de la lesión y los objetivos del tratamiento. La fuente radiactiva puede permanecer colocada de manera temporal o permanente, dependiendo del protocolo terapéutico establecido. En algunos casos, el procedimiento requiere la colocación inicial de aplicadores o dispositivos de guía que faciliten el posicionamiento preciso del material radiactivo en la zona anatómica correspondiente. En el contexto oncológico, esta modalidad puede utilizarse como tratamiento único o en combinación con otras estrategias terapéuticas, como la radioterapia externa, la cirugía o la quimioterapia, formando parte de un enfoque integral del tratamiento del cáncer. Su aplicación ha demostrado particular relevancia en neoplasias ginecológicas, incluyendo el cáncer de cuello uterino, donde permite administrar radiación de forma altamente precisa en áreas anatómicas profundas y complejas, optimizando el control local de la enfermedad y contribuyendo a mejorar los resultados terapéuticos (25).

2.7.3. Quimioterapia

La quimioterapia es una modalidad terapéutica que utiliza fármacos para interferir en el desarrollo de células cancerosas, ya sea destruyéndolas directamente o inhibiendo su capacidad de proliferación. Puede emplearse como tratamiento único o en combinación con otras estrategias terapéuticas. Los agentes quimioterapéuticos comúnmente utilizados en el tratamiento del cáncer de cuello uterino incluyen:

- Ifosfamida
- Irinotecán
- Paclitaxel
- Topotecán
- Vinorelbina
- Cisplatino
- Carboplatino
- Gemcitabina

En algunos casos, se emplean combinaciones de estos fármacos, y es posible que se administren otros medicamentos quimioterapéuticos no incluidos en esta lista, según las características clínicas del caso (25).

2.7.4. Terapia dirigida

La terapia dirigida constituye una modalidad terapéutica basada en el empleo de fármacos u otras sustancias desarrolladas para actuar de manera específica sobre enzimas, proteínas u otras moléculas implicadas en los mecanismos de crecimiento, proliferación y diseminación de las células neoplásicas. En el contexto del tratamiento del cáncer de cuello uterino, esta estrategia terapéutica busca interferir selectivamente en las vías moleculares asociadas con la progresión tumoral. Entre los principales agentes de terapia dirigida utilizados para esta neoplasia se incluyen:

- Bevacizumab.
- Tisotumab vedotina (3).

2.7.5. Inmunoterapia

La inmunoterapia es una estrategia terapéutica que estimula y potencia la respuesta del sistema inmunológico para atacar las células cancerosas. La utilización de pruebas de biomarcadores permite predecir la posible respuesta del organismo a determinados agentes inmunoterapéuticos.

- Pembrolizumab es un fármaco empleado en inmunoterapia para pacientes con cáncer de cuello uterino que expresan el biomarcador PD-L1, lo que indica una mayor probabilidad de respuesta favorable a este tratamiento (3).

2.7.6. Ensayos clínicos

Un ensayo clínico de tratamiento constituye un estudio de investigación diseñado para evaluar la eficacia, seguridad y potencial beneficio de nuevas estrategias terapéuticas, así como para optimizar los tratamientos ya existentes en pacientes con cáncer. Para determinados pacientes, la participación en un ensayo clínico puede representar una alternativa terapéutica viable, al brindar acceso a intervenciones innovadoras que aún se encuentran en proceso de evaluación científica (25).

El buscador de ensayos clínicos, disponible en inglés, permite identificar estudios patrocinados por el Instituto Nacional del Cáncer (NCI) que actualmente están reclutando participantes. Esta herramienta permite filtrar los ensayos según el tipo de cáncer, la edad de los pacientes y la ubicación geográfica de los centros donde se llevan a cabo (3).

2.7.7. Pruebas de seguimiento durante el tratamiento y después de este

Para evaluar la eficacia del tratamiento, puede ser necesario repetir algunas de las pruebas diagnósticas previamente utilizadas para confirmar el cáncer de cuello uterino o determinar su estadio. Los resultados de estas evaluaciones permiten al equipo médico tomar decisiones fundamentadas sobre la continuidad, modificación o suspensión del tratamiento. Ciertas pruebas continúan realizándose periódicamente una vez finalizado el tratamiento, con el propósito de monitorear posibles cambios en el estado de salud del paciente o detectar una recaída de la enfermedad. Estas evaluaciones posteriores se conocen como exámenes de seguimiento, revisión o control (25).

Es fundamental que el paciente informe a su equipo médico si experimenta alguno de los siguientes síntomas, los cuales podrían indicar una recurrencia del cáncer:

- Sangrado o flujo vaginal.
- Dolor en el abdomen, la espalda o las piernas.
- Hinchazón de las piernas.
- Dificultad para orinar.
- Cambios en las evacuaciones intestinales.
- Tos.
- Cansancio.

Por lo general, las personas con antecedente de cáncer de cuello uterino deben someterse a controles de seguimiento cada 3 o 4 meses durante los primeros dos años posteriores al tratamiento. Posteriormente, los controles se realizan con una frecuencia de aproximadamente cada seis meses. Estos incluyen la revisión del estado general de salud, un examen físico completo, la evaluación de signos de recurrencia de la enfermedad y la identificación de posibles efectos tardíos derivados del tratamiento. En algunas consultas también se puede realizar una prueba de Papanicolaou, aunque esta no siempre es requerida (27).

CAPÍTULO II
MARCO METODOLÓGICO

3. HISTÓRIA CLÍNICA

3.1. Anamnesis

3.1.1. Filiación

- Nombre: C.O.C.
- Edad: 49 años
- Cama: 707A
- Fecha de Nacimiento: 1074
- Sexo: Femenino
- Estado Civil Casada
- Raza: Mestiza
- Religión: católica
- Ocupación’ Su casa
- Grado de Instrucción: Superior completo (administración de empresas)
- Lugar de Nacimiento: Juli - Puno
- Lugar de Procedencia: Puno
- Informante: Paciente
- Elaboración de HCI: 28 04.2023

Historia elaborada por: C.O. (MRI Medicina Oncológica)

3.2. Enfermedad actual

- **Tiempo de enfermedad**: 3 años y medio (junio 2019)
- **Síntomas Principales**: sangrado transvaginal
- **Historia de la Enfermedad**

Paciente refiere que en el tres de junio del 2019 presenta sangrado transvaginal por lo que es elevada por emergencia donde le realizan exámenes donde tras una biopsia se confirma Diagnóstico oncológico. Paciente es referida a Arequipa donde completa Quimioterapia, radioterapia y braquiterapia, tras lo cual continúa con sus controles. En agosto del 2022, presenta dolor a nivel lumbar lo que inicialmente lo consideran algo músculo nervioso, pero al continuar síntomas busca otra opinión donde le refieren que el problema es a nivel renal. Recibe tratamiento para un absceso renal. En enero de este año presenta molestias a nivel de miembros inferiores considerando una neuropatía indicándole Medicación y recibiendo fisioterapia, pero el dolor igualmente aumentaba de intensidad. Por lo que continúan estudios y le encuentra un tumor que estaba obstruyendo la vía renal por lo que acude a emergencia y es transferida al servicio para su tratamiento especializado.

Relato cronológico:

10.05.19: Ecografía transvaginal: útero anteversoflexión 57X45X40 mm endometrio con hematómetra, se evidencia imagen central hiperecogénica de 7.1mm. anexos atróficos. Cérvix: de 39mm. con imagen nodular ecogénica de 33 mm. Quistes de Naboth. Considerar mioma cervical.

30.05.19: Ecografía de muslo izquierdo: A nivel de tercio medio de muslo hacia su cara posterior se aprecia imagen hiperecogénica de aspecto fusiforme que mide 3lx9.9x20.5mm.no presenta vascularización al Doppler color. Sugiere lipoma.

31.05.19; Ecografía transvaginal: cérvix: en labio anterior una imagen irregular dc25xl 5mm. al Doppler score III. Compatible con ca de cérvix vs. mioma cervical. A la especuloscopía se evidencia solución de continuidad en labio anterior de cérvix. A hrs. 11 sangrante al contacto.

24.06.19: Colposcopia: ***AP Carcinoma epidermoide***

02.07.19: Resonancia Magnética Nuclear de la pelvis (imagen no carga en el PACs)

25.07.19: Recibe Radioterapia - Quimioterapia concurrente (28 Fx – CDDP/09-08) hasta el 02.09,19 cursó con rectorragia

...09.19: Recibe braquiterapia 4 Fx de 7 Gy hasta el 30.09.19

27.12.19: Resonancia Magnética Nuclear pelvis: No se observan signos de actividad por la enfermedad de fondo. Escaso liquido libre en cavidad.

09.01.20: Ecografía abdominal: Órganos abdominopélvicos dentro de límites normales.

17.01.20: Radiografía de tórax dentro del límite normal

29.01.20: Prueba de Papanicolaou: Negativo para lesión intraepitelial o malignidad

RESPUESTA COMPLETA. PASA A VIGILANCIA

SE PIERDE DE VISTA 2 AÑOS

04.08.22: TEM TAP': De caracteres conservados

SIN EVIDENCIA IMAGF.NOI.ÓGICA DE ENFERMEDAD

08.08.22: Ecografía abdominal: Regular cantidad de barro biliar con microlitos. Derrame pleural basal izquierda en escasa cantidad **y** laminar en el derecho. Líquido libre escaso en cavidad pélvica

09.08.22: Endoscopia Digestiva Alta: Gastropatía eritematosa de antro

10.08.22: TEM columna lumbar: Caracteres conservados

22.08.22: ANA: Negativo Perfil ENA: Negativo ANCA C y P Negativo

22.08.22: RMN cerebral (particular): Lesiones focales bilaterales de aspecto desmielinizante inespecífico. Espacio perivascular de VirchowRobin prominente insular izq. Pequeñas imágenes en ganglios básales sugestiva de calcificaciones inespecíficas. Desviación del tabique nasal

23.08.22: RMN columna cervical (particular): Rectificación de la lordosis fisiológica cervical. Imagen focal en el cuerpo vertebral C2 sugestiva de hemangioma. Deshidratación de los discos cervicales. Discopatía C5 sin afectar la amplitud foraminal ni del canal medular.

23.08.22: RMN columna lumbar (particular): Signos de reemplazo graso de la médula ósea de L3. L4, L5 y sacro. Leve sinovitis facetaría lumbar. Signos de nefropatía siquiera izquierda con leve hidroureteronefrosis. con colección perirrenal, hematoma'??, se sugiere ampliar estudios. Uréter izquierdo dilatado hasta el nivel de L4 L5 donde muestra aparente stop en imagen sospechosa de adenopatía retroperitoneal lateroaórtica de 11x6 mm. Ectasia pielocalícial renal derecha.

03.10.22: Ecografía abdominal (particular): Riñón izquierdo con discreta heterogeneidad parcnquimal ***y*** colección subserosa en tercio superior de 112cc sugestiva de hematoma que se extiende alrededor de los 2/3 inferiores con grosor de 12 a 18 mm. Seno con pelviectasia moderada.

04.10.22: TEM AP (particular): Absceso perirrenal izquierdo que ocupa el espacio pararrenal anterior y posterior izquierdo a predominio de la región anterior, útero lateralizado a la izquierda. Pequeño volumen de contenido líquido en la región retro uterina pre-rectal.

10.10.22: QX drenaje de absceso renal Cultivo perirrenal; negativo

18.10.22: EDA (particular): Gastritis erosiva y nodular moderada de antro. Gastritis erosiva leve de cuerpo y fondo. Reflujo biliar duodenogástrico moderado. Heterotopía gástrica en esófago inferior.

04.11.22: Ecografía abdominal (particular): Seno renal derecho con dilataciones mínimas a leves y duplicación sin litiasis. Riñón izquierdo junto al borde superior se observa colección líquida de. vol. 20 cc. que se continua muy laminarmente hacia abajo con 1.5 cm de grosor y en el polo inferior se colecciona con 4 cc. sugestiva de hematoma en involución (antes 112 cc). Seno renal con pelviecaliectasia moderada con pelvis de 26 mm y uréter proximal de 9 mm

04.11.22: EDA (particular): Pangastropatia crónica. Gastropatía crónica nodular del antro. Incompetencia hiatal.

27.12.22: Ecografía renal (particular): Seno izquierdo con hidronefrosis moderada con pelvis de 28 mm. Ya no se encuentra colección perirenal anteriormente descrita. Parénquima con discreta heterogeneidad difusa.

27.12.22: Electromiografía (particular): Signos de compresión radicular L5-S1 crónica bilateral. Polineuropatia leve sensitiva que afecta a miembros inferiores tipo axonal.

28.02.23: Ecografía glútea bilateral: Nódulos agrupados a nivel de glúteo izquierdo sugestivos de granulomas. Miden en conjunto 30x9x12 mm.

28.02.23: Ecografía doppler venosa de los miembros inferiores (particular): Signos sugestivos de insuficiencia venosa muscular izquierda. Edema de partes blandas a nivel de dorso izquierdo.

18.03.23: Ecografía TV: Útero y ovarios geográficamente normales.

24.04.23: Rx columna lumbar FyL (particular): Descartar variante anatómica del 5to cuerpo vertebral

24.04.23: Ecografía abdominal (particular): DC hígado graso. Riñón derecho: seno con dilataciones mínimas sin litiasis. Riñón izquierdo con marcada hidronefrosis con pelvis de 32 mm y uréter proximal de 13 mm Visible hasta su tercio medio. No se detecta litiasis

25.04.23: UROTEM (particular): Lesión ocupante de aspecto lítico que compromete al cuerpo vertebral L5 en la zona izquierda incluso comprometiendo partes blandas adyacentes con compromiso retroperitoneal que tiende a englobar y a estenosar el uréter del lado izquierdo con evidente útero hidronefrosis superior incluso con ausencia de excreción renal de dicho riñón. Hay una ligera ectasia de la pelvis renal derecha por un bucle que existe entre la pelvis renal y el uréter superior.

26.04.23: UROTEM (sin informe) Tumoración retroperitoneal izquierdo para vertebral que infiltra cuerpo vertebral L5 sin invasión de canal medular, canal raquídeo libre, se evidencia lesión tumoral a nivel de riñón izquierdo

30.04.23: TEM TORAX S'C (sin informe): No lesiones aparentes

RECURRENCIA DE ENFERMEDAD A NIVEL RTP Y ÓSEO

29.04.22: Ingresa al servicio

Funciones Biológicas:

Apetito: Conservado

Sed: Conservada.

Orina: Conservada

Deposición: Con tendencia a estreñimiento

Sueño: Conservado

3.3. Antecedentes

1. **Personales:**

   Paciente nacido de parto eutócico, atención domiciliaria. Recibió lactancia materna no precisa hasta cuándo. Vacunas aparentemente incompletas. Desarrollo psicomotor aparentemente normal.

2. **Hábitos nocivos:**

   - Tabaco: niega
   - Alcohol: pocas veces, sin llegar a la embriaguez
   - Drogas: niega (piccha hojas de coca)
   - Te: solo infusiones
   - Café: niega

3. **Patológicos:**

   - Enfermedades crónicas: niega
   - Operaciones anteriores: laparoscopia de absceso renal
   - Alergias medicamentosas: penicilina
   - Transfusiones sanguíneas: niega
   - Medicación habitual: Niega

4. **Familiares:**

   - Padre: fallecido por asesinato
   - Madre: 90a, aparentemente sana.
   - Hermanos: 5. 3 fallecidos por accidente, 1 tiene DM2 el otro aparentemente sano

- Hijos: 3, aparentemente sanos
- Familiares con cáncer: niega

5. **Socioeconómicos:**
    - Vivienda de material noble, cuenta con todos los servicios básicos; recojo de basura 2 veces por semana.
    - Crianza de animales: gato y perro.

3.4. Examen Físico

FC=P: 64 x min. FR: 18 x min. PA: 130/70 mm de Hg. T°: afebril SatO2:94%

Peso: 45 Kg Talla: 162 ASC: 1.44 ECOG: 2

1. Estado General: AREG. Hidratado, REN, LOTEP en decúbito dorsal pasivo
2. Piel y faneras: Tibia, turgor y elasticidad conservadas. llene capilar menor de 2 seg. no cianosis. TCSC en regular cantidad de distribución ginecoide.
3. Cabeza: Normocéfala. mesaticefala, no tumoraciones ni exostosis.
4. Ojos: Pupilas isocóricas. reactivas a la luz. Conjuntivas palpebrales rosadas.
5. Oídos: Pabellones auriculares simétricos bien implantados.
6. Nariz: Pirámide nasal bien conformada. FN permeables
7. Boca: Mucosas orales húmedas. Arcada dental superior con prótesis. Lengua central móvil.
8. Orofaringe: no congestiva, no placas de pus
9. Cuello: central, móvil. No IY. No adenopatías
10. Tórax: Móvil con la respiración. Amplexación y elasticidad conservadas. MV pasa bien en ACP. no ruidos agregados.
11. Cardiovascular: RC normofonéticos, no soplos ni ruidos agregados. Pulsos periféricos, presentes sincrónicos, rítmicos.
12. Abdomen: Móvil con la respiración, RHA presentes, de regular frecuencia e intensidad. PRU (-), PPL (+) bilateral a predominio izquierdo.
13. Genitourinario: genitales externos de acuerdo a edad y sexo. Al tacto vaginal no dolor, poca colaboración de paciente.
14. Linfáticos: No se palpan adenopatías
15. Osteoarticular: Miembros superiores u inferiores simétricos. Dolor a la palpación de región paravertebral izquierda lumbar. Dandy + Dolor a la palpación del dorso de pie izquierdo. Edemas (-).
16. Neurológico: I.OTEP. motilidad y sensibilidad disminuida en MI Izquierdo, ROTs presentes, tono y trofismo conservados. No signos meníngeos ni de focalización

17. Tacto Rectal: diferido.

3.5. DIAGNÓSTICO DEFINITIVO:

- **Neoplasia maligna de cérvix estadio del cáncer IIB (T2b1NxM0) /06-2019 + Quimioterapia-Radioterapia (Cisplatino-28fx) + biopsia incisional cervical /octubre-2019/ respuesta completa / Se pierde de vista 2 años / Recurrencia local del cáncer, recurrencia del tumor primario e infiltración ósea lumbar C53.0**
- Síndrome de Cauda equina
- Dolor oncológico severo no controlado
- Ureterohidronefrosis secundaria a Neoplasia Maligna.

DISCUSIÓN

Presentamos los hallazgos más relevantes del caso clínico de cáncer de cuello uterino, detallando aspectos como los síntomas presentados, los métodos de diagnóstico utilizados, la respuesta al tratamiento y la evolución de la paciente, analizándolos a la luz de la información disponible en la literatura médica actual.

- La paciente, C.O.C., tiene 49 años y ha estado experimentando sangrado transvaginal desde junio de 2019.
- Se le diagnosticó con una enfermedad oncológica tras una biopsia realizada después de la aparición inicial de los síntomas. Posteriormente, fue referida a Arequipa donde recibió quimioterapia, radioterapia y braquiterapia.
- En agosto de 2022, comenzó a experimentar dolor lumbar. Inicialmente, este dolor fue atribuido a una condición musculonerviosa, pero al persistir los síntomas, se le realizó un diagnóstico de problema renal. Recibió tratamiento para un absceso renal.
- A principios de 2023, la paciente comenzó a tener molestias en las extremidades inferiores. Se le diagnosticó neuropatía y se le prescribió medicación y fisioterapia. Sin embargo, el dolor continuó incrementándose en intensidad.
- Tras una serie de estudios, se encontró un tumor que obstruía la vía renal, lo que requirió que la paciente fuera trasladada a nuestro servicio para recibir un tratamiento especializado.
- Los exámenes médicos y las intervenciones realizadas a lo largo del tiempo indican que la enfermedad de la paciente ha evolucionado desde un diagnóstico inicial de cáncer hasta una recurrencia de la enfermedad con complicaciones que incluyen problemas renales, neuropatía y dolor lumbar crónico.
- A pesar de la gravedad de su condición, las funciones biológicas de la paciente, incluyendo apetito, sed, orina, deposición y sueño, se mantienen conservadas.
- Antecedentes personales significativos incluyen una reacción alérgica a la penicilina y una operación previa para el drenaje de un absceso renal.
- La paciente tiene tres hijos que están aparentemente sanos, y aunque no hay antecedentes familiares de cáncer, un hermano padece de diabetes tipo 2.
- En cuanto a su condición socioeconómica, vive en una vivienda de material noble con todos los servicios básicos.

Basado en la información presentada, no hay suficiente evidencia para sugerir negligencia médica. La negligencia médica normalmente requiere que exista un deber de cuidado, que este deber haya sido violado, y que esta violación haya causado daño o lesión directa al paciente. Aunque la paciente ha experimentado una serie de problemas de salud graves, no hay indicación en la historia médica de que los profesionales de la salud hayan fallado en proporcionar una atención adecuada y oportuna.

Cabe destacar que la paciente ha estado lidiando con un diagnóstico de cáncer, que es una enfermedad complicada y a menudo impredecible. A pesar de la vigilancia y el tratamiento, es común que el cáncer reaparezca o se metastatice, como parece haber ocurrido en este caso.

Es importante tener en cuenta que, aunque los profesionales médicos pueden hacer todo lo posible para tratar una enfermedad, no siempre pueden controlar todos los resultados. También es posible que algunos síntomas, como el dolor lumbar que la paciente experimentó inicialmente, puedan atribuirse erróneamente a otras causas antes de que se descubra la verdadera causa. Esto puede ser una característica de la práctica médica, ya que no todos los síntomas son indicativos de su causa final desde el principio, especialmente cuando se trata de enfermedades complejas como el cáncer.

La paciente de nuestro estudio proporciona un caso complejo que puede ser comparado con la literatura científica existente sobre el cáncer de cuello uterino. Este tipo de cáncer es una enfermedad multifacética, con una serie de factores de riesgo, manifestaciones y resultados que pueden variar significativamente entre las pacientes (18,6,3).

En primer lugar, se ha establecido que la infección por el virus del papiloma humano (VPH) es una causa necesaria para el desarrollo del cáncer de cuello uterino (30). Este dato es coherente con nuestro caso, en el que la paciente tenía antecedentes de infección por VPH. En términos de factores de riesgo adicionales, nuestro caso también se alinea con la literatura existente, incluyendo factores como el tabaquismo y la exposición a factores ambientales.

Desde una perspectiva terapéutica, la paciente fue sometida a un protocolo de tratamiento convencional para el cáncer de cuello uterino, que incluyó cirugía, quimioterapia y radioterapia. Esto es coherente con las directrices actuales para el manejo de esta enfermedad (29). Sin embargo, a pesar de este tratamiento intensivo, la paciente experimentó una recurrencia y metástasis, lo que también es un hallazgo respaldado por la literatura. En este sentido, la literatura sugiere que una parte significativa de las pacientes experimentarán una recurrencia

después de la terapia inicial, subrayando la necesidad de un seguimiento cuidadoso y la consideración de las terapias de segunda línea en caso de recurrencia (27).

En términos de los resultados a largo plazo, nuestro caso es un claro reflejo de las estadísticas actuales. La tasa de supervivencia a 5 años para el cáncer de cuello uterino ha mejorado a lo largo de los años, alcanzando una media del 70% para los casos detectados en una etapa temprana. Sin embargo, este porcentaje disminuye para los casos más avanzados o recurrentes, como el que nos ocupa (28).

En conclusión, aunque nuestro caso refleja en gran medida la literatura existente en términos de factores de riesgo, presentación, tratamiento y resultados, también pone de manifiesto la variabilidad y complejidad del cáncer de cuello uterino. Además, recalca la importancia de la investigación continua para mejorar nuestra comprensión de esta enfermedad y desarrollar intervenciones más eficaces.

Respecto a la lesión renal, la lesión parece estar comprometiendo (afectando) los tejidos blandos cercanos y el área retroperitoneal, que es el espacio en el abdomen detrás del peritoneo, una membrana que recubre la cavidad abdominal. Este compromiso retroperitoneal está afectando al uréter del lado izquierdo, lo que está causando una obstrucción en la salida de orina del riñón izquierdo, produciendo lo que se llama "hidronefrosis", que es la hinchazón del riñón debido a la acumulación de orina.

Además, se informa que no hay excreción renal desde este riñón, lo que sugiere que la función renal en ese lado podría estar seriamente comprometida. La "ligera ectasia de la pelvis renal derecha" indica una leve dilatación de la pelvis renal del riñón derecho.

El informe del 26.04.23 parece confirmar los hallazgos anteriores, pero añade que la lesión es una "tumoración", que es un término general para una masa o hinchazón que puede ser cancerosa o no. Este informe también especifica que la lesión está infiltrando el cuerpo vertebral L5, pero no invade el canal medular ni el canal raquídeo, que son los canales dentro de la columna vertebral donde se encuentra la médula espinal. Se evidencia también una lesión tumoral a nivel del riñón izquierdo.

En general, estos informes sugieren la presencia de una lesión tumoral que está afectando a la vértebra L5, a los tejidos blandos circundantes y al riñón izquierdo

Este caso brinda varias oportunidades significativas para contribuir a la ciencia médica: Generación de nuevas hipótesis: La aparición de cáncer renal en una paciente que previamente tuvo cáncer de cuello uterino sugiere la necesidad de investigar más a fondo la posible relación

entre los dos. ¿Podría haber una predisposición genética común o una influencia ambiental que predispone a una persona a desarrollar ambos cánceres?

Aportación de nuevas evidencias: Este caso proporciona más pruebas de la importancia de la detección temprana del cáncer. El retraso en la detección del cáncer renal llevó a un pronóstico menos favorable y podría haber afectado las opciones de tratamiento.

Ilustración de aspectos únicos del cáncer de cuello uterino y renal: Este caso ilustra cómo los síntomas del cáncer renal pueden ser sutiles al principio y luego confundirse con otras afecciones, como las secuelas del tratamiento para el cáncer de cuello uterino. Resalta la importancia de considerar una variedad de diagnósticos diferenciales cuando se presentan síntomas vagos o inespecíficos.

La relevancia de estos hallazgos es multitudinaria. Para la comunidad médica, resalta la necesidad de un enfoque exhaustivo y diligente en el seguimiento de los pacientes con antecedentes de cáncer. En cuanto a la investigación, presenta nuevas áreas para explorar, en particular la relación entre los cánceres de cuello uterino y renal.

Este caso también destaca la importancia de la educación del paciente sobre los síntomas del cáncer renal y la necesidad de buscar atención médica si aparecen síntomas. Con un mayor conocimiento y vigilancia, esperamos que en el futuro se puedan detectar más casos de cáncer renal en una etapa más temprana, lo que permitirá un tratamiento más efectivo y un mejor pronóstico.

La paciente parece tener un cáncer de riñón metastásico avanzado, con compromiso de la vértebra L5 y el uréter izquierdo. Esta es una situación muy grave que requiere atención médica intensiva y continua. El cáncer de riñón, especialmente cuando se ha extendido a otras partes del cuerpo, puede ser difícil de tratar y a menudo tiene un pronóstico desfavorable.

Dado que la paciente ha solicitado el alta voluntaria, es posible que esté decidiendo limitar su tratamiento a cuidados paliativos, lo que se centra en el alivio de los síntomas y la mejora de la calidad de vida en lugar de la curación del cáncer. Sin embargo, la toma de esta decisión es personal y debería tomarse en consulta con los profesionales de la salud.

CONCLUSIONES

PRIMERA: El caso presentado detalla principalmente un diagnóstico de cáncer de cuello uterino, enfatizando la especialización del investigador en este campo. Este diagnóstico subraya la importancia de la detección y tratamiento oportunos de esta enfermedad, que es crucial para mejorar los resultados y ofrecer un mejor pronóstico a los pacientes. La profundización en los aspectos clínicos de este caso aporta valor significativo al campo de estudio, destacando tanto los desafíos como las oportunidades en el manejo del cáncer de cuello uterino.

SEGUNDA: Aunque el cáncer renal también forma parte del cuadro clínico del paciente, con metástasis que se extendió a la vértebra L5 y al uréter izquierdo, causando complicaciones adicionales como hidronefrosis e interrupción de la excreción renal, este aspecto se considera secundario dentro del contexto de la investigación. La presencia de cáncer renal y su impacto en el paciente refuerzan la necesidad de un enfoque multidisciplinario en el tratamiento de pacientes oncológicos, aunque el foco principal de la discusión se mantiene en el cáncer de cuello uterino debido a la especialidad del investigador.

TERCERA: Este caso también ofrece una perspectiva crítica sobre las discrepancias en la detección temprana del cáncer, tanto renal como de cuello uterino. La comparación con datos nacionales e internacionales destaca la importancia crítica de la detección precoz y el diagnóstico adecuado en la mejora de los resultados clínicos. Se enfatiza la necesidad de avanzar en las estrategias de detección y diagnóstico para ambos tipos de cáncer, asegurando que los pacientes reciban la atención necesaria en las etapas iniciales de la enfermedad.

RECOMENDACIONES

PRIMERA: Promover programas de detección temprana del cáncer cérvico uterino y de mamas: Es vital establecer y/o reforzar campañas de detección temprana, incentivando a las mujeres a realizar chequeos anuales y pruebas pertinentes, especialmente si tienen antecedentes de otros cánceres.

SEGUNDA: Educación y sensibilización sobre síntomas y prevención: Es crucial ofrecer talleres y charlas informativas a las mujeres sobre los síntomas y signos de alarma del cáncer cérvico uterino y de mamas, y destacar la relevancia de las pruebas preventivas y consultas de seguimiento.

TERCERA: Formación especializada para profesionales de la salud: Proporcionar capacitaciones continuas sobre las técnicas más actualizadas de detección del cáncer cérvico uterino y de mamas, enfatizando en la identificación temprana y la prevención.

CUARTA: Desarrollo de jornadas informativas para la comunidad: Organizar sesiones regulares donde se aborden temáticas relacionadas con los avances en el diagnóstico, tratamiento y prevención del cáncer cérvico uterino y de mamas, con el propósito de educar y empoderar a las mujeres.

QUINTA: Potenciar los servicios de apoyo y orientación: Implementar y/o reforzar centros de atención y apoyo para pacientes diagnosticadas con cáncer cérvico uterino y de mamas, asegurando un manejo integral que incluya aspectos emocionales y psicosociales.

SEXTA: Impulsar la investigación en cáncer cérvico uterino y de mamas: Es fundamental promover y financiar investigaciones que se centren en estos tipos de cáncer, buscando constantemente mejorar las estrategias de prevención, diagnóstico y tratamiento.

REFERENCIAS BIBLIOGRÁFICAS

1. Organización Mundial de la Salud. Herramientas de visualización de datos para explorar la carga mundial del cáncer en 2022. [Online].; 2022. Disponible en: https://gco.iarc.fr/today/online-analysis-multi-bars?v=2020&mode=cancer&mode_population=countries&population=900&populations=900&key=asr&sex=0&cancer=39&type=0&statistic=5&prevalence=0&population_group=0&ages_group%5B%5D=0&ages_group%5B%5D=17&nb_items=10&.
2. Sung et al. Global Cancer Statistics 2020: GLOBOCAN Estimates of Incidence and Mortality Worldwide for 36 Cancers in 185 Countries. CA: a cancer journal for clinicians. [Internet]. 2021; 71(3): 209-249.
3. Arévalo et al. El cáncer de cuello uterino. Revista Médica La Paz. [Internet]. 2017; 23(2): 45--56 Disponible en: http://www.scielo.org.bo/scielo.php?script=sci_arttext&pid=S1726-89582017000200009.
4. Mamani T. Determinantes socioculturales asociados a la no realizacion del tamizaje de cáncer de cuello uterino en mujeres de 30-49 años de edad. Según la Encuesta Demográfica Y De Salud Familiar (ENDES) del año 2018: [Tesis para optar el Título Profesional de Médico Cirujano][Internet]. 2020. Disponible en: https://repositorio.urp.edu.pe/handle/20.500.14138/2963.
5. International Agency for Research on Cancer. El IARC y los servicios de salud irlandeses publican un resumen de las mejores prácticas en los programas de detección del cáncer de cuello uterino. [Online].; 2023. Disponible en: https://www.iarc.who.int/news-events/iarc-and-irish-health-services-publish-summary-of-recommendations-on-best-practices-in-cervical-screening-programmes/.
6. Organización Panamericana de la Salud. Cáncer cervicouterino. [Online].; 2022. Disponible en: https://www.paho.org/es/temas/cancer-cervicouterino.
7. National Cancer Institute. Cancer Disparities. [Online].; 2025.
8. Gupta et al. Low socioeconomic status is associated with worse survival in children with cancer: a systematic review. PLoS One. [Internet]. 2014; 9(2): e89482.
9. Søgaard et al. The impact of comorbidity on cancer survival: a review. Clin Epidemiol. [Internet]. 2013; 5: 3-29.

10. Lee et al. Association of genetic ancestry and molecular signatures with cancer survival disparities: a pan-cancer analysis. Cancer Res. [Internet]. 2022; 82(7): 1222-1233.

11. Xu et al. The study on cervical cancer burden in 127 countries and its socioeconomic influence factors. J Epidemiol Glob Health. [Internet]. 2023; 13(1): 154-161.

12. Cetina et al. Sociodemographic characteristics and their association with survival in women with cervical cancer. BMC cancer. [Internet]. 2024; 24(1): 161.

13. Organización Mundial de la Salud. Día Mundial de la Seguridad del Paciente. [Internet]. ; 2023.

14. Barón G, Jácome A. Aparato reproductor femenino y ciclo menstrual. Fisiología endocrina. [Internet]. 2022;: 223 Disponible en: https://books.google.com.pe/books?hl=es&lr=&id=pFyCEAAAQBAJ&oi=fnd&pg=PA223&dq=Aparato+reproductor+femenino+y+ciclo+menstrual&ots=sU8xdVrQmZ&sig=lGswtPmSD725dVPCZbhUGUgEIJY&redir_esc=y#v=onepage&q=Aparato%20reproductor%20femenino%20y%20ciclo%20menstrual&f.

15. García et al. Estudio por RM de la anatomía de la pelvis femenina y de la RM dinámica en la patología del suelo pélvico. Seram. [Internet]. 2021; 1(1) Disponible en: https://piper.espacio-seram.com/index.php/seram/article/view/3883.

16. Suarez, Maria. Índice de malignidad y anatomía patológica en cáncer de ovario en Hospital Santa Rosa, Piura 2019-2020: [Tesis para optar el Título Profesional de Médico Cirujano][Internet]. 2022. Disponible en: https://repositorio.ucv.edu.pe/bitstream/handle/20.500.12692/88418/Suarez_AMG-SD.pdf?sequence=1&isAllowed=y.

17. Bendezu et al. Asociación entre conocimientos acerca del cáncer de cuello uterino y realizarse una prueba de Papanicolaou en mujeres peruanas. Revista peruana de medicina experimental y salud pública. [Internet]. 2020; 37: 17--24 Disponible en: http://www.scielo.org.pe/scielo.php?script=sci_arttext&pid=S1726-46342020000100017.

18. Lecointre et al. Tratamiento del cáncer de cuello uterino en estadio III y IV. EMC-Ginecología-Obstetricia. [Internet]. 2023; 59(1): 1--19 Disponible en: https://www.sciencedirect.com/science/article/abs/pii/S1283081X02719024.

19. Arango, María del Pilar. Tendencias temporales del cáncer de cuello uterino invasivo en mujeres entre 20 y 39 años en Manizales, Colombia. 2003-2018. Revista Médica de

Risaralda. [Internet]. 2021; 27(1): 21--27 Disponible en: http://www.scielo.org.co/scielo.php?pid=S0122-06672021000100021&script=sci_arttext.

20. Morcillo et al. Actitudes frente a la prevención del cáncer de cuello uterino en mujeres de un centro de educación técnica. Archivos de Medicina (Manizales). [Internet]. 2019; 19(1): 124--131 Disponible en: https://www.redalyc.org/journal/2738/273859249011/.
21. Zapata et al. Medidas asociadas a la reducción del riesgo de cáncer de cuello uterino. Reciamuc. [Internet]. 2019; 3(1): 127--146 Disponible en: https://reciamuc.com/index.php/RECIAMUC/article/view/226.
22. Abanto, Katherin. Cuidados de enfermería en paciente con cáncer del cuello uterino en el servicio de hospitalización, Clinica Oncosalud 2019: [Tesis para obtener el Título de Segunda Especialidad en Enfermería Oncológica][Internet]. 2019. Disponible en: https://alicia.concytec.gob.pe/vufind/Record/UIGV_50e552575b5cf1ffd5e227806776a9cf.
23. Enciso, Lesly. Conocimiento sobre la prevención del cáncer de cuello uterino y las prácticas de las usuarias que asisten al Hospital II Huariaca, EsSalud Pasco, 2023: [Tesis para optar el Título de Especialista en Enfermería Oncologíca][Internet]. 2023. Disponible en: https://repositorio.uwiener.edu.pe/handle/20.500.13053/8887.
24. Instituto Nacionales de Salud. Protección contra el VPH. [Online].; 2020. Disponible en: https://salud.nih.gov/recursos-de-salud/nih-noticias-de-salud/proteccion-contra-el-vph#:~:text=Los%20c%C3%A1nceres%20relacionados%20con%20el,parte%20posterior%20de%20la%20garganta.
25. Rodríguez et al. Tamizaje del cáncer de cuello uterino con test de HVP. Primeros resultados en el sistema público de Uruguay. Revista Médica del Uruguay. [Internet]. 2019; 35(4): 52--90.
26. Mendieta, Jacqueline. Medidas preventivas del cáncer de cuello uterino en mujeres peruanas, según Encuesta Demográfica y de Salud Familiar ENDES, Perú-2019: [Tesis para optar el Título Profesional de Licenciada en Obstetricia][Internet]. 2022. Disponible en: https://cybertesis.unmsm.edu.pe/handle/20.500.12672/18290.
27. Espinosa et al. Cáncer de cuello uterino y el papiloma humano. Neutrosophic Computing & Machine Learning. [Internet]. 2021; 17 Disponible en: https://fs.unm.edu/NCML/4Cancercuellouterinopapiloma.pdf.

28. Centros para el Control y Prevención de Enfermedades. Tasa de supervivencia del cáncer de cuello uterino. [Online].; 2021. Disponible en: www.cdc.gov/cancer/cervical/statistics/survival.htm.

29. National Comprehensive Cancer Network. Guías de práctica clínica en oncología: cáncer de cuello uterino. [Online].; 2023. Disponible en: www.nccn.org/professionals/physician_gls/pdf/cervical.pdf.

30. Bouvard et al. Una revisión de los carcinógenos humanos - Parte B: factores biológicos. The Lancet Oncology. [Internet]. 2009; 10(4): 321-322 Disponible en: https://pubmed.ncbi.nlm.nih.gov/19350698/.

31. Organización Mundial de la Salud. Cáncer, Datos y cifras. [Online].; 2022 [citado 2023 Agosto 15. Disponible en: https://www.who.int/es/news-room/fact-sheets/detail/cancer.

32. Astigueta, Juan Carlos. El cáncer de próstata y su tamizaje en el Perú. Revista Peruana de Investigación en Salud. [Internet]. 2019; 3(4): 147--149 Disponible en: https://revistas.unheval.edu.pe/index.php/repis/article/view/503.

33. Awwad et al. Revolutionizing DNA repair research and cancer therapy with CRISPR--Cas screens. Nature Reviews Molecular Cell Biology. [Internet]. 2023; 24(7): 1--18 Disponible en: https://www.nature.com/articles/s41580-022-00571-x.

34. Gowtham et al. In silico computational studies of bioactive secondary metabolites from wedelia trilobata against anti-apoptotic B-cell lymphoma-2 (Bcl-2) protein associated with cancer cell survival and resistance. Molecules. [Internet]. 2023; 28(4): 1588 Disponible en: https://pubmed.ncbi.nlm.nih.gov/36838574/.

35. Zhao et al. Deubiquitylase PSMD14 inhibits autophagy to promote ovarian cancer progression via stabilization of LRPPRC. Biochimica et Biophysica Acta (BBA)-Molecular Basis of Disease. [Internet]. 2023; 1869(2): 166594 Disponible en: https://pubmed.ncbi.nlm.nih.gov/36328147/.

36. Ortiz et al. Factores de riesgo para cáncer de cuello uterino. Revista Colombiana de obstetricia y ginecología. [Internet]. 2004; 55(2): 146--160 Disponible en: https://www.cancer.org/es/cancer/tipos/cancer-de-cuello-uterino/causas-riesgos-prevencion/factores-de-riesgo.html.

37. Thornton M, Lewis H. I listen to my body now": a qualitative exploration of positive body image in breast cancer survivors. Psychology & health. [Internet]. 2023; 38(2): 249--268 Disponible en: https://www.tandfonline.com/doi/full/10.1080/08870446.2021.1956494.

ANEXOS

Anexo 1

Historia clínica

Resultado de la Atención ALTA MEDICA **Tipo de Atención** VISITA HOSPITALARIA

Notas de Enfermeria para la Secuencia de Atenció

Nro de Nota de Atencion 13

Datos de la Atencion (01823206-14/07/2023 10:38-10.56.1.189)

Fecha de Atencion: 05/05/2023 **Hora:** 11:20

Profesional Asistencial: [redacted]

Evolucion

S: Paciente refiere sentir dolor de cabeza
O: Paciente adulta, en reposo , con Dx. Ca de Cervix , en AREG, LOTEP, afebril ,con via periférica recibiendo terapia del dolor por bomba elastomerica y por otra via hidratacion
A: Mantenimiento ineficaz de la salud r/c patología
Riesgo de infección r/c presencia de dispositivos endovenosos
Dolor r/c agentes lesivos biologicos
P: Mejorará estado de salud
No presentara complicaciones por infección
Alivio del dolor
I :Control y registro de funciones vitales.
Se brinda comodidad y confort. Apoyo emocional.
Se administra tratamiento indicado: Dexametasona, Ranitidina EV, bisacodilo vo.
se canaliza via periferica
Se brinda medidas de bioseguridad.
toelra dieta
E: Paciente aparentemente estable,,queda en observacion pasando hidratacion.

Signos Vitales

Presión Arterial (mm Hg)	0 / 0	**Frecuencia Cardiaca (Latidos x Min)**	0
Temperatura Corporal (°C)	0,0	**Frecuencia Respiratoria x Min**	0
Peso (Kg)	0,000	**Talla (M)**	0,00

Solicitudes Interconsulta (01823206-14/07/2023 10:38-10.56.1.189)

Solicitud	Acto Médico	Fecha y Hora	Servicio	Motivo	Estado

Examenes Auxiliares Solicitados en la Secuencia de Atención (01823206-14/07/2023 10:38-10.56.1.189)

Medicamentos Recetados (01823206-14/07/2023 10:38-10.56.1.189)

Receta No 1935938

Codigo **DEXAMETASONA (BASE O EQUIVALENTE) 4 MG** AM — Cantidad **6,00**
Dosificacion
Indicaciones 6 MG C/8H

Codigo **LACTULOSA 3,3 G/5 ML JBE.X 240 A 300 ML** FR — Cantidad **1,00**
Dosificacion
Indicaciones 20 CC C/8H

Codigo **RANITIDINA (COMO CLORHIDRATO)25MG/MLX2ML** AM — Cantidad **3,00**
Dosificacion
Indicaciones RANITIDINA 50 MG EV / 8H

Codigo **BISACODILO 5 MG (LIBERACIÓN RETARDADA)** TB — Cantidad **2,00**
Dosificacion
Indicaciones 1 TAB CADA 12 HORAS VO

Codigo **FILGRASTIM 30,000,000 UI** AM — Cantidad **1,00**
Dosificacion
Indicaciones FEC 1 AMP CADA 24 HORAS SC

Codigo **GABAPENTINA 300 MG** TB — Cantidad **2,00**
Dosificacion
Indicaciones GABAPENTINA 300MG C/12H NOCHE

Codigo **CLORURO DE POTASIO 20 % X 10 ML** AM — Cantidad **1,00**
Dosificacion
Indicaciones DEX 5% SA 1000CC + 2 HIPERSODIO + 1 KALIUM CADA 24 HORAS EV

Codigo **CLORURO DE SODIO 20 % X 20 ML** AM — Cantidad **2,00**
Dosificacion
Indicaciones DEX 5% SA 1000CC + 2 HIPERSODIO + 1 KALIUM CADA 24 HORAS EV

Codigo **DEXTROSA Ó GLUCOSA EN AGUA 5 % X 1 L** FR — Cantidad **1,00**
Dosificacion
Indicaciones DEX 5% SA 1000CC + 2 HIPERSODIO + 1 KALIUM CADA 24 HORAS EV

Receta No 1936903

Codigo **METAMIZOL SODICO 1 G/2 ML** AM — Cantidad **20,00**
Dosificacion
Indicaciones METAMIZOL.....20 AMP

Codigo **DEXAMETASONA (BASE O EQUIVALENTE) 4 MG** AM — Cantidad **6,00**
Dosificacion
Indicaciones DEXAMETASONA.....06 AMP

Codigo **ESCOPOLAMINA BUTILBROMURO 20 MG/ML** AM — Cantidad **5,00**

Dosificacion
Indicaciones ESCOPOLAMINA.....05

Codigo **METOCLOPRAMIDA CLORHIDRATO 5MG/MLX2ML** AM Cantidad **7,00**
Dosificacion
Indicaciones METOCLOPRAMIDA.....07 AMP

Codigo **ONDANSETRON (COMO CLORHIDRATO) 2 MG / ML X 4 ML** AM Cantidad **15,00**
Dosificacion
Indicaciones ONDASENTRON.....15 AMP

Codigo **RANITIDINA (COMO CLORHIDRATO)25MG/MLX2ML** AM Cantidad **15,00**
Dosificacion
Indicaciones RANITIDINA.....15 AMP

Codigo **SULFATO DE MAGNESIO 10 % - 20 % (EQUIVALENTE A 0.8 MEQ/ML MG - 1.6 MEQ/ML DE MG) X 10 ML MÍNIMO IV** AM Cantidad **3,00**
Dosificacion
Indicaciones SULFATO DE MAGNESIO.....03 AMP

Codigo **CLORURO SODIO Ó SUE.FISI.0.9% X 500 ML** FR Cantidad **1,00**
Dosificacion
Indicaciones COMPLETAR CON CLORURO DE SODIO HASTA 275 CC

Receta No 1937128

Codigo **BISACODILO 5 MG (LIBERACIÓN RETARDADA)** TB Cantidad **60,00**
Dosificacion
Indicaciones VO C/12H

Codigo **ONDANSETRON (COMO CLORHIDRATO) 8 MG** TB Cantidad **15,00**
Dosificacion
Indicaciones VO C/8H

Codigo **OMEPRAZOL 20 MG DE LIBERACIÓN RETARDADA** CP Cantidad **20,00**
Dosificacion
Indicaciones VO C/24H

Codigo **GABAPENTINA 300 MG** TB Cantidad **60,00**
Dosificacion
Indicaciones VO C/12H

Codigo **DIMETICONA ACTIVADA (SIMETICONA) 80 MG O MAS/ML GOTAS ORA** Cantidad **3,00**
Dosificacion
Indicaciones 40 GT C/8H

Codigo **BICARBONATO DE SODIO 50 GR** BOL Cantidad **3,00**
Dosificacion
Indicaciones COLUTORIOS C/8H

Receta No 1937163

Codigo **TRAMADOL (CLORHIDRATO) 50 MG** TB Cantidad **20,00**
Dosificacion
Indicaciones 2 TAB C/DOLOR

Codigo **LIDOCAINA (CLORHIDRATO) 2 % X 30 G GEL / JALEA** TU Cantidad **2,00**
Dosificacion
Indicaciones VO C/8H

Codigo **DIMENHIDRINATO 50 MG** TB Cantidad **10,00**
Dosificacion
Indicaciones MAS TRTAMADOL 1 TAB C7DOLOR

Codigo **POMADA SALICILADA X 30 GR** POT Cantidad **3,00**
Dosificacion
Indicaciones TOPICO C/12H

Receta No 1937194

Codigo **PREDNISONA 20 MG** TB Cantidad **36,00**
Dosificacion
Indicaciones DIA 1-3 3TAB C/12H DIA 4-6 2TAB C/12H DIA 8-9 1 TAB C/12H

Receta No 1937226

Codigo **PREDNISONA 20 MG** TB Cantidad **5,00**
Dosificacion
Indicaciones 1/2 TAB C/12H

Codigo **PREDNISONA 5 MG** TB Cantidad **30,00**
Dosificacion
Indicaciones VO C/12H

Procedimientos del Acto Médico

Fecha del Procedimiento: **05/05/2023**

Fecha y Hora del registro: 05/05/23 11:22

Codigo: **Resultado :**
96365 INFUSION INTRAVENOSA, PARA TERAPIA, PROFILAXIS O DIAGNOSTICO (ESPECIFICAR LA SUSTANCIA O MEDICAMENTO); INICIAL, HASTA 1 HORA

Anexo 2

Acto médico

Acto Medico 5184673

Apellidos y Nombres			535808
Doc. de Identidad		**Tipo de Paciente**	ASEGURADO REFERIDO
CAS de Atencion		**Tipo de Seguro**	OBLIGATORIO
Fecha de Ingreso		**Plan de Salud**	
Area Hospitalaria		**Servicio Hosp.**	ONCOLOG.MEDICA

Número de Atencion: 15 **Fecha de Atencion:** 05/05/2023

Fecha de la Atención 05/05/2023 **Hora de la Atención** 07:53
Profesional Asistencial **Colegiatura:**
Especialidad Interconsulta

Informe UCI

Anamnesis (01823206-14/07/2023 10:38-10.56.1.189)

Examen Clínico (01823206-14/07/2023 10:38-10.56.1.189)

Signos Vitales:

Presión Arterial (mm Hg)	0 / 0	Frecuencia Cardiaca (Latidos x Min)	0	Ver Grafica
Presión Venosa Central (cm H2O)	0	Frecuencia Respiratoria x Min	0	
Sat. O2	0	FiO2	0,00	
Temperatura Corporal (°C)	0,0			

Antropometría:

Peso (Kg)	0,000 Talla (M) 0,00	IMC	0	
Perímetro Abdominal	0,0			

Paciente de 49 años con los dx de:

- NM DE CERVIX EC IB (T1b1NxM0)?/06-2019 + QT-RT(CDDP-28fx) + BIC /octubre-2019/RC/SPV 2 años/SEE/RE a nivel local, RTP e infiltración ósea lumbar + QT (PACLI-CARBO) X1C
- SD cauda equina
- Dolor oncológico severo no controlado
- Ureterohidronefrosis secundaria A NM

(S) Paciente al momento tranquila, refiere buen control de dolor. Realizó deposiciones hace tres días .

(O)
FC=P: 64 x min. FR: 18 x min. PA: 90/70 mm de Hg. T°: afebril SatO2: 92%; Diuresis 3500 cc en 24 horas, BHE -100cc en 24 horas
Peso: 45 Kg Talla: 162 ASC: 1.44 ECOG: 2

- Piel: THE, LLC<2, no cianosis.
- TyP: MV pasa ACP. No estertores.
- ABD: B/D, no doloroso a la palpación. RHA (+)
- SNC: Despierta, LOTEP, Glasgow 15.
- Extremidades: no edemas

(A) Paciente hemodinamicamente estable,

(P)
Vigilar control de dolor
Colocacion de nefrostomia (Programado 5.5.23)
Pendiente informe de UroTEM
TEm simulación de RT6 DE MAYO DE L2023 A LAS 1100AM

Diagnostico (01823206-14/07/2023 10:38-10.56.1.189)

Código	Descripción	Nombre Tipo Diagnóstico
C53.0	TUMOR MALIGNO DEL ENDOCERVIX	PRESUNTIVO

Plan de Trabajo (01823206-14/07/2023 10:38-10.56.1.189)

Indicaciones (01823206-14/07/2023 10:38-10.56.1.189)

DIETA BLANDA TODO COCIDO
CFV + BHE
CANADO DE HEPARINA
RANITIDINA 50 MG EV / 8H
DEXAMETASONA 6 MG C 8 HORAS EV (3/3)
GABAPENTINA 300MG C/24H NOCHE
BISACODILO 1 TAB C12H VO
LACTULOSA 20 CC C/8H VO HASTA CONSEGUIR DEPOSICIÓN

INFUSOR ELASTOMERICO X 5 DIAS

MORFINA X 20 MGR.....13 AMP
METAMIZOL.....20 AMP
ESCOPOLAMINA.....05
METOCLOPRAMIDA.....07 AMP
DEXAMETASONA.....06 AMP
RANITIDINA.....15 AMP
ONDASENTRON.....15 AMP
SULFATO DE MAGNESIO.....03 AMP
COMPLETAR CON CLORURO DE SODIO HASTA 275 CC



Acto Medico	(01823206-14/07/2023 10:34-10.56.1.186)		
Apellidos y Nom.		Nro Historia Cllinica	5358
Doc. de Identidad		Tipo de Paciente	
CAS de Atencion		Tipo de Seguro	
Fecha de Atención		Plan de Salud	
Area Hospitalaria		Servicio Hosp.	
Profesional Asistencial		Actividad Hosp.	
Actividad Especifica			

Anamnesis (01823206-14/07/2023 10:34-10.56.1.186)

Paciente tributaria de cateter port

Examen Clinico (01823206-14/07/2023 10:34-10.56.1.186)

Signos Vitales:

Presión Arterial (mm Hg)	0 / 0	Frecuencia Cardiaca (Latidos x Min)	0
Presión Venosa Central (cm H2O)	0	Frecuencia Respiratoria x Min	0
Temperatura Corporal (°C)	0,0		

Antropometría:

Peso (Kg)	0,000	Talla (M)	0,00	IMC	0
Perímetro Abdominal	0,0				

cuello accesible

Plan de Trabajo/Comentarios y/o Observaciones (01823206-14/07/2023 10:34-10.56.1.186)

se programa para cateter port
rqcv y mopri

Diagnostico (01823206-14/07/2023 10:34-10.56.1.186)

Código	Descripción	Tipo	Caso	Alta?
C53.1	TUMOR MALIGNO DEL EXOCERVIX	PRESUNTIVO	NUEVO	NO

Tipo de Consulta	CONSULTA RECUPERATIVA		
Resultado Atención	CIRUGIA SIN INTERNAMIENTO	Tipo Contingencia Ley 18846	NO CORRESPONDE

Solicitudes de Citas (01823206-14/07/2023 10:34-10.56.1.186)

Nro de Solicitud	Fecha de Emision	Especialidad Solicitad	Actividad Solcitada	Actividad Especifica Solicitada	Tipo Cita	Cita para el Estado

Examenes Auxiliares Solicitados (01823206-14/07/2023 10:34-10.56.1.186)

Medicamentos Recetados (01823206-14/07/2023 10:34-10.56.1.186)

Procedimientos del Acto Médico (01823206-14/07/2023 10:34-10.56.1.186)

Anexo 3

Resultado de la atención alta médica



Resultado de la Atención ALTA MEDICA Tipo de Atención VISITA HOSPITALARIA

Notas de Enfermeria para la Secuencia de Atención (01823206-14/07/2023 10:35-10.56.1.186)

Nro de Nota de Atencion 13

Datos de la Atencion (01823206-14/07/2023 10:35-10.56.1.186)

Fecha de Atencion: 05/05/2023 **Hora:** 11:20

Profesional Asistencial: [redacted]

Evolucion

S: Paciente refiere sentir dolor de cabeza
O: Paciente adulta, en reposo , con Dx. Ca de Cervix , en AREG, LOTEP, afebril ,con via periférica recibiendo terapia del dolor por bomba elastomerica y por otra via hidratacion
A: Mantenimiento ineficaz de la salud r/c patología
Riesgo de infección r/c presencia de dispositivos endovenosos
Dolor r/c agentes lesivos biologicos
P: Mejorará estado de salud
No presentara complicaciones por infección
Alivio del dolor
I :Control y registro de funciones vitales.
Se brinda comodidad y confort. Apoyo emocional.
Se administra tratamiento indicado: Dexametasona, Ranitidina EV, bisacodilo vo.
se canaliza via periferica
Se brinda medidas de bioseguridad.
toelra dieta
E: Paciente aparentemente estable,,queda en observacion pasando hidratacion.

Signos Vitales

Presión Arterial (mm Hg)	0 / 0	Frecuencia Cardiaca (Latidos x Min)	0
Temperatura Corporal (°C)	0,0	Frecuencia Respiratoria x Min	0
Peso (Kg)	0,000	Talla (M)	0,00

Solicitudes Interconsulta (01823206-14/07/2023 10:35-10.56.1.186)

Solicitud	Acto Médico	Fecha y Hora	Servicio	Motivo	Estado

Examenes Auxiliares Solicitados en la Secuencia de Atención (01823206-14/07/2023 10:35-10.56.1.186)

Medicamentos Recetados (01823206-14/07/2023 10:35-10.56.1.186)

Receta No 1935938

Codigo **DEXAMETASONA (BASE O EQUIVALENTE) 4 MG** AM — Cantidad **6,00**
Dosificacion
Indicaciones 6 MG C/8H

Codigo **LACTULOSA 3,3 G/5 ML JBE.X 240 A 300 ML** FR — Cantidad **1,00**
Dosificacion
Indicaciones 20 CC C/8H

Codigo **RANITIDINA (COMO CLORHIDRATO)25MG/MLX2ML** AM — Cantidad **3,00**
Dosificacion
Indicaciones RANITIDINA 50 MG EV / 8H

Codigo **BISACODILO 5 MG (LIBERACIÓN RETARDADA)** TB — Cantidad **2,00**
Dosificacion
Indicaciones 1 TAB CADA 12 HORAS VO

Codigo **FILGRASTIM 30,000,000 UI** AM — Cantidad **1,00**
Dosificacion
Indicaciones FEC 1 AMP CADA 24 HORAS SC

Codigo **GABAPENTINA 300 MG** TB — Cantidad **2,00**
Dosificacion
Indicaciones GABAPENTINA 300MG C/12H NOCHE

Codigo **CLORURO DE POTASIO 20 % X 10 ML** AM — Cantidad **1,00**
Dosificacion
Indicaciones DEX 5% SA 1000CC + 2 HIPERSODIO + 1 KALIUM CADA 24 HORAS EV

Codigo **CLORURO DE SODIO 20 % X 20 ML** AM — Cantidad **2,00**
Dosificacion
Indicaciones DEX 5% SA 1000CC + 2 HIPERSODIO + 1 KALIUM CADA 24 HORAS EV

Codigo **DEXTROSA Ó GLUCOSA EN AGUA 5 % X 1 L** FR — Cantidad **1,00**
Dosificacion
Indicaciones DEX 5% SA 1000CC + 2 HIPERSODIO + 1 KALIUM CADA 24 HORAS EV

Receta No 1936903

Codigo **METAMIZOL SODICO 1 G/2 ML** AM — Cantidad **20,00**
Dosificacion
Indicaciones METAMIZOL.....20 AMP

Codigo **DEXAMETASONA (BASE O EQUIVALENTE) 4 MG** AM — Cantidad **6,00**
Dosificacion
Indicaciones DEXAMETASONA.....06 AMP

Codigo **ESCOPOLAMINA BUTILBROMURO 20 MG/ML** AM — Cantidad **5,00**

Dosificacion
Indicaciones ESCOPOLAMINA.....05

Codigo **METOCLOPRAMIDA CLORHIDRATO 5MG/MLX2ML** AM Cantidad **7,00**
Dosificacion
Indicaciones METOCLOPRAMIDA.....07 AMP

Codigo **ONDANSETRON (COMO CLORHIDRATO) 2 MG / ML X 4 ML** AM Cantidad **15,00**
Dosificacion
Indicaciones ONDASENTRON ..15 AMP

Codigo **RANITIL ./MLX2ML** AM Cantidad **15,00**
Dosificacion
Indicaciones RANITIDINA.....15 AMP

Codigo **SULFATO DE MAGNESIO 10 % - 20 % (EQUIVALENTE A 0.8 MEQ/ML MG - 1.6 MEQ/ML DE MG) X 10 ML MÍNIMO IV** AM Cantidad **3,00**
Dosificacion
Indicaciones SULFATO DE MAGNESIO.....03 AMP

Codigo **CLORURO SODIO Ó SUE.FISI.0.9% X 500 ML** FR Cantidad **1,00**
Dosificacion
Indicaciones COMPLETAR CON CLORURO DE SODIO HASTA 275 CC

Receta No 1937128

Codigo **BISACODILO 5 MG (LIBERACIÓN RETARDADA)** TB Cantidad **60,00**
Dosificacion
Indicaciones VO C/12H

Codigo **ONDANSETRON (COMO CLORHIDRATO) 8 MG** TB Cantidad **15,00**
Dosificacion
Indicaciones VO C/8H

Codigo **OMEPRAZOL 20 MG DE LIBERACIÓN RETARDADA** CP Cantidad **20,00**
Dosificacion
Indicaciones VO C/24H

Codigo **GABAPENTINA 300 MG** TB Cantidad **60,00**
Dosificacion
Indicaciones VO C/12H

Codigo **DIMETICONA ACTIVADA (SIMETICONA) 80 MG O MAS/ML GOTAS ORALES X 10 ML A 15 ML** FR Cantidad **3,00**
Dosificacion
Indicaciones 40 GT C/8H

Codigo **BICARBONATO DE SODIO 50 GR** BOL Cantidad **3,00**
Dosificacion
Indicaciones COLUTORIOS C/8H

Receta No 1937163

Codigo **TRAMADOL (CLORHIDRATO) 50 MG** TB Cantidad **20,00**
Dosificacion
Indicaciones 2 TAB C/DOLOR

Codigo **LIDOCAINA (CLORHIDRATO) 2 % X 30 G GEL / JALEA** TU Cantidad **2,00**
Dosificacion
Indicaciones VO C/8H

Codigo **DIMENHIDRINATO 50 MG** TB Cantidad **10,00**
Dosificacion
Indicaciones MAS TRTAMADOL 1 TAB C7DOLOR

Codigo **POMADA SALICILADA X 30 GR** POT Cantidad **3,00**
Dosificacion
Indicaciones TOPICO C/12H

Receta No 1937194

Codigo **PREDNISONA 20 MG** TB Cantidad **36,00**
Dosificacion
Indicaciones DIA 1-3 3TAB C/12H DIA 4-6 2TAB C/12H DIA 8-9 1 TAB C/12H

Receta No 1937226

Codigo **PREDNISONA 20 MG** TB Cantidad **5,00**
Dosificacion
Indicaciones 1/2 TAB C/12H

Codigo **PREDNISONA 5 MG** TB Cantidad **30,00**
Dosificacion
Indicaciones VO C/12H

Procedimientos del Acto Médico **(01823206-14/07/2023 10:35-10.56.1.186)**

Fecha del Procedimiento: **05/05/2023**

Fecha y Hora del registro: 05/05/23 11:22

Codigo: **Resultado :**
96365 INFUSION INTRAVENOSA, PARA TERAPIA, PROFILAXIS O DIAGNOSTICO (ESPECIFICAR LA SUSTANCIA O MEDICAMENTO); INICIAL, HASTA 1 HORA

Anexo 4

Resultado de la atención alta médica

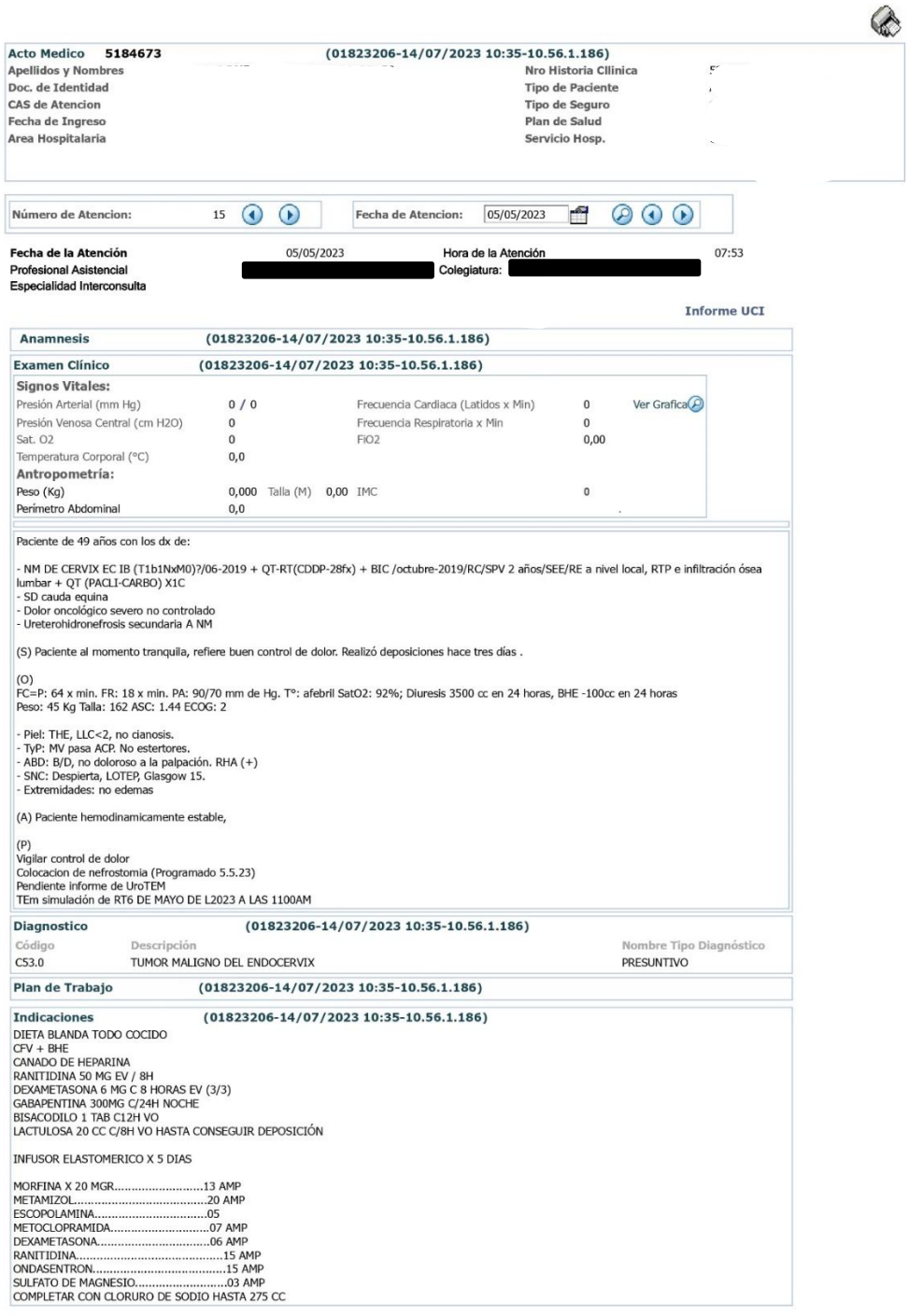

Acto Medico 5184673 (01823206-14/07/2023 10:35-10.56.1.186)

Apellidos y Nombres		Nro Historia Clinica	
Doc. de Identidad		Tipo de Paciente	
CAS de Atencion		Tipo de Seguro	
Fecha de Ingreso		Plan de Salud	
Area Hospitalaria		Servicio Hosp.	

Número de Atencion: 15 Fecha de Atencion: 05/05/2023

Fecha de la Atención 05/05/2023 Hora de la Atención 07:53
Profesional Asistencial [redacted] Colegiatura: [redacted]
Especialidad Interconsulta

Informe UCI

Anamnesis (01823206-14/07/2023 10:35-10.56.1.186)

Examen Clínico (01823206-14/07/2023 10:35-10.56.1.186)

Signos Vitales:

Presión Arterial (mm Hg)	0 / 0	Frecuencia Cardiaca (Latidos x Min)	0	Ver Grafica
Presión Venosa Central (cm H2O)	0	Frecuencia Respiratoria x Min	0	
Sat. O2	0	FiO2	0,00	
Temperatura Corporal (°C)	0,0			

Antropometría:

Peso (Kg)	0,000	Talla (M)	0,00	IMC	0
Perimetro Abdominal	0,0				

Paciente de 49 años con los dx de:

- NM DE CERVIX EC IB (T1b1NxM0)?/06-2019 + QT-RT(CDDP-28fx) + BIC /octubre-2019/RC/SPV 2 años/SEE/RE a nivel local, RTP e infiltración ósea lumbar + QT (PACLI-CARBO) X1C
- SD cauda equina
- Dolor oncológico severo no controlado
- Ureterohidronefrosis secundaria A NM

(S) Paciente al momento tranquila, refiere buen control de dolor. Realizó deposiciones hace tres días .

(O)
FC=P: 64 x min. FR: 18 x min. PA: 90/70 mm de Hg. T°: afebril SatO2: 92%; Diuresis 3500 cc en 24 horas, BHE -100cc en 24 horas
Peso: 45 Kg Talla: 162 ASC: 1.44 ECOG: 2

- Piel: THE, LLC<2, no cianosis.
- TyP: MV pasa ACP. No estertores.
- ABD: B/D, no doloroso a la palpación. RHA (+)
- SNC: Despierta, LOTEP, Glasgow 15.
- Extremidades: no edemas

(A) Paciente hemodinamicamente estable,

(P)
Vigilar control de dolor
Colocacion de nefrostomia (Programado 5.5.23)
Pendiente informe de UroTEM
TEm simulación de RT6 DE MAYO DE L2023 A LAS 1100AM

Diagnostico (01823206-14/07/2023 10:35-10.56.1.186)

Código	Descripción	Nombre Tipo Diagnóstico
C53.0	TUMOR MALIGNO DEL ENDOCERVIX	PRESUNTIVO

Plan de Trabajo (01823206-14/07/2023 10:35-10.56.1.186)

Indicaciones (01823206-14/07/2023 10:35-10.56.1.186)

DIETA BLANDA TODO COCIDO
CFV + BHE
CANADO DE HEPARINA
RANITIDINA 50 MG EV / 8H
DEXAMETASONA 6 MG C 8 HORAS EV (3/3)
GABAPENTINA 300MG C/24H NOCHE
BISACODILO 1 TAB C12H VO
LACTULOSA 20 CC C/8H VO HASTA CONSEGUIR DEPOSICIÓN

INFUSOR ELASTOMERICO X 5 DIAS

MORFINA X 20 MGR.....13 AMP
METAMIZOL.....20 AMP
ESCOPOLAMINA.....05
METOCLOPRAMIDA.....07 AMP
DEXAMETASONA.....06 AMP
RANITIDINA.....15 AMP
ONDASENTRON.....15 AMP
SULFATO DE MAGNESIO.....03 AMP
COMPLETAR CON CLORURO DE SODIO HASTA 275 CC



Acto Medico **5241125** **(01823206-14/07/2023 10:34-10.56.1.186)**

Apellidos y Nombres	**Nro Historia Cllinica**
Doc. de Identidad	**Tipo de Paciente**
CAS de Atencion	**Tipo de Seguro**
Fecha de Atención	**Plan de Salud**
Area Hospitalaria	**Servicio Hosp.**
Profesional Asistencial	**Actividad Hosp.**
Actividad Especifica	

Anamnesis **(01823206-14/07/2023 10:34-10.56.1.186)**

Paciente de 49 años con los dx de:

- NM DE CERVIX EC IB (T1b1NxM0)?/06-2019 + QT-RT(CDDP-28fx) + BIC /octubre-2019/RC/SPV 2 años/SEE/RE a nivel local, RTP e infiltración ósea lumbar + QT (PACLI-CARBO) X1C
- SD cauda equina
- Dolor oncológico severo no controlado
- Ureterohidronefrosis secundaria A NM

ACUDE POR DOLOR INTENSO

Examen Clinico **(01823206-14/07/2023 10:34-10.56.1.186)**

Signos Vitales:

Presión Arterial (mm Hg)	0 / 0	Frecuencia Cardiaca (Latidos x Min)	0
Presión Venosa Central (cm H2O)	0	Frecuencia Respiratoria x Min	0
Temperatura Corporal (°C)	0,0		

Antropometría:

Peso (Kg)	0,000	Talla (M)	0,00	IMC	0
Perímetro Abdominal	0,0				

ECOG 2 EN SILLA DE RUEDAS

Plan de Trabajo/Comentarios y/o Observaciones **(01823206-14/07/2023 10:34-10.56.1.186)**

SE DERIVA A EMERG PARA MANEJO DE TERAPIA DEL DOLOR
IC TERAPIA DEL DOLOR
IC RAD INTERV PARA COLOCACION DE CATETR PORT

Diagnostico **(01823206-14/07/2023 10:34-10.56.1.186)**

Código	Descripción	Tipo	Caso	Alta?
C53.0	TUMOR MALIGNO DEL ENDOCERVIX	DEFINITIVO	REPETIDO	NO

Tipo de Consulta CONSULTA RECUPERATIVA

Resultado Atención RECITA/INTERCONSULTAS Tipo Contingencia Ley 18846 NO CORRESPONDE

Solicitudes de Citas **(01823206-14/07/2023 10:34-10.56.1.186)**

Nro de Solicitud	Fecha de Emision	Especialidad Solicitad	Actividad Solcitada	Actividad Especifica Solicitada	Tipo Cita	Cita para el	Estado
121059525	22/05/2023	ONCOLOG.MEDICA	ATEN.MED.AMBUL.	CONSULTA MEDICA	RECITA	23/05/2023	SOLICITUD PENDIENTE
121059526	22/05/2023	RADIOL.INTERVENCION.	ATENC.PROCEDIM.	INTERVENCIONISMO	INTERCONSULTA	23/05/2023	SOLICITUD PENDIENTE
121059944	22/05/2023	REANIM.Y TERAP.DOLOR	ATEN.MED.AMBUL.	CONSULTA MEDICA	INTERCONSULTA	23/05/2023	SOLICITUD PENDIENTE

Examenes Auxiliares Solicitados **(01823206-14/07/2023 10:34-10.56.1.186)**

Solicitud Nro **1259578** **Fecha de Solicitud** **22/05/2023**

Codigo	85025 HEMOGRAMA AUTOMATIZADO (HEMOGLOBINA, HEMATOCRITO, ERITROCITOS, LEUCOCITOS Y PLAQUETAS) FORMULA DIFERENCIAL AUTOMATIZADA DE LEUCOCITOS		
Indicaciones			
Resultados	INF.: **NO**	FECHA RESULTADO:	/ /

Codigo	85610 TIEMPO DE PROTROMBINA		
Indicaciones	INR		
Resultados	INF.: **NO**	FECHA RESULTADO:	/ /

Medicamentos Recetados **(01823206-14/07/2023 10:34-10.56.1.186)**

Receta No 1965672

Codigo **LIDOCAINA CLORHIDRATO SIN EPINEFRINA 2% X 20 ML (SIN PRESERVANTE)** AM Cantidad **2,00**

Dosificacion

Indicaciones PARA COLOCACION DE CATETER PORT

Procedimientos del Acto Médico **(01823206-14/07/2023 10:34-10.56.1.186)**

Acto Medico **5332756** **(01823206-14/07/2023 10:36-10.56.1.189)**

Apellidos y Nombres		**Nro Historia Cllinica**	
Doc. de Identidad		**Tipo de Paciente**	
CAS de Atencion		**Tipo de Seguro**	
Fecha de Atención		**Plan de Salud**	
Area Hospitalaria		**Servicio Hosp.**	
Profesional Asistencial		**Actividad Hosp.**	
Actividad Especifica			

Anamnesis **(01823206-14/07/2023 10:36-10.56.1.189)**

CONTINUADORA. DX DE CA DE CERVIX. DOLOR CONTROLADO.
FS BS CONSERVADAS

Examen Clinico **(01823206-14/07/2023 10:36-10.56.1.189)**

Signos Vitales:

Presión Arterial (mm Hg)	0 / 0			Frecuencia Cardiaca (Latidos x Min)	0
Presión Venosa Central (cm H2O)	0			Frecuencia Respiratoria x Min	0
Temperatura Corporal (°C)	0,0				
Antropometría:					
Peso (Kg)	0,000	Talla (M)	0,00	IMC	0
Perímetro Abdominal	0,0				

INFUSOR ELASTOMERICO X 5 DIAS
CHOQUEJAHUA OLIVERA CELIA
preparar 02 bombas

MORFINA X 20 MGR.....13 AMP
METAMIZOL.....20 AMP
ESCOPOLAMINA.....05
METOCLOPRAMIDA.....07 AMP
DEXAMETASONA.....05 AMP
RANITIDINA.....10 AMP
ONDASENTRON.....10 AMP
SULFATO DE MAGNESIO.....03 AMP
Lidocaina 2% .....10cc.
COMPLETAR CON CLORURO DE SODIO HASTA 275 CC.
DR. BUENDIA
07-07-2023
DRA. NIETO

Plan de Trabajo/Comentarios y/o Observaciones **(01823206-14/07/2023 10:36-10.56.1.189)**

Diagnostico **(01823206-14/07/2023 10:36-10.56.1.189)**

Código	Descripción	Tipo	Caso	Alta?
C53.0	TUMOR MALIGNO DEL ENDOCERVIX	PRESUNTIVO	NUEVO	NO

Tipo de Consulta CONSULTA RECUPERATIVA

Resultado Atención RECITA Tipo Contingencia Ley 18846 NO CORRESPONDE

Solicitudes de Citas **(01823206-14/07/2023 10:36-10.56.1.189)**

Nro de Solicitud	Fecha de Emision	Especialidad Solicitad	Actividad Solcitada	Actividad Especifica Solicitada	Tipo Cita	Cita para el	Estado
124500339	07/07/2023	REANIM.Y TERAP.DOLOR	ATEN.MED.AMBUL.	TERAPIA DEL DOLOR	RECITA	17/07/2023	SOLICITUD PENDIENTE
124501131	07/07/2023	NEFROLOGIA	ATEN.MED.AMBUL.	CONSULTA MEDICA	INTERCONSULTA	08/07/2023	CITA SIN CONFIRMAR

Examenes Auxiliares Solicitados **(01823206-14/07/2023 10:36-10.56.1.189)**

Medicamentos Recetados **(01823206-14/07/2023 10:36-10.56.1.189)**

Receta No 2049468

Codigo **METAMIZOL SODICO 1 G/2 ML** AM Cantidad **40,00**
Dosificacion
Indicaciones INFUSION ELASTOMÉRICA

Codigo **LIDOCAINA CLORHIDRATO SIN EPINEFRINA 2% X 20 ML (SIN PRESERVANTE)** AM Cantidad **2,00**
Dosificacion
Indicaciones INFUSION ELASTOMÉRICA

Codigo **DEXAMETASONA (BASE O EQUIVALENTE) 4 MG** AM Cantidad **10,00**
Dosificacion
Indicaciones INFUSION ELASTOMÉRICA

Codigo **ESCOPOLAMINA BUTILBROMURO 20 MG/ML** AM Cantidad **10,00**
Dosificacion
Indicaciones INFUSION ELASTOMÉRICA

Codigo **METOCLOPRAMIDA CLORHIDRATO 5MG/MLX2ML** AM Cantidad **14,00**
Dosificacion
Indicaciones INFUSION ELASTOMÉRICA

Codigo **ONDANSETRON (COMO CLORHIDRATO) 2 MG / ML X 4 ML** AM Cantidad **20,00**
Dosificacion

Indicaciones INFUSION ELASTOMÉRICA

Codigo Dosificacion **RANITIDINA (COMO CLORHIDRATO)25MG/MLX2ML** AM Cantidad **20,00**

Indicaciones INFUSION ELASTOMÉRICA

Codigo Dosificacion **SULFATO DE MAGNESIO 10 % - 20 % (EQUIVALENTE A 0.8 MEQ/ML MG - 1.6 MEQ/ML DE MG) X 10 ML MÍNIMO IV** AM Cantidad **6,00**

Indicaciones INFUSION ELASTOMÉRICA

Codigo Dosificacion **CLORURO DE SODIO Ó SUERO FISIOLOGICO 0.9% X 100 ML** FR Cantidad **2,00**

Indicaciones INFUSION ELASTOMÉRICA

Receta No 2049526

Codigo Dosificacion Indicaciones **MORFINA CLORHIDRATO 20 MG/ML X 1 ML** AM Cantidad **26,00**

Procedimientos del Acto Médico **(01823206-14/07/2023 10:36-10.56.1.189)**

Fecha del Procedimiento: **07/07/2023**

Fecha y Hora del registro: 07/07/23 12:50

Codigo:
90780 INFUSION INTRAVENOSA PARA DIAGNOSTICO O TERAPIA, ADMINISTRADA POR EL MEDICO O BAJO SU SUPERVISION DIRECTA

Resultado :
INFUSOR ELASTOMERICO DE MORFINA

Fecha del Procedimiento: **07/07/2023**

Fecha y Hora del registro: 07/07/23 12:50

Codigo:
A0143 CONSEJERIA DE SALUD EN HABILIDADES PARA LA VIDA

Resultado :

Fecha del Procedimiento: **07/07/2023**

Fecha y Hora del registro: 07/07/23 12:50

Codigo:
01999 PROCEDIMIENTOS DE ANESTESIA/ANALGESIA QUE NO APARECEN EN LA LISTA. EJEMPLO: HIPNOSIS DE MEDICAMENTOS, HIPNOSIS Y ANALGESIA DE MEDICAMENTOS, TERAPIA DEL DOLOR (SEGUIMIENTO)

Resultado :

Anexo 5

Declaración de compromiso de asesoría

UNIVERSIDAD CATOLICA DE SANTA MARÍA

VICERECTORADO DE INVESTIGACION

DECLARACIÓN DE COMPROMISO DE ASESORÍA DE TRABAJOS DE INVESTIGACIÓN, TRABAJOS ACADÉMICOS Y/O TESIS

Mediante el presente documento doy conformidad y soy responsable de la asesoría de tesis y/o trabajo de investigación y/o trabajo académico cumpliendo las normas vigentes establecidas por la universidad Católica de Santa María

TÍTULO: TRABAJO ACADEMICO

"CÁNCER DE CUELLO UTERINO ESTADIO 2 B"

Autor:
Código: 2019976182 D.N.I. 29559649
Apellidos y nombres: **Salas Miranda, Nancy Melania**
Email: nancy.salas@ucsm.edu.pe

Autor:
Código: _____ D.N.I. _____
Apellidos y nombres:
Email: _____

Facultad

OBSTETRICIA Y PERIULTURA

Escuela Profesional, Segunda Especialidad, Maestría o Doctorado

PREVENCIÓN DE CÁNCER CÉRVICO UTERINO Y DE MAMAS

Datos del Asesor

Código: 2633

Apellidos y nombres: YENHNY CARDENAS NÚÑEZ D.N.I. 29642489

Firma