REPOSITORIO DE
TESIS UCSM

UNIVERSIDAD
CATÓLICA
DE SANTA MARÍA

Universidad Católica de Santa María

Facultad de Ciencias Ingenierías Biológicas y Químicas

Escuela Profesional de Medicina Veterinaria y Zootecnia

Segunda Especialidad en Clínica Quirúrgica de Pequeños Animales

"EVALUACIÓN DE LAS TÉCNICAS QUIRÚRGICAS PARA EL TRATAMIENTO DE LAS ÚLCERAS CORNEALES EN PERRO (*Canis lupus familiaris),* AREQUIPA 2017"

"EVALUATION OF SURGICAL TECHNIQUES FOR THE TREATMENT OF CORNEAL ULCERS IN DOG (Canis lupus familiaris), AREQUIPA 2017"

Trabajo Académico presentada por el M.V.Z.
Fernández Hinojosa, Carlos
para optar el Título de Segunda Especialidad en
Clínica Quirúrgica de Pequeños Animales

Asesor: MVZ Esp. Ureta Escobedo, Alexander

Arequipa – Perú

2019

Publicación autorizada con fines académicos e investigativos
En su investigación no olvide referenciar esta tesis

REPOSITORIO DE
TESIS UCSM

UNIVERSIDAD
CATÓLICA
DE SANTA MARÍA

Universidad Católica de Santa María
(51 54) 382038 Fax:(51 54) 251213 ucsm@ucsm.edu.pe http://www.ucsm.edu.pe Apartado: 1350
AREQUIPA - PERÚ

"IN SCIENTIA ET FIDE EST FORTITUDO NOSTRA"
(En la Ciencia y en la Fe está nuestra fuerza)

SEGUNDA ESPECIALIDAD DE CLINICA QUIRURGICA
EN PEQUEÑOS ANIMALES
RESOLUCION 5459-R-2014

DICTAMEN PASE A SUSTENTACIÓN

El jurado dictaminador presidido por el MGTER. CARLO SANZ LUDEÑA e integrado por el vocal DR. FERNANDO FERNANDEZ FERNANDEZ y secretario el MVZ Esp. ALEXANDER URETA ESCOBEDO;

DICTAMINA:

Que el Borrador de trabajo académico titulado:

"EVALUACION DE LAS TECNICAS QUIRURGICAS PARA EL TRATAMIENTO DE LAS ULCERAS CORNEALES EN PERRO *(Canis familiaris)*, AREQUIPA 2017".

presentado por (la) Sr.(s)(ita):

CARLOS FERNANDEZ HINOJOSA

Puede ser sustentado públicamente después de tener en cuenta las observaciones del dictamen adjunto. Caso contrario, el (la) Especializando asume la responsabilidad que pudiera derivarse.

Asesor: MVZ Esp. ALEXANDER URETA ESCOBEDO

Arequipa, 01 de abril del 2019

MGTER. CARLO SANZ LUDEÑA
Director de la Escuela Profesional de
Medicina Veterinaria y Zootecnia

CSL/DEPMVZ
JI.

Publicación autorizada con fines académicos e investigativos
En su investigación no olvide referenciar esta tesis

REPOSITORIO DE
TESIS UCSM

UNIVERSIDAD
CATÓLICA
DE SANTA MARÍA

Universidad Católica de Santa María
(51 54) 382038 Fax:(51 54) 251213 ucsm@ucsm.edu.pe http://www.ucsm.edu.pe Apartado: 1350
AREQUIPA - PERÚ

SEGUNDA ESPECIALIDAD DE CLÍNICA QUIRÚRGICA
EN PEQUEÑOS ANIMALES
RESOLUCION 5459-R-2014

DICTAMEN BORRADOR DE TRABAJO ACADÉMICO

Señor Magíster
CARLO SANZ LUDEÑA
Director de la Escuela Profesional de Medicina Veterinaria y Zootecnia
Presente.-

Mediante el presente, comunicamos a usted que se ha procedido a revisar el Borrador de Trabajo Académico titulado:

"EVALUACION DE LAS TECNICAS QUIRURGICAS PARA EL TRATAMIENTO DE LAS ULCERAS CORNEALES EN PERRO *(Canis familiaris)*, AREQUIPA 2017".
presentado por:

CARLOS FERNANDEZ HINOJOSA

Asesorado (a) por el(la) MVZ Esp. ALEXANDER URETA ESCOBEDO

El jurado dictaminador presidido por el MGTER. CARLO SANZ LUDEÑA, e integrado por el vocal DR. FERNANDO FERNANDEZ FERNANDEZ, como Asesor y Secretario el MVZ. Esp. ALEXANDER URETA ESCOBEDO;

DICTAMINA:

APTO PARA SUSTENTACION

OBSERVACIONES

Arequipa, 24 de MARZO del 2019

MGTER. CARLO SANZ LUDEÑA
Presidente

DR. FERNANDO FERNANDEZ FERNANDEZ
Vocal

MVZ. Esp. ALEXANDER URETA ESCOBEDO
Secretario

Publicación autorizada con fines académicos e investigativos
En su investigación no olvide referenciar esta tesis

REPOSITORIO DE
TESIS UCSM

UNIVERSIDAD
CATÓLICA
DE SANTA MARÍA

Universidad Católica de Santa María
(51 54) 382038 Fax:(51 54) 251213 ucsm@ucsm.edu.pe http://www.ucsm.edu.pe Apartado: 1350
AREQUIPA - PERÚ

SEGUNDA ESPECIALIDAD DE CLINICA QUIRURGICA
EN PEQUEÑOS ANIMALES
Resolucion 5459-R-2014

AMPLIACION DE PLAZO PARA DESARROLLO DE BORRADOR DE TRABAJO ACADÉMICO

El señor (a)(ita): CARLOS FERNANDEZ HINOJOSA;

Visto el Expediente N° 2018-02579, presentado por el señor: MVZ CARLOS FERNANDEZ HINOJOSA, quien está solicitando la ampliación del plazo para el desarrollo de su Trabajo Académico, ya que por motivos laborales no ha podido cumplir con su trabajo;

De acuerdo al Reglamento de Grados y Títulos vigente; y por razones de equidad, la Dirección de la Escuela Profesional de Medicina Veterinaria

RESUELVE:

Autorizar la ampliación y validez de la inscripción del Tema de Trabajo Académico,

"EVALUACION DE LAS TECNICAS QUIRURGICAS PARA EL TRATAMIENTO DE ULCERAS CORNEALES EN PERRO (*Canis familiaris*), AREQUIPA 2017."

por un período de (6) meses, a partir del 28 de octubre del 2018 al 28 de abril del 2019 debiendo el (la) señor (ita) culminar el desarrollo del mismo, teniendo en cuenta las observaciones del jurado dictaminador del Trabajo Académico.

Arequipa, 20 de octubre del 2018

MGTER. CARLO SANZ LUDEÑA
Director de la Escuela Profesional de
Medicina Veterinaria y Zootecnia

CSL/DEPMVZ
JI.

Publicación autorizada con fines académicos e investigativos
En su investigación no olvide referenciar esta tesis

REPOSITORIO DE
TESIS UCSM

UNIVERSIDAD
CATÓLICA
DE SANTA MARÍA

Universidad Católica de Santa María
(51 54) 382038 Fax:(51 54) 251213 ucsm@ucsm.edu.pe http://www.ucsm.edu.pe Apartado: 1350
AREQUIPA - PERÚ

"IN SCIENTIA ET FIDE EST FORTITUDO NOSTRA"
(En la Ciencia y en la Fe está nuestra fuerza)

SEGUNDA ESPECIALIDAD DE CLINICA QUIRURGICA EN PEQUEÑOS ANIMALES

RESOLUCION 5459-R-2014

DICTAMEN DE PLAN DE TESINA

Señor Magíster
CARLO SANZ LUDEÑA
Director de la Escuela Profesional de Medicina Veterinaria y Zootecnia UCSM
Presente.-

Mediante el presente, comunicamos a usted que se ha procedido a revisar el plan de Tesis Titulado:

"EVALUACION DE LAS TECNICAS QUIRURGICAS PARA EL TRATAMIENTO DE LAS ULCERAS CORNEALES EN PERRO (Canis familiaris), Arequipa 2017;"
presentado por el (la) Sr.(s)(ita):

CARLOS FERNANDEZ HINOJOSA

El jurado dictaminador presidido por el MGTER. CARLO SANZ LUDEÑA y el secretario MGTER. FERNANDO FERNANDEZ FERNANDEZ

DICTAMINA:

APTO PARA SU EJECUCION

OBSERVACIONES

Arequipa, 28 de ABRIL de 2017

MGTER. CARLO SANZ LUDEÑA
Presidente

MGTER FERNANDO FERNANDEZ FERNANDEZ
Secretario

Publicación autorizada con fines académicos e investigativos
En su investigación no olvide referenciar esta tesis

REPOSITORIO DE
TESIS UCSM

UNIVERSIDAD
CATÓLICA
DE SANTA MARÍA

Universidad Católica de Santa María
(51 54) 382038 Fax:(51 54) 251213 ucsm@ucsm.edu.pe http://www.ucsm.edu.pe Apartado: 1350
AREQUIPA - PERÚ

SEGUNDA ESPECIALIDAD DE CLINICA QUIRURGICA
EN PEQUEÑOS ANIMALES
RESOLUCION 5459-R-2014

INSCRIPCIÓN PLAN DE TRABAJO ACADEMICO

Alumno(a): CARLOS FERNANDEZ HINOJOSA

El jurado dictaminador conformado por la **MGTER. CARLO SANZ LUDEÑA** y el **DR. FERNANDO FERNÁNDEZ FERNÁNDEZ;** de acuerdo al Reglamento de Grados y Títulos, Título IV del Título Profesional de Segunda Especialidad, Capítulo III, de la Elaboración, Presentación y Aprobación de un Trabajo de Tesis, Art. 21; el Director de la Escuela Profesional de Medicina Veterinaria y Zootecnia;

DICTAMINA:
Autorizar la inscripción del Plan de Trabajo Académico:

"EVALUACION DE LAS TECNICAS QUIRURGICAS PARA EL TRATAMIENTO DE ULCERAS CORNEALES EN PERRO (*Canis familiaris*), AREQUIPA 2017."

presentado por el (la) Sr.(ita) Alumno(a) de la Segunda Especialidad:

CARLOS FERNANDEZ HINOJOSA

por un período de seis (06) meses a partir de la fecha; debiendo el (la) recurrente proceder al desarrollo del mismo, teniendo en cuenta las observaciones del jurado dictaminador del Plan de Tesis.

Arequipa, 28 de abril del 2017

MGTER. CARLO SANZ LUDEÑA
Director de la Escuela Profesional de
Medicina Veterinaria y Zootecnia

CSL/DEPMVZ
JL

Publicación autorizada con fines académicos e investigativos
En su investigación no olvide referenciar esta tesis

REPOSITORIO DE
TESIS UCSM

UNIVERSIDAD
CATÓLICA
DE SANTA MARÍA

DEDICATORIA

Esta tesis se la dedico a mi Dios quién supo guiarme por el buen camino, darme fuerzas para seguir adelante y no desmayar en los problemas que se presentaban, enseñándome a encarar las adversidades sin perder nunca la dignidad ni desfallecer en el intento. A mi familia quienes por ellos soy lo que soy.

Para mis padres Jorge y Nelly por su apoyo, consejos, comprensión, amor, ayuda en los momentos difíciles, y por ayudarme con los recursos necesarios para estudiar. Me han dado todo lo que soy como persona, mis valores, mis principios, mi carácter, mi empeño, mi perseverancia, mi coraje para conseguir mis objetivos.

A mis hermanos Jorge y Ana Cecilia, por estar siempre presentes, acompañándome para culminar otro de mis objetivos.

A mi novia Jamie, tu ayuda ha sido fundamental, has estado conmigo en los momentos más difíciles. Siempre estuviste motivándome y ayudándome hasta donde tus alcances lo permitían. Gracias, amor.

Publicación autorizada con fines académicos e investigativos
En su investigación no olvide referenciar esta tesis

REPOSITORIO DE
TESIS UCSM

UNIVERSIDAD
CATÓLICA
DE SANTA MARÍA

INTRODUCCIÓN

El sentido de la visión para los pequeños animales no representa uno de los principales órganos de los sentidos, es probable que confíen más en su olfato o incluso en el oído, esto debido a la escaza definición visual y los pocos colores que percibe, a pesar de eso es superior a nuestro sentido de la visión en temas de visión a poca luz o definición del movimiento, pero en líneas generales el órgano de la visión funciona en conjunto con los demás sentidos y hace que algunos de ellos sean muy precisos (Xavier Manteca. 2003). Sin embargo, la afección de los ojos y consiguiente pérdida de este sentido puede estar relacionada con cambios de conducta y dolor, que puede de alguna forma provocar anorexia y por ende una afección sistémica en algunos casos.

La córnea es una porción única de la túnica fibrosa externa del ojo: es transparente y desempeña una función principal de refracción, al tiempo que constituye una barrera física fuerte e impermeable entre el ojo y el entorno (Kirk N. Gelatt, 2003). Por tal motivo esta estructura ocular al estar expuesta al medio ambiente se encuentra en constante cambio pues el medio ambiente de alguna forma la va deteriorando, y esto requiere una constante renovación del epitelio superficial, si a esto le sumamos las costumbres de olfatear, buscar entre las malezas, cazar en algunos casos e ingresar en diversos lugares, hace que la córnea pueda sufrir traumatismos y dañarse. Por lo general debido a las características anatómicas y fisiológicas de esta estructura ocular, cualquier afección superficial se puede reparar diariamente. Sin embargo, una afección que sea algo más profunda o que incluso llegue al estroma o a la membrana de Descemet, provocará una úlcera, incapaz de cicatrizar, la misma que necesitará no solo tratamiento médico sino también quirúrgico.

Será importante el diagnóstico preciso, llevado a cabo respetando todos los procedimientos de diagnóstico ocular básico y el especializado, pues esta afección ocular, no sólo tiene etiología traumática, sino también infecciosa, provocada por alteraciones congénitas e ideopática, es decir una alteración congénita como un entropión o unos cilios ectópicos, de alguna forma también

Publicación autorizada con fines académicos e investigativos
En su investigación no olvide referenciar esta tesis

REPOSITORIO DE
TESIS UCSM

UNIVERSIDAD
CATÓLICA
DE SANTA MARÍA

podrían provocar una queratitis ulcerativa, de allí la importancia de un diagnóstico preciso y definitivo.

El presente trabajo de investigación, se encargará de exponer las principales técnicas quirúrgicas para el tratamiento de los diferentes tipos de queratitis ulcerativa o también denominada úlcera corneal. Considerando los últimos avances de la especialidad de oftalmología veterinaria y los conocimientos aprendidos en los módulos de la segunda especialidad en clínica quirúrgica, todo ello con el objetivo de lograr un pensamiento crítico que permita diferenciar tanto los tipos de úlceras y las técnicas quirúrgicas más adecuadas.

Publicación autorizada con fines académicos e investigativos
En su investigación no olvide referenciar esta tesis

REPOSITORIO DE
TESIS UCSM

UNIVERSIDAD
CATÓLICA
DE SANTA MARÍA

RESUMEN

El presente trabajo de investigación se llevó a cabo con el fin de que el Médico veterinario amplíe su conocimiento en oftalmología veterinaria, así como el correcto diagnóstico de las enfermedades que afecta la córnea, teniendo como objetivo Determinar la evaluación de técnicas quirúrgicas para el tratamiento de úlceras corneales en el perro.

Nos enfocamos en el uso de pruebas para realizar una correcta revisión oftalmológica de manera ordenada para no alterar los datos de la revisión de la córnea dañada:

1. Test de schirmer.
2. Test de flurosceina.
3. Test de rosa de bengala.

Para el tratamiento oftalmológico abarcaremos el uso de antibióticos, para úlceras corneales simples se usarán oftálmicos como la ofloxacina, tobramicina, ciprofloxacino.

Para úlceras corneales refractarias usaremos el procedimiento quirúrgico de queratotomía en cuadrícula o punteada con el uso de antibióticos oftálmicos.

Hay que tener en cuenta de no usar corticoides en casos de úlceras corneales, el cual llega a atrofiar los pequeños vasos superficiales que emergen a través de la circulación conjuntivolimbar en dirección a la úlcera corneal, los efectos inhibitorios de los corticoides sobre la cicatrización corneanea: son la regeneración epitelial, infiltración de células inflamatorias, actividad fibroblástica, regeneración endotelial.

Como método para evaluar nuestro tratamiento será la mejora de la córnea dañada, usaremos el método test de flurosceina para descartar la ulcera corneal, en casos de las ulceras corneales profundas será la formación del tejido epitelial en la córnea.

Palabras claves: Técnicas quirúrgicas, úlceras corneales, córnea.

Publicación autorizada con fines académicos e investigativos
En su investigación no olvide referenciar esta tesis

REPOSITORIO DE
TESIS UCSM

UNIVERSIDAD
CATÓLICA
DE SANTA MARÍA

ABSTRACT

The present research work was carried out in order that the veterinarian expand its knowledge in veterinary ophthalmology, as well as the correct diagnosis of diseases affecting the cornea, having as objective to determine the evaluation of surgical techniques for the treatment of corneal ulcers in the dog.

We focus on the use of tests to perform a proper ophthalmological review in an orderly manner so as not to alter the data of the damaged cornea revision:

1. Schirmer test.
2. Fluroscein test.
3. Bengal rose test.

For the ophthalmological treatment we will cover the use of antibiotics, for ophthalmic ophthalmic ulcers such as ofloxacin, tobramycin, ciprofloxacin will be used for simple corneal ulcers.

For refractory corneal ulcers we will use the surgical procedure of grid keratotomy or dotted with the use of ophthalmic antibiotics.

It must be taken into account not to use corticoids in cases of corneal ulcers, which atrophy the small superficial vessels that emerge through the conjunctivolimbar circulation in the direction of the corneal ulcer, the inhibitory effects of corticoids on the corneal healing: they are epithelial regeneration, infiltration of inflammatory cells, fibroblastic activity, endothelial regeneration.

As a method to evaluate our treatment will be the improvement of the damaged cornea, we will use the fluroscein test method to rule out corneal ulcer, in cases of deep corneal ulcers it will be the formation of epithelial tissue in the cornea.

Keywords: Surgical techniques, corneal ulcers, cornea.

Publicación autorizada con fines académicos e investigativos
En su investigación no olvide referenciar esta tesis

REPOSITORIO DE
TESIS UCSM

UNIVERSIDAD
CATÓLICA
DE SANTA MARÍA

ÍNDICE

Págs.

INTRODUCCIÓN viii
RESUMEN x
ABSTRACT xi
CAPITULO 1 MARCO TEÓRICO 1
1.1. LA VISIÓN DE LOS PEQUEÑOS ANIMALES 1
1.2. GENERALIDADES 6
1.2.1. ANATOMÍA OFTALMOLÓGICA 7
1.2.2. ANATOMÍA/FISIOLOGÍA DE LA CÓRNEA 11
1.2.3. PIGMENTACIÓN CORNEAL 12
1.2.4. CAMBIOS DE COLORACIÓN DE LA CÓRNEA 13
1.2.5. EDEMA CORNEAL 13
1.2.6. CICATRIZACIÓN CORNEAL 14
1.3. CLASIFICACIÓN Y ETIOLOGÍA 15
1.3.1. CUADRO CLASIFICACIÓN DE ULCERAS CORNEALES 15
1.3.2. CUADRO DE ETIOLOGÍA DE ULCERAS CORNEALES 16
1.4. QUERATITIS ULCERATIVA 17
1.4.1. ÚLCERA CORNEAL SIMPLE/NO COMPLICADA (SUPERFICIAL) 17
1.4.2. ÚLCERAS CORNEALES REFRACTARIAS 18
1.4.3. ÚLCERAS ESTROMÁTICAS 20
1.4.4. ÚLCERAS CORNEALES BACTERIANAS 25
1.4.5. QUERATITIS MICÓTICA 25
1.4.6. ÚLCERAS DE LICUEFACCIÓN (ÚLCERAS ASOCIADAS A LA COLAGENASA Y PROTEASA) 26
1.4.7. ÚLCERA CORNEAL COMPLICADA 26
1.5. DIAGNÓSTICO 27
1.5.1. ÚLCERAS CORNEALES REFRACTARIAS 27
1.5.2. ÚLCERAS CORNEALES BACTERIANAS 27
1.5.3. QUERATITIS MICÓTICA 28
1.5.4. ÚLCERA CORNEAL COMPLICADA 28

Publicación autorizada con fines académicos e investigativos
En su investigación no olvide referenciar esta tesis

REPOSITORIO DE
TESIS UCSM

UNIVERSIDAD
CATÓLICA
DE SANTA MARÍA

1.6. DIAGNÓSTICO DIFERENCIAL 28
1.7. TRATAMIENTO MÉDICO 29
1.7.1. ÚLCERAS CORNEALES REFRACTARIAS 29
1.7.2. ÚLCERAS CORNEALES BACTERIANAS 30
1.7.3. QUERATITIS MICÓTICA 31
1.7.4. ÚLCERAS DE LICUEFACCIÓN (ÚLCERAS ASOCIADAS A LA COLAGENASA Y PROTEASA) 31
1.7.5. ÚLCERA CORNEAL PROFUNDA 32
1.7.6. ÚLCERA CORNEAL COMPLICADA 34
1.8. TRATAMIENTO QUIRÚRGICO 37
1.8.1. EROSIÓN EPITELIAL RECIDIVANTE 37
1.8.2. ÚLCERA CORNEAL PROFUNDA 44
1.8.3. ÚLCERA CORNEAL COMPLICADA 45
1.9. PRONÓSTICO 46
CAPÍTULO 2 JUSTIFICACIÓN 48
CAPÌTULO 3 OBJETIVO 49
3.1. GENERAL 49
3.2. OBJETIVOS ESPECÍFICOS 49
CAPÍTULO 4 METODOLOGÍA 50
CAPÌTULO 5 ANÁLISIS BIBLIOGRÁFICO 51
CAPÍTULO 6 CONCLUSIONES 53
CAPÍTULO 7 RECOMENDACIONES 54
CAPÍTULO 8 BIBLIOGRAFÍA 55
CAPÍTULO 9 ANEXOS 57

Publicación autorizada con fines académicos e investigativos
En su investigación no olvide referenciar esta tesis

REPOSITORIO DE
TESIS UCSM

UNIVERSIDAD
CATÓLICA
DE SANTA MARÍA

CAPITULO 1
MARCO TEÓRICO

1.1. LA VISIÓN DE LOS PEQUEÑOS ANIMALES

Los estímulos visuales tienen una función importante en el control de la conducta del perro; basta citar, a título de ejemplo, la variedad de posturas que el perro utiliza para comunicarse con sus congéneres. Resulta difícil saber cómo ve un perro o cualquier otro animal. No obstante, la comparación de su sistema visual con el de los humanos pone de manifiesto una serie de diferencias importantes:

La visión en los primates depende de dos sistemas relativamente independientes: el magnocelular y el parvocelular. El sistema magnocelular es responsable del análisis de la forma, el movimiento y la profundidad; por el contrario, el parvocelular participa en el reconocimiento de los detalles. Es decir, es responsable de la agudeza visual- y en la visión cromática. El sistema magnocelular parece ser el más antiguo en términos evolutivos y lo presentan todos los mamíferos, mientras que el sistema parvocelular es exclusivo de los primates y no se encuentra, por lo tanto, en el perro. Aunque algunos autores sugieren que la distinción entre ambos sistemas no es aplicable a todas las especies, las consideraciones previas muestran algunas diferencias importantes entre la visión de los humanos y la del perro (Xavier Manteca, 2003).

En la retina existen dos tipos de células fotoreceptoras: los conos y los bastones. Los primeros se encargan de la percepción de los detalles y de la visión cromática, mientras que los bastones son muy sensibles a los cambios en la intensidad de la luz y participan en la detección del movimiento, además de ser responsables de la visión con poca luz. En la retina humana hay unos 125 millones de bastones y 5 millones de conos, de modo que los conos suponen aproximadamente el 4.5% del total de las células fotoreceptoras. En cambio, en la retina del perro los conos suponen sólo el 3% (Xavier Manteca, 2003).

Publicación autorizada con fines académicos e investigativos
En su investigación no olvide referenciar esta tesis

REPOSITORIO DE
TESIS UCSM

UNIVERSIDAD
CATÓLICA
DE SANTA MARÍA

El pigmento fotoreceptor de los bastones se denomina rodopsina. En el perro tarda bastante tiempo en regenerarse después de la exposición a luz intensa, mientras que la humana se regenera rápidamente (Xavier Manteca, 2003).

En la especie humana, la fóvea es responsable en buena medida de la agudeza visual. El perro no tiene fóvea, aunque tiene una parte de la retina menos vascularizada y con un porcentaje de conos superior al del resto de la retina. Esta porción de la retina se llama "franja visual" (visual streak) y su tamaño varía según la raza. Además, en general es mayor en el lobo que en el perro. Inmediatamente por detrás de la retina del perro y de otros mamíferos se encuentra el tapetum lucidum, una capa de células que refleja de nuevo hacia la retina la luz que no ha sido absorbida por los fotoreceptores. El tapetum lucidum aumenta la sensibilidad a la luz y confiere a los ojos del perro (y de muchos otros mamíferos) el aspecto brillante que los caracteriza cuando son iluminados en la oscuridad. Las células fotoreceptoras establecen sinapsis con las denominadas células bipolares y éstas, a su vez, con las células ganglionares, cuyos axones forman el nervio Óptico. Normalmente, varias células fotoreceptoras establecen sinapsis con una única célula bipolar y varias de éstas con una única célula ganglionar; este fenómeno se denomina convergencia. En la retina del perro, la convergencia es mayor que en la retina humana; en otras palabras, el perro tiene más células fotoreceptoras por cada célula ganglionar que los humanos. Esto contribuye a que el perro tenga una agudeza visual menor, pero vea mejor con poca luz que los humanos. En general, todas las características mencionadas hasta aquí sugieren que el sistema visual del perro tiene una agudeza menor, es decir, menos capacidad para percibir los detalles que el sistema visual humano. Algunos autores estiman que la agudeza visual del perro equivale al 20-40% de la de los primates. Por otra parte, el umbral de visión del perro, es decir, la intensidad mínima de luz que despierta sensación luminosa es 4 a 5 veces inferior al de los humanos; en otras palabras, el perro ve mejor que nosotros en condiciones de escasa iluminación. Finalmente, el

Publicación autorizada con fines académicos e investigativos
En su investigación no olvide referenciar esta tesis

REPOSITORIO DE
TESIS UCSM

UNIVERSIDAD
CATÓLICA
DE SANTA MARÍA

sistema visual del perro parece ser muy eficaz a la hora de detectar el movimiento. Otro aspecto a destacar es que el ojo del perro parece tener una capacidad de acomodación menor que el ojo humano y, probablemente, el perro tiene dificultad para ver con nitidez objetos situados a menos de 35-50 cm de distancia. Por otra parte, un alto porcentaje de perros (al menos de algunas razas) presentan miopía, hecho que puede disminuir su capacidad para realizar algunos cometidos (Xavier Manteca, 2003).

Posición de los ojos y visión binocular. El perro tiene los ojos en posición frontal. Esta característica es común en carnívoros y primates, mientras que los herbívoros suelen tener los ojos laterales. Aunque existe una gran variabilidad entre razas de perro, el ángulo de visión de cada ojo es, por término medio, de unos 150°, y el ángulo de visión binocular de unos 60°. Por lo tanto, el campo visual total es de aproximadamente 240° y el ángulo sin visión de unos 120°. En los animales con los ojos situados en posición lateral, el ángulo de visión binocular es menor, mientras que el campo visual total es mayor. La visión binocular es uno de los mecanismos responsables de la percepción de la profundidad y requiere que cada hemisferio cerebral reciba información de ambos ojos. Esto se consigue gracias al cruzamiento de fibras en el quiasma óptico. En el ser humano, aproximadamente el 50% de fibras nerviosas procedentes de un ojo terminan en el hemisferio cerebral contralateral, mientras que en el perro este porcentaje se reduce al 25%. Dicho de otra manera, la información visual que llega a cada hemisferio cerebral del perro procede en un 75% de un ojo y en un 25% del otro ojo, mientras que en los humanos cada hemisferio recibe un 50% de información de cada ojo (Xavier Manteca, 2003).

Visión de los colores. Tradicionalmente, se ha sugerido que los perros tienen una escasa capacidad para distinguir los colores, o al menos que la visión cromática desempeña un papel muy poco relevante en el comportamiento del perro. Esta afirmación, sin embargo, podría no ser cierta. El perro tiene dos tipos de conos, con un pico de absorción de luz que corresponde a una longitud de onda de 429 nm (azul-violeta) y

Publicación autorizada con fines académicos e investigativos
En su investigación no olvide referenciar esta tesis

REPOSITORIO DE
TESIS UCSM

UNIVERSIDAD
CATÓLICA
DE SANTA MARÍA

555nm respectivamente (amarillo-verde). Así pues, es un animal con visión dicromática (Xavier Manteca, 2003).

Además, varios estudios de comportamiento realizados a finales de la década de 1980 y principios de la de 1990 han demostrado que, efectivamente, el perro es capaz de distinguir algunos colores. Concretamente, es muy probable que distinga bien el azul del amarillo y, por el contrario, no pueda distinguir el rojo, el naranja y el verde, que tal vez percibiría como tonalidades de azul o amarillo. Aunque es difícil saber la importancia que tiene la visión de los colores para el perro, recientemente se ha sugerido que ésta podría ser mayor de lo que tradicionalmente se había pensado (Xavier Manteca, 2003).

Ceguera y conducta. Se afirma a menudo que la ceguera puede causar problemas de comportamiento, incluso agresividad. Acerca de este tema, nos parece interesante mencionar un estudio sobre los cambios de conducta mostrados por un total de 50 perros ciegos; según dicho estudio, el 22% de los perros manifestaron un cambio de carácter, especialmente un aumento de su dependencia respecto a los propietarios y una mayor demanda de atención. Sólo dos perros mostraron una conducta agresiva y uno de ellos padecía glaucoma. Por lo tanto, y a la vista de estos resultados, parece que la agresividad no es una consecuencia frecuente de la ceguera (Xavier Manteca, 2003).

Figura N° 1 Anatomía del ojo.

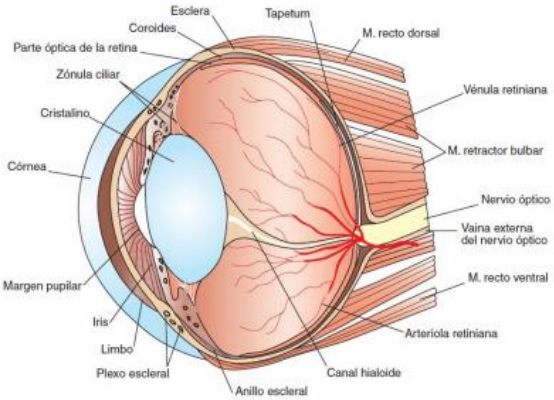

Fuente: (Theresa Fossum, 1999).

Publicación autorizada con fines académicos e investigativos
En su investigación no olvide referenciar esta tesis

REPOSITORIO DE
TESIS UCSM

UNIVERSIDAD
CATÓLICA
DE SANTA MARÍA

Figura N° 2 Anatomía del ojo

Fuente: (Theresa Fossum, 1999).

Figura N° 3 Anatomía del ojo.

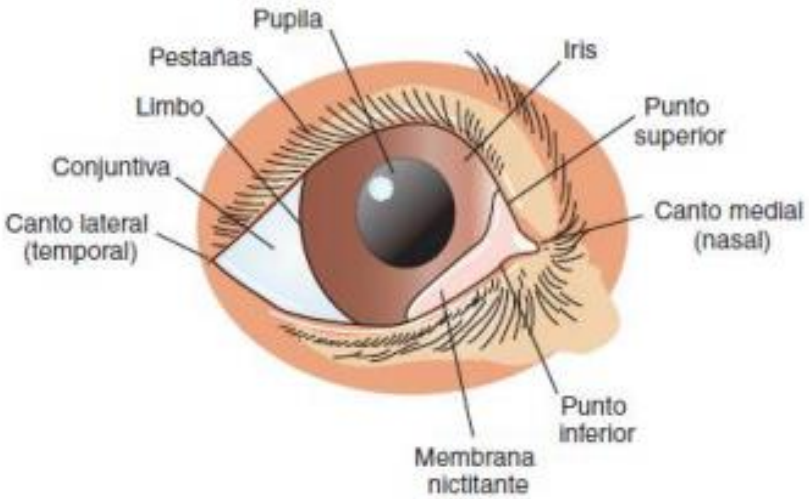

Fuente: (Theresa Fossum, 1999).

Publicación autorizada con fines académicos e investigativos
En su investigación no olvide referenciar esta tesis

REPOSITORIO DE
TESIS UCSM

UNIVERSIDAD
CATÓLICA
DE SANTA MARÍA

Figura N° 4 Anatomía del ojo.

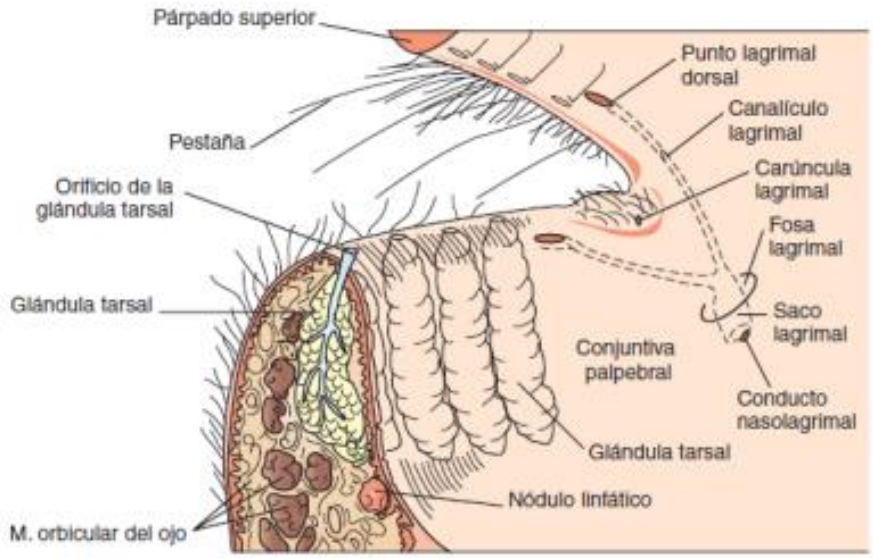

Fuente: (Theresa Fossum. 1999).

1.2. GENERALIDADES

La córnea es una porción única de la túnica fibrosa externa del ojo: es transparente y desempeña una función principal de refracción, al tiempo que constituye una barrera física fuerte e impermeable entre el ojo y el entorno. La córnea está expuesta a factores medioambientales, a pesar de lo cual puede conservar una superficie lisa y suave necesaria para la formación de imágenes en la retina. Este hecho se logra mediante una renovación continua y constante de la superficie de su epitelio, así como con el mantenimiento de una capa preocular de lágrimas sobre su superficie (con la ayuda del sistema lagrimal y de los párpados). Las respuestas patológicas de la córnea generalmente se asocian a una pérdida de su trasparencia. Por fortuna la mayoría de las enfermedades corneales se pueden solucionar con un tratamiento médico o quirúrgico. La córnea está formada por epitelio externo y membrana basal, estroma, membrana de Descemet y endotelio. La transparencia corneal depende de la ausencia de vasos sanguíneos y pigmentos de la superficie anterior no queratinizada de su epitelio, de la organización del estroma y del pequeño diámetro de las fibras de colágeno de la misma. El

Publicación autorizada con fines académicos e investigativos
En su investigación no olvide referenciar esta tesis

REPOSITORIO DE
TESIS UCSM

UNIVERSIDAD
CATÓLICA
DE SANTA MARÍA

endotelio corneal utiliza una bomba fisiológica activa para retirar y transportar fluidos al interior de la cámara anterior del ojo. De esta manera el endotelio corneal regula la hidratación de la matriz de colágeno del estroma, que proporciona resistencia mecánica. Las células endoteliales normalmente forman un patrón hexagonal, en mosaico, sobre la membrana de Descemet (como se puede apreciar con ayuda de un microscopio). Estas células endoteliales caninas hexagonales tienden a incrementan su tamaño pero a disminuir en número, con la edad. En los perros jóvenes, el número de células endoteliales varía, como media entre 2.500 y 2.800 por mm. Este hallazgo sugiere que, al igual que ocurre en el caso de los gatos y de los primates no humanos, el perro tiene una capacidad limitada de regeneración endotelial corneal (sobre todo en los animales jóvenes). El espesor central de la córnea en perros es de 0,558 +/- 0,076 mm y la córnea periférica dorsal es de 0,617 +/- 0,073 mm. La cicatrización corneal depende de la extensión de la lesión inicial, así como del tamaño y la profundidad del defecto que tiene que cicatrizar (Kirk N. Gelatt, 2003).

1.2.1. ANATOMÍA OFTALMOLÓGICA

Los párpados y la órbita alojan y protegen el ojo. Los párpados son pliegues cutáneos móviles que bloquean la luz y cuidan la córnea. El párpado superior es ligeramente más grande y más móvil que el inferior. Ambos párpados se unen en las comisuras medial y lateral, las cuales se estabilizan por los ligamentos palpebrales medial y lateral. La anchura de la apertura entre ambos párpados está controlada por grupos musculares opuestos; el músculo orbicular cierra la fisura palpebral, mientras que el elevador superior del párpado, la parte palpebral del músculo profundo del esfínter y los músculos lisos de alrededor de la órbita la abren. Los puntos lagrimales superior e inferior, los cuales drenan las lágrimas, se abren sobre las superficies bulbares de los márgenes palpebrales de 2 a 5 mm de la comisura medial. La carúncula lagrimal se localiza cerca de la comisura medial.

Publicación autorizada con fines académicos e investigativos
En su investigación no olvide referenciar esta tesis

REPOSITORIO DE
TESIS UCSM

UNIVERSIDAD
CATÓLICA
DE SANTA MARÍA

Destacan finos y pequeños pelos; tiene glándulas sebáceas, y puede estar pigmentada. Pelos largos conocidos como pestañas destacan del margen del párpado superior, mientras que el párpado inferior carece de ellas. Hay un conjunto de largos pelos táctiles en el margen medial dorsal de la órbita, que se corresponden con las cejas de las personas. Las glándulas en los márgenes palpebrales son similares a las glándulas que se encuentran en cualquier parte de la piel. Las glándulas sebáceas se abren dentro de los folículos de las pestañas del párpado superior. Ambos párpados tienen glándulas sebáceas modificadas, las glándulas tarsales (glándulas de Meibomio).

Las aperturas de los conductos se encuentran en un surco superficial inmediatamente caudal a la unión mucocutánea. Las glándulas tarsales producen una película lagrimal oleosa y normalmente son visibles a lo largo de la conjuntiva. Algunas veces se originan pelos muy finos a partir de esas glándulas. Esta situación se denomina distiquiasis. Las glándulas ciliares (glándulas sudoríparas apocrinas) secretan en los folículos pilosos, en las glándulas sebáceas o directamente sobre los márgenes palpebrales. La membrana mucosa especial de la cara interna de los párpados se denomina conjuntiva palpebral.

A nivel del borde de la órbita, esta conjuntiva se refleja sobre el ojo para convertirse en la conjuntiva bulbar. La conjuntiva palpebral tiene células caliciformes, mientras que la conjuntiva bulbar es más fina y no tiene dichas células.

A lo largo de la conjuntiva se encuentran nódulos linfáticos, pero son especialmente prominentes sobre la superficie bulbar del tercer párpado. El drenaje linfático de la conjuntiva llega al nódulo linfático parotídeo. El tercer párpado se produce como un pliegue de la parte ventromedial de la conjuntiva. Es muy móvil, llegando a ser capaz de cubrir por entero la cara anterior de la córnea. Una estructura en forma de T de cartílago hialino mantiene rígido al tercer párpado. La glándula superficial del tercer párpado, una glándula seromucosa mixta que contribuye de modo muy significativo a la producción de la película lagrimal, rodea la base

Publicación autorizada con fines académicos e investigativos
En su investigación no olvide referenciar esta tesis

REPOSITORIO DE
TESIS UCSM

UNIVERSIDAD
CATÓLICA
DE SANTA MARÍA

del cartílago. La órbita es la cavidad que contiene al ojo y los anejos oculares. El margen orbital óseo (huesos, lagrimal y cigomático) supone aproximadamente cuatro quintas partes de la circunferencia, mientras que el resto es completado por el ligamento orbital.

Este último es una banda fibrosa que conecta el proceso cigomático del hueso frontal con el proceso frontal del hueso cigomático. Tanto el músculo orbicular como el ligamento palpebral lateral están unidos al ligamento orbital. La pared interna y el techo de la órbita están formados por estructuras óseas (huesos frontal, lagrimal, presfenoides y palatino). Existen cinco orificios en la pared medial: el canal óptico, la fisura orbital, el canal lagrimal, y dos pequeños agujeros etmoidales.

El canal óptico se localiza rostralmente en la órbita y por él pasa el nervio óptico y la arteria oftálmica interna. La fisura orbital, entre los huesos basiesfenoides y presfenoides, da paso a los nervios oculomotor, troclear, abducente y óptico; la rama anastomótica de la arteria oftálmica y el plexo venoso de la órbita. El músculo retractor del ojo se origina en la fisura orbital. La órbita se continúa rostromedialmente con el canal lagrimal a través del cual discurren los conductos nasolagrimales. El conducto nasolagrimal conecta con dos canalículos, cuyos dos puntos de apertura se encuentran en el canto medial. Existe una fosa para la glándula lagrimal en la superficie ventral del proceso cigomático del hueso frontal donde se origina el ligamento orbital.

La pared lateral y el suelo están formados por tejidos blandos, el músculo terigoideo medial, el músculo temporal y la glándula cigomática. La arteria y el nervio maxilares cruzan el suelo de la órbita cerca de su vértice. El tejido graso de la órbita se encuentra en el polo caudal del ojo, rodeando el nervio óptico y los espacios entre los músculos extraoculares. Esta grasa sirve como cojín y permite la rotación y la retracción del ojo.

Publicación autorizada con fines académicos e investigativos
En su investigación no olvide referenciar esta tesis

REPOSITORIO DE
TESIS UCSM

UNIVERSIDAD
CATÓLICA
DE SANTA MARÍA

Los músculos extraoculares se insertan en la esclera y su función es permitir la rotación y la retracción ocular. Entre otros, podemos incluir los músculos rectos (dorsal, ventral, medial y lateral), los oblicuos (dorsal y ventral) y el retractor del ojo. La órbita, los músculos extraoculares y las demás estructuras orbitarias están cubiertas por fascia (periorbital, muscular y bulbar). El contenido del ojo está rodeado por una capa o envoltura fibrosa externa, con una parte transparente y con múltiples capas denominada córnea, y otra blanca y opaca conocida como esclera. Las dos se unen en la unión cornoescleral o limbo. La córnea mide habitualmente menos de 1 mm de grosor, está cubierta por una película lagrimal precorneal y tiene cuatro capas: el epitelio con su membrana basal, el estroma, la membrana de Descemet (membrana basal del endotelio) y el endotelio. La esclera tiene tres capas: la episclera (capa vascular), la esclera propiamente dicha (fibras de colágeno y fibroblastos) y la lámina fusca (haces de colágeno que se entremezclan con la coroides y el cuerpo ciliar). La esclera está cubierta anteriormente por la conjuntiva; posteriormente se insertan músculos alrededor de vasos y nervios, los cuales penetran en su superficie. La capa media o vascular del ojo es la úvea, que consiste en tres partes que se continúan: la coroides, el cuerpo ciliar y el iris. El iris se ve a través de la córnea y regula el tamaño de la pupila localizada centralmente. El cuerpo ciliar es una estructura circular gruesa que se encuentra a nivel del limbo, y que regula la forma del cristalino. Los pliegues de la cara interna del cuerpo ciliar son los procesos ciliares. La coroides se encuentra firmemente unida a la esclera, a la cual tapiza. La retina reviste la superficie interna de la coroides a la altura del proceso ciliar. La retina es la capa nerviosa del ojo. Las fibras zonulares unen el ecuador del cristalino con el proceso ciliar. El cristalino es transparente y elástico. El interior del ojo está dividido en dos cámaras. La cámara vítrea se localiza por detrás del cristalino y está ocupada por el cuerpo vítreo transparente y gelatinoso. El espacio entre la córnea y el cristalino está ocupado por el humo acuoso y se divide a su vez en dos cámaras. La cámara anterior es el espacio entre la córnea y el iris, y la cámara

Publicación autorizada con fines académicos e investigativos
En su investigación no olvide referenciar esta tesis

REPOSITORIO DE
TESIS UCSM

UNIVERSIDAD
CATÓLICA
DE SANTA MARÍA

posterior es un espacio pequeño entre el iris y el cristalino (Theresa Fossum, 1999).

1.2.2. ANATOMÍA/FISIOLOGÍA DE LA CÓRNEA

La córnea es la parte anterior transparente de la cubierta fibrosa externa del globo ocular. Está compuesta por diversas capas: el epitelio externo, el estroma intermedio y el endotelio interno. La capa acelular de la membrana de Descemet se sitúa entre el estroma y el endotelio. En perros el espesor corneal es de aproximadamente 0,45 - 0,55 mm. El epitelio tiene a su vez múltiples capas, está queratinizado y produce su membrana basal. Las células se unen entre sí y a la membrana basal mediante interdigitaciones de las membranas celulares y hemidesmosomas. El estroma es la capa más gruesa de la córnea, compuesta por varias capas de pequeñas células productoras de colágeno. La membrana de Descemet es una capa acelular y elástica situada entre el estroma y el endotelio. El endotelio consta de una sola capa de células, por lo que es el estrato celular más fino; a pesar de su pequeño tamaño, resulta fundamental para el funcionamiento normal de la córnea, como se verá más adelante. La superficie corneal está bañada por la película lagrimal preocular. Pueden consultarse más detalles sobre ella en la sección del sistema nasolagrimal. La inervación sensitiva de la córnea procede de los nervios ciliares largos derivados de la rama oftálmica del trigémino (V par craneal). Los nervios se ramifican superficialmente, por lo que existen más terminaciones nerviosas para el dolor en el epitelio y el estroma anterior que en el estroma profundo. Esto resulta especialmente relevante al valorar las úlceras corneales: las úlceras superficiales suelen ser más dolorosas que las más profundas, y hay que estar alerta cuando los dueños vuelven para una revisión diciendo que a su mascota le molesta menos el ojo; con suerte se deberá a que la úlcera ha curado, pero también podría ser un signo ominoso de que la úlcera se ha hecho más profunda. La córnea realiza varias funciones. Junto con la esclera, continuación posterior de la capa fibrosa externa del globo ocular, proporciona soporte estructural y protege los contenidos intraoculares. También desempeña un papel

Publicación autorizada con fines académicos e investigativos
En su investigación no olvide referenciar esta tesis

REPOSITORIO DE
TESIS UCSM

UNIVERSIDAD
CATÓLICA
DE SANTA MARÍA

importante en la refracción y transmisión de la luz. Así, tiene mayor potencia refractiva que el cristalino, ya que los rayos luminosos pasan de aire a líquido (humor acuoso) al atravesar la córnea, mientras que al entrar en el cristalino desde el humor acuoso se refractan menos. La transparencia de la córnea es crítica para su funcionamiento normal y se mantiene gracias a la ausencia de vasos sanguíneos y pigmento, la organización ordenada de las estructuras celulares y el pequeño tamaño de las fibrillas de colágeno. El endotelio actúa como una bomba que retira el líquido extra de la córnea manteniéndola en un estado relativamente deshidratado, que también contribuye a la transparencia corneal. Si esta bomba falla, puede producirse un denso edema corneal, caracterizado por coloración azul-grisácea y aumento del grosor de la córnea (Sally M. Turner, 2010).

1.2.3. PIGMENTACIÓN CORNEAL

La deposición de pigmentos sobre la córnea puede producirse en el caso de inflamación crónica, como ocurre en la queratitis superficial crónica (QSC o pannus) del Pastor Alemán, el síndrome de “queratitis pigmentaria” de las razas braquicefálicas, la queratoconjuntivitis seca y la queratitis ulcerativa crónica. La pigmentación corneal puede proceder de una o más fuentes, incluyendo la migración de melanocitos provenientes de los tejidos del limbo, frecuentemente con vascularización corneal; melanina en el interior de macrófagos y fibroblastos, lo que también puede ocurrir en los perros, y sinequias anteriores, así como adherencia de quistes de la úvea anterior a la córnea. Las células pigmentadas pueden proceder del epitelio pigmentado del cuerpo ciliar, del estroma del iris o del epitelio posterior de éste. Además, la pigmentación corneal puede producirse por la presencia de melanina o de células epiteliales pigmentadas con melanina fagocitadas por las células endoteliales de la córnea (Kirk N. Gelatt, 2003).

Publicación autorizada con fines académicos e investigativos
En su investigación no olvide referenciar esta tesis

REPOSITORIO DE
TESIS UCSM

UNIVERSIDAD
CATÓLICA
DE SANTA MARÍA

1.2.4. CAMBIOS DE COLORACIÓN DE LA CÓRNEA

Como ocurre en la mayoría de las enfermedades oculares, la córnea sólo puede reaccionar a las agresiones de pocos modos. Al tratarse de una estructura transparente, los cambios patológicos del color de la córnea son una alteración muy llamativa; pueden dividirse en lesiones blancas, rojizas, azul-grisáceas o pigmentadas. Las iremos tratando al abordar las diferentes queratopatías en las secciones siguientes (Sally M. Turner, 2010).

1.2.5. EDEMA CORNEAL

Después de una lesión, puede aparecer edema o inflamación corneal (sobre hidratación corneal) por la retención de fluidos en el epitelio o en el estroma. La transparencia corneal depende de su estructura física y de los mecanismos activos o celulares que previenen la sobre hidratación. La principal barrera frente al edema la constituyen el endotelio y el epitelio; cuando uno de ellos se lesiona se produce inflamación en la estroma. El endotelio mantiene la turgencia corneal mediante una bomba de transporte sodio-potasio dependiente de energía, así como mediante una barrera física. La función de barrera del endotelio se logra mediante una fuerte unión celular, que se conoce con el nombre de zonula occludens y que depende de los iones de calcio. El edema corneal consiste, simplemente, en un aumento del contenido de agua de la córnea, lo que, a su vez, produce un incremento del espesor y una disminución de la transparencia, así como una pérdida de glucosaminoglicanos, defecto del alineamiento de las fibras de colágeno y absorción de agua en la estroma. El edema corneal en perros puede asociarse con una gran variedad de causas, entre las que se incluyen la distrofia corneal, la lesión endotelial resultante de las membranas pupilares persistentes, traumatismos mecánicos, reacciones tóxicas, uveítis anterior, endotelitis, glaucoma, neovascularización y úlceras superficiales o profundas (Kirk N. Gelatt, 2003).

Publicación autorizada con fines académicos e investigativos
En su investigación no olvide referenciar esta tesis

REPOSITORIO DE
TESIS UCSM

UNIVERSIDAD
CATÓLICA
DE SANTA MARÍA

1.2.6. CICATRIZACIÓN CORNEAL

Si se daña la superficie corneal, el método de cicatrización depende de la profundidad de la lesión. Los defectos superficiales, es decir, aquellos que sólo afectan al epitelio, suelen cerrarse mediante migración celular (deslizamiento epitelial) y mitosis. Así, aproximadamente una hora después de una abrasión epitelial, el epitelio en el borde de la lesión se aplana y se extiende hacia dentro para cubrir el defecto. La consiguiente mitosis de las células epiteliales permite que la estructura recupere su espesor normal. Si se elimina todo el epitelio, bastan 48 – 72 horas para que se regenere por completo, aunque será más fino de lo normal durante varias semanas. Al comparar la rapidez de la curación del epitelio normal con los casos de ulceraciones tórpidas, se ponen de manifiesto las anomalías presentes en estas situaciones. Si el daño corneal es más profundo y también afecta al estroma, el epitelio cubre el defecto de modo similar, mediante deslizamiento y división, a lo que sigue una proliferación de fibroblastos estromales que lentamente rellenan el defecto estromal hasta conseguir que el epitelio engrosado recupere su profundidad normal. Por tanto, al valorar las úlceras corneales profundas, es importante establecer si el epitelio ha cubierto el fondo del defecto y lavar cuidadosamente cualquier exceso de fluoresceína para precisar el diagnóstico. Las lesiones estromales pueden causar mayor cicatrización que cuando sólo se daña el epitelio, debido sobre todo a la transformación de los queratocitos estromales en fibroblastos; estas células interrumpen el alineamiento normal de las finas laminillas estromales y originan opacificación permanente. Los vasos sanguíneos también crecen hacia la córnea lesionada desde el limbo con resultados contrapuestos, ya que, aunque aportan leucocitos y diversos factores tróficos al área dañada, también predisponen a una inflamación excesiva, con posible formación de tejido de granulación y mayor cicatrización posterior. Es evidente que la vascularización también puede influir en el curso de las queratopatías ulcerativas, por lo que se comentarán sus características histopatológicas concretas en aquellos casos en que sean relevantes. Las lesiones profundas o

Publicación autorizada con fines académicos e investigativos
En su investigación no olvide referenciar esta tesis

REPOSITORIO DE
TESIS UCSM

UNIVERSIDAD
CATÓLICA
DE SANTA MARÍA

úlceras progresivas (quizá por infección) pueden dar lugar a una rotura de la membrana de Descemet. Esta elástica capa a celular suele estar algo tensa, por lo que al romperse se enrollará sobre sí misma y rara vez se restablecerá por completo posteriormente. Las lesiones endoteliales apenas se curan porque sus células tienen una mínima capacidad regenerativa en perros y gatos. Así, la curación se basará en hipertrofia y deslizamiento celular, más que en mitosis, y de modo limitado. Es frecuente el edema corneal después de una lesión del endotelio, y puede hacerse permanente (Sally M. Turner, 2010).

1.3. CLASIFICACIÓN *Y ETIOLOGÍA*

Son numerosas las posibles causas de ulceración corneal. En las siguientes tablas se exponen la clasificación y las causas más frecuentes.

1.3.1. CUADRO CLASIFICACIÓN DE ULCERAS CORNEALES

CLASIFICACIÓN DE LAS QUERATOPATÍAS	
ULCERATIVAS	**NO ULCERATIVAS**
- Úlcera corneal superficial. - Erosión epitelial recidivante. - Úlcera estromal intermedia. - Úlcera corneal profunda. - Descemetocele. - Úlcera corneal necrosante. - Úlcera corneal perforada. - Cuerpo extraño corneal. - Secuestro corneal.	- Queratitis superficial crónica (pannus). - Queratitis intersticial. - Queratitis pigmentaria. - Queratoconjuntivitis proliferativa (eosinófila). - Queratoconjuntivitis seca. - Distrofia/degeneración endotelial corneal. - Dermoide. - Lipidosis corneal. - Queratopatía lipídica. - Neoplasia corneal.

(Sally M. Turner, 2010).

Publicación autorizada con fines académicos e investigativos
En su investigación no olvide referenciar esta tesis

REPOSITORIO DE
TESIS UCSM

UNIVERSIDAD
CATÓLICA
DE SANTA MARÍA

1.3.2. CUADRO DE ETIOLOGÍA DE ULCERAS CORNEALES

CAUSAS DE ULCERACIÓN CORNEAL	
ETIOLOGÍA	**EJEMPLOS**
Alteraciones palpebrales	Agenesia palpebral (coloboma) Entropión Blefaritis Neoplasia palpebral Lagoftalmos
Alteraciones de las pestañas o pelos	Pestañas ectópicas Distiquiasis Triquiasis Triquiasis del pliegue nasal
Agentes irritantes	Champú Humo Ácidos o álcalis Luz ultravioleta
Alteraciones de la película Lagrimal	Queratoconjuntivitis seca Alteraciones cualitativas de la película lagrimal
Traumatismos	Arañazo de gato Accidente de tráfico Contusión (golpe en la cara) Cuerpo extra ñ o
Infecciones	Bacterianas Víricas Fúngicas (raras)
Distrofia/degeneración	Distrofia endotelial corneal Edema corneal con glaucoma

(Sally M. Turner, 2010).

Publicación autorizada con fines académicos e investigativos
En su investigación no olvide referenciar esta tesis

REPOSITORIO DE
TESIS UCSM

UNIVERSIDAD
CATÓLICA
DE SANTA MARÍA

1.4. QUERATITIS ULCERATIVA

La ulceración corneal constituye la enfermedad ocular muy frecuente en perros. Las úlceras superficiales no complicadas, en general, se resuelven de forma rápida y con una formación de cicatriz mínima. Las úlceras profundas complicadas pueden comprometer la visión, debido a la formación de tejido cicatricial sobre la córnea o cuando se produce perforación corneal, a la formación de sinequias anteriores. La queratitis ulcerativa grave puede conducir a la pérdida del ojo por endoftalmitis, glaucoma, ptisis bulbi o alguna combinación de estas tres alteraciones. Por fortuna, las úlceras corneales constituyen las alteraciones oculares que mejor se pueden tratar de todas las enfermedades oftalmológicas que suponen un riesgo para la visión. Las úlceras corneales se clasifican en función de la profundidad de la lesión corneal (superficiales, profundas estromáticas y descemetocele y de su causa (Kirk N. Gelatt. 2003).

1.4.1. ÚLCERA CORNEAL SIMPLE/NO COMPLICADA (SUPERFICIAL)

Las úlceras corneales simples/no complicadas (superficiales) suelen ser secundarias a un trauma menor, a un trauma provocado por el propio animal, a irritación por shampús e, incluso, a alteraciones de las pestañas, de la estructura y función de los párpados y a alteraciones de la capa preocular de lágrimas. Estas úlceras suelen resolverse con la terapia tópica con antibióticos, administrándolos tres o cuatro veces al día para prevenir la infección bacteriana. Además, se administra atropina al 1 % para controlar el espasmo de la musculatura ciliar, con el consiguiente dolor y para inducir la midriasis, con lo que se disminuye el riesgo de formación de sinequias. Sin embargo, la administración excesiva puede disminuir la producción de lágrimas. Se recomiendan las preparaciones oftalmológicas que contienen neomicina, bacitracina y polimixina B. La úlcera debería resolverse en 2-6 días; si esto no ocurre, la úlcera deberla ser revaluada por si existiera algún factor subyacente no detectado (Kirk N. Gelatt. 2003).

Publicación autorizada con fines académicos e investigativos
En su investigación no olvide referenciar esta tesis

REPOSITORIO DE
TESIS UCSM

UNIVERSIDAD
CATÓLICA
DE SANTA MARÍA

1.4.2. ÚLCERAS CORNEALES REFRACTARIAS

Los términos "erosiones epiteliales refractarias, úlceras corneales persistentes, síndrome de erosión corneal recurrente, erosiones recurrentes, úlceras indolentes, úlceras del Boxer y úlceras roedoras", son sinónimos para designar las úlceras corneales superficiales que cicatrizan con dificultad o lentamente y que tienden a recurrir. Las úlceras corneales superficiales refractarias se reconocen por un borde envolvente de epitelio socavado característico, que no está fijado a la estroma corneal ni a la membrana basal del epitelio. Esta alteración se describió por primera vez en perros de la raza Boxer, pero puede producirse también en otras razas. Estas úlceras refractarias o recurrentes se observan con mayor frecuencia en perros de mediana a avanzada edad (Kirk N. Gelatt, 2003).

La patogenia de las úlceras corneales refractarias se desconoce. Debido a que estas úlceras están con frecuencia, relacionadas con la raza, se desarrollan de forma espontánea y, en ocasiones pueden afectar a ambos ojos, podrían representar distrofias primarias del estroma superficial o del epitelio corneal. Las úlceras corneales refractarias podrían consistir en distrofias del epitelio corneal, caracterizadas por unas células basales epiteliales que originan una membrana basal anormal y escasez de hemidesmosomas para la fijación. La fijación del epitelio corneal al estroma depende de su membrana basal, así como de los hemidesmosomas de la membrana celular epitelial basal. Con frecuencia estos complejos de la membrana basal están reforzados con fibrillas de anclaje que proporcionan resistencia a las uniones de adhesión entre las células. Los bóxer que padecen úlceras refractarias presentan un número disminuido de hemidesmosomas y una membrana epitelial basal alterada (al igual que ocurre en las personas con erosiones recurrente y con distrofia epitelial) (Kirk N. Gelatt, 2003).

Publicación autorizada con fines académicos e investigativos
En su investigación no olvide referenciar esta tesis

REPOSITORIO DE
TESIS UCSM

UNIVERSIDAD
CATÓLICA
DE SANTA MARÍA

Los perros y gatos con erosiones epiteliales suelen presentar hiperemia conjuntival leve, lagrimeo y un ligero blefaroespasmo en el ojo afectado. Son más frecuentes en las razas bóxer y corgi, aunque pueden darse en cualquier perro de edad media, incluso con mezcla de razas. Los gatos birmanos y persas suelen sufrir este trastorno más a menudo que la población felina general. Normalmente sólo enferma un ojo, aunque en ocasiones pueden afectarse ambos ojos a la vez. El grado de malestar es variable: algunos pacientes no parecen sentir dolor, mientras que otros tratan de frotarse el ojo afectado de vez en cuando. Algunos pacientes están especialmente molestos, aunque no es habitual. Puede haber un cambio del aspecto del ojo, con ligero edema corneal que produce una nebulosidad azulgrisácea en el área ulcerada, mientras que es inevitable la presencia de cierto grado de hiperemia. A veces puede ocurrir una sobreinfección bacteriana, en cuyo caso la secreción ocular cambiará de serosa a mucopurulenta, pudiendo ser éste el motivo por el que el dueño acude a la consulta (Sally M. Turner. 2010).

Los dueños suelen notar leve enrojecimiento y humedad del ojo durante varios días antes de acudir con el paciente a la consulta. Por desgracia, a veces esperan hasta que la enfermedad se complica con una infección bacteriana, sin preocuparse del lagrimeo o el enrojecimiento hasta que la secreción se vuelve purulenta. En ocasiones hay un antecedente de un posible traumatismo (p. ej., correr entre arbustos), aunque no es en absoluto imprescindible para que se forme una úlcera. Si el paciente ha sufrido problemas similares previamente, es más probable que el dueño acuda antes con su mascota a la consulta. La enfermedad a menudo es recidivante en uno o ambos ojos (Sally M. Turner. 2010)

Debe llevarse a cabo una exploración oftalmológica completa en ambos ojos. La hiperemia conjuntival y el lagrimeo son las alteraciones típicas. El grado de blefaroespasmo es variable. Como en todos los pacientes que acuden por enfermedades de la superficie ocular, debe realizarse un test de Schirmer bilateral; es frecuente que se obtengan valores más altos en el ojo afectado. La zona ulcerada a veces puede detectarse a simple vista, aunque conviene explorar ambos ojos con fluoresceína,

Publicación autorizada con fines académicos e investigativos
En su investigación no olvide referenciar esta tesis

REPOSITORIO DE
TESIS UCSM

UNIVERSIDAD
CATÓLICA
DE SANTA MARÍA

lavando el exceso de colorante con suero fisiológico estéril. La úlcera suele tener un contorno irregular con bordes socavados, de modo que la fluoresceína se infiltra por debajo del epitelio suelto. Este borde de epitelio mal adherido es patognomónico de las úlceras tórpidas. Además, por su naturaleza se trata de úlceras muy superficiales, con pérdida exclusiva del epitelio, mientras que el estroma permanece intacto. Puede haber signos de vascularización corneal, en forma de vasitos que se ramifican desde el limbo más próximo a la úlcera. Si el caso se presenta en etapas avanzadas de la enfermedad, esta vascularización puede ser acusada y originar una llamativa reacción de granulación que hace que el dueño acuda por el enrojecimiento del ojo. Si el caso se complica con una sobreinfección bacteriana, la secreción debe ser de tipo mucopurulento, aunque suele ser exclusivamente serosa. En ocasiones existe edema corneal en el área ulcerada y el tejido adyacente, aunque no suele ser un signo clínico especialmente llamativo. No suele haber afectación intraocular, aunque puede darse miosis leve debido a una uveítis refleja; esto es más probable en casos de larga evolución o cuando el paciente parece especialmente molesto (el espasmo del músculo constrictor del iris causa dolor ocular) (Sally M. Turner. 2010).

Apenas se requieren pruebas complementarias, ya que el diagnóstico suele ser evidente por los signos de presentación y los hallazgos de la exploración oftalmológica. Como se ha mencionado anteriormente al tratar sobre los signos oculares, es importante explorar ambos ojos con fluoresceína. También conviene buscar cuerpos extraños, sobre todo detrás del tercer párpado o en el fondo de saco conjuntival, especialmente si la secreción es de tipo purulento. No suele ser necesario realizar cultivos y antibiogramas de la secreción ocular a menos que sea mucopurulenta o purulenta (Sally M. Turner. 2010).

1.4.3. ÚLCERAS ESTROMÁTICAS

Las úlceras estromáticas profundas (que afectan a más de la mitad del espesor) pueden dividirse en dos tipos: progresivas y no progresivas. Las úlceras profundas no progresivas se tratan médicamente, de la

Publicación autorizada con fines académicos e investigativos
En su investigación no olvide referenciar esta tesis

REPOSITORIO DE
TESIS UCSM

UNIVERSIDAD
CATÓLICA
DE SANTA MARÍA

misma forma que las úlceras superficiales, además de con la adición de un colgajo conjuntival suturado al borde de la úlcera. En el caso de las úlceras estromáticas profundas progresivas, úlceras profundas (2/3-3/4 de pérdida de la estroma) y descemetoceles está indicado el tratamiento quirúrgico. Entre los procedimientos quirúrgicos que se utilizan con mayor frecuencia en estos casos se incluyen los colgajos conjuntivales. Otros procedimientos menos frecuentes son transposiciones corneoesclerales adhesivos de tejidos corneales y trasplantes de córnea, que también pueden utilizarse como tratamiento no quirúrgico. El adhesivo tisular butilcianoacrilato (pegamento comeal, Tri-Hawk lnternational; Nexaband oftálmico, CRX Medical) se ha utilizado en el tratamiento de úlceras estromáticas profundas, descemetoceles, pequeñas perforaciones y úlceras corneales refractarias en perros. La técnica para aplicar el adhesivo tisular incluye anestesia tópica (si no se utiliza anestesia general); desbridamiento del defecto (según sea necesario); secado de la zona con bastoncillos de algodón, gasas de celulosa o aire caliente (secador de pelo); aplicación de una pequeña capa de adhesivo tisular a través de una aguja de calibre 30, y prevención del parpadeo durante 15-60 s (mientras el cianoacrilato se solidifica). Hay que ser muy cuidadoso para aplicar una cantidad mínima de adhesivo. Las úlceras estromáticas profundas progresivas son muy peligrosas para la visión y para el globo ocular del perro, por lo que la terapia debe ser agresiva. Los antibióticos se seleccionan basándose en citologías, cultivos y pruebas de sensibilidad. Se administra atropina tópica al 1 % para minimizar el dolor provocado por el espasmo de la musculatura ciliar y para prevenir la formación de sinequias. Si existe licuación del estroma se indicará una antibioterapia tópica intensiva (cada 1-2 h) y el espectro antibiótico debería incluir cepas gram negativas, como Pseudomonas sp. Los antibióticos de elección son la tobramicina o el ciprofloxacino. También pueden instilarse preparaciones tópicas de anticolagenasa, como acetilcisteína, suero, ácido etilendiaminotetraacético disódico (EDTA) y heparina. En las úlceras profundas progresivas se indica la realización de un colgajo conjuntival para tratar la enfermedad corneal subyacente, reforzar la córnea

Publicación autorizada con fines académicos e investigativos
En su investigación no olvide referenciar esta tesis

REPOSITORIO DE
TESIS UCSM

UNIVERSIDAD
CATÓLICA
DE SANTA MARÍA

debilitada y prevenir la pérdida de la integridad corneal. Existen varios tipos de colgajo conjuntival (Kirk N. Gelatt. 2003).

El colgajo conjuntival “en isla” o colgajo libre es un segmento de conjuntiva completamente separado de su fuente da aporte sanguíneo y de su lugar de procedencia antes de ser trasplantado al lugar de destino en la córnea. Los colgajos conjuntivales, sin embargo, son colgajos de rotación que conservan la mayor parte de su aporte sanguíneo original. Los colgajos corneales, utilizando bien tejido corneal fresco o bien crioconservado, también proporcionan un soporte y llenan el defecto y, con frecuencia, se cubren con un colgajo conjuntival. Los descemetoceles son úlceras muy profundas, con exposición de la membrana de Descemet y riesgo de perforación del globo ocular. Son una urgencia ocular y requieren un tratamiento quirúrgico inmediato. Para los descernetoceles (diámetro de aproximadamente 3 mm) pequeños se ha recomendado la sutura directa, pero provoca un grado alto de distorsión corneal. Una limitación de la sutura corneal es que el tejido corneal adyacente puede estar comprometido, edematoso y no lo suficientemente fuerte como para soportar las suturas. Los descemetoceles de mayor tamaño requieren un colgajo conjuntival, un colgajo corneoconjuntival o corneoescleral o un colgajo corneal para proporcionar soporte y favorecer la curación. De estas técnicas, la más utilizada es el colgajo conjuntival (Kirk N. Gelatt. 2003).

Tanto los perros como los gatos pueden presentar úlceras corneales profundas. Normalmente el dueño nota que el animal tiene dolor en un ojo, con blefaroespasmo e hiperemia conjuntival (lo trae por “ojo rojo”). Es inevitable que presente algún tipo de secreción ocular. Puede ser puramente serosa, con el ojo muy humedecido, aunque a menudo es de carácter mucopurulento o completamente purulenta. Este último tipo aparece sobre todo si el dueño no ha traído a su mascota a la consulta inmediatamente, ya que es muy habitual que las úlceras profundas sufran sobreinfección bacteriana. El animal, además, puede haberse estado frotando el ojo a menudo (Sally M. Turner. 2010).

Publicación autorizada con fines académicos e investigativos
En su investigación no olvide referenciar esta tesis

REPOSITORIO DE
TESIS UCSM

UNIVERSIDAD
CATÓLICA
DE SANTA MARÍA

En la mayoría de los casos las úlceras corneales profundas aparecen de forma aguda. El dueño puede haber sacado a pasear a su perro por el bosque y el animal ha vuelto con un ojo cerrado y lagrimoso. O bien cuenta que oyó a su gato pelear con un gato del vecindario, y que sufre un arañazo corneal profundo. Por tanto, es muy habitual el antecedente de un posible episodio traumático, aunque en ocasiones no se descubre este factor desencadenante al hacer la historia, y es en estos casos en los que resulta muy importante explorar detenidamente al paciente en busca de otras posibles causas como, por ejemplo, un cilio ectópico (Sally M. Turner. 2010) .

Evidentemente debe hacerse una exploración clínica exhaustiva concentrándose en los ojos, sobre todo si se sospecha una lesión traumática. El ojo afectado posiblemente esté medio cerrado y con protrusión del tercer párpado, lo que puede dificultar la exploración, especialmente si también hay quemosis (más frecuente en gatos, en los que el edema conjuntival puede ser tan exagerado que haga prácticamente imposible explorar la córnea). A veces se requiere sedación para evaluar a fondo la córnea, pero antes conviene tener en cuenta algunas medidas que pueden mejorar la exploración:

- Si el ojo duele, puede colocarse una gota de anestésico tópico y repetirla a los 2 - 3 minutos.
- Si hay cualquier secreción ocular y se decide hacer un frotis para cultivo bacteriano y antibiograma, conviene tomar la muestra antes de aplicar anestesia tópica.
- El tercer párpado puede seguir protruido y dificultar el examen corneal aunque se anestesie la córnea. Si se coloca al paciente en el extremo de la mesa de exploración y se le hace mirar hacia abajo, el tercer párpado se retraerá a su posición normal. Por tanto, si el veterinario se agacha y mira al paciente desde abajo,

Publicación autorizada con fines académicos e investigativos
En su investigación no olvide referenciar esta tesis

REPOSITORIO DE
TESIS UCSM

UNIVERSIDAD
CATÓLICA
DE SANTA MARÍA

posiblemente la exploración será más provechosa (Sally M. Turner. 2010).

La exploración ocular debe incluir una medición de la producción de lágrima acuosa. Si el ojo está muy doloroso o la úlcera es muy profunda y teme que se produzca una rotura corneal, realice el test de Schirmer (TS) sólo en el otro ojo. La queratoconjuntivitis seca aguda es una causa de ulceración corneal profunda de aparición súbita en el perro que muchas veces se pasa por alto. Se comprobará la visión del ojo y el estado de la pupila, ya que a menudo existe cierto grado de miosis por uveítis refleja, que debe tenerse en cuenta al planificar el tratamiento. Puede haber una uveítis evidente, con turbidez de humor acuoso o incluso hipopión, asociada a la ulceración corneal profunda, sobre todo si hay sobreinfección bacteriana. Debe llevarse a cabo una minuciosa exploración del fondo de saco conjuntival, también por detrás del tercer párpado, ya que puede haber cuerpos extraños retenidos. Deben descartarse posibles causas intrínsecas de úlceras, como cilios ectópicos o entropión La úlcera suele ser visible como un defecto o cráter en la córnea. Puede estimarse su profundidad antes y después de teñir con fluoresceína. Es importante lavar el exceso de colorante con suero fisiológico para evitar que, al acumularse en el defecto, confunda la interpretación de la prueba. El estroma expuesto retendrá la fluoresceína, mientras que la membrana de Descemet, no. Por tanto, una úlcera profunda que no se tiñe probablemente presenta un descemetocele, que se tratará como una urgencia ocular. Si la úlcera está curándose, puede que el fondo de la lesión no capte colorante si el epitelio ya ha cubierto totalmente el estroma. Los bordes estromales pueden tener una pendiente más suave hacia el fondo de la lesión, en vez de ser casi verticales como ocurre en las ulceraciones recientes. La profundidad de la úlcera también es un factor importante a la hora de decidir el tratamiento. Asimismo, hay que considerar la presencia o ausencia de vasos sanguíneos. Éstos crecen desde el limbo hacia la córnea lesionada a una velocidad de aproximadamente 1 mm al día, lo que sirve para calcular cuánto tiempo lleva presente la lesión. Si los

Publicación autorizada con fines académicos e investigativos
En su investigación no olvide referenciar esta tesis

REPOSITORIO DE
TESIS UCSM

UNIVERSIDAD
CATÓLICA
DE SANTA MARÍA

vasos sanguíneos están próximos a la úlcera, puede plantearse un tratamiento médico. A menudo hay alrededor de las úlceras corneales profundas cierto grado de edema, que se ve como un anillo gris perilesional; debe diferenciarse de la queratomalacia típica de las úlceras con lisis de tejido. En esos casos la córnea tendrá un aspecto gris y gelatinoso, y cuando se examine lateralmente, su contorno estar á distorsionado (queratocono). Hay que valorar el parpadeo y la distribución de la película lagrimal en todos los casos de úlcera corneal profunda. Las razas braquicefálicas a menudo tienen cierto grado de lagoftalmos, por lo que la exposición corneal asociada a un parpadeo malo o incompleto puede dificultar la curación (Sally M. Turner, 2010).

1.4.4. ÚLCERAS CORNEALES BACTERIANAS

Las úlceras corneales habitualmente tienen un origen traumático, pero se contaminan de forma rápida con bacterias (Kirk N. Gelatt. 2003).

1.4.5. QUERATITIS MICÓTICA

En perros la queratitis micótica es poco frecuente. En los casos de queratitis fúngica las especies aisladas con mayor frecuencia son Candida albicans y Aspergillus sp. Otras especies aisladas son Alternaria, Acremonium, Cephalosporidium, Curvularia, Pseudallescheria y Scedosporium sp. La queratitis micótica puede ser ulcerativa o no ulcerativa. Las lesiones asociadas con la infección por Candida sp son placas elevadas, de color blanco amarillento o grisáceo, o lesiones ulceradas. Las infecciones por Aspergillus sp son ulcerativa con inflamación y licuado extensos de la estroma. Las historias clínicas de tratamientos a largo plazo con antibióticos y corticoides tópicos sugieren la posibilidad de infecciones micóticas (Kirk N. Gelatt. 2003).

Publicación autorizada con fines académicos e investigativos
En su investigación no olvide referenciar esta tesis

REPOSITORIO DE
TESIS UCSM

UNIVERSIDAD
CATÓLICA
DE SANTA MARÍA

1.4.6. ÚLCERAS DE LICUEFACCIÓN (ÚLCERAS ASOCIADAS A LA COLAGENASA Y PROTEASA)

Las úlceras de licuefacción con disolución progresiva del estroma no son un grupo específico. Son una complicación de las úlceras corneales y pueden aparecer con mayor frecuencia en perros de razas braquicefálicas. Durante el proceso habitual de curación de la córnea se producen colagenasas y proteasas que ayudan a retirar las células muertas y los residuos de la córnea. Las células epiteliales corneales, los fibroblastos, los leucocitos polimorfonucleares, algunas bacterias y, posiblemente, algunos hongos producen proteasas y colagenasas. Pseudomonas sp, producen sobre todo proteasas. En algunas úlceras corneales, estas enzimas contribuyen a una progresiva disolución y a un rápido “derretimiento” del estroma corneal.

1.4.7. ÚLCERA CORNEAL COMPLICADA

Los dos casos descritos anteriormente corresponden a cuadros muy frecuentes en una consulta general, la úlcera superficial persistente y la úlcera profunda. El plan terapéutico descrito explica cómo tratar estos problemas, pero suponiendo que todo marche bien (Sally M. Turner. 2010).

Es probable que el animal ya estuviera siendo tratado, aunque en ocasiones puede haber pasado cierto tiempo antes de que el dueño traiga a su mascota a la consulta; por ejemplo, si su gato ha estado perdido varios días. El animal puede haber sido llevado a otra consulta, los dueños pueden haber faltado a la revisión fijada o, a pesar de que todo se haya hecho correctamente, las cosas pueden haberse puesto feas. Por tanto, nos encontramos con un ojo doloroso. Es probable que el animal tenga cerrado el ojo afectado y que haya bastante secreción ocular, seguramente de tipo mucopurulento (Sally M. Turner. 2010).

Publicación autorizada con fines académicos e investigativos
En su investigación no olvide referenciar esta tesis

REPOSITORIO DE
TESIS UCSM

UNIVERSIDAD
CATÓLICA
DE SANTA MARÍA

Es frecuente que en la historia se recoja el antecedente de un posible traumatismo, por ejemplo, el caso de un gato que vuelve una mañana temprano con el ojo cerrado, aunque no ocurre así en el 100% de los casos. Al principio se habrá diagnosticado una úlcera corneal que se ha tratado sintomáticamente con un antibiótico tópico de amplio espectro. El dueño puede referir que el paciente estuvo mejor algunos días antes de que el ojo empeorara, se hiciera más doloroso, cambiara de aspecto o la secreción variara y se hiciera más abundante. El paciente puede haber sido sometido ya a alguna intervención quirúrgica, como un colgajo del tercer párpado que al retirarse muestra una lesión corneal grave (Sally M. Turner. 2010).

1.5. DIAGNÓSTICO

1.5.1. ÚLCERAS CORNEALES REFRACTARIAS

La mayoría de los animales presentan una instauración aguda de dolor ocular como se evidencia por: epifora, la fotofobia y el blefaroespasmo que manifiestan. El grado de dolor es variable y disminuye al cornificarse la lesión. Estas úlceras, al parecer parecen espontáneamente sin una historia previa de traumatismo. En la exploración oftalmológica, las úlceras corneales refractarias se caracterizan por una afección superficial con exposición del estroma de apariencia normal. Resulta típica la presencia de un borde superpuesto de epitelio no adherido alrededor del borde de la úlcera. La aplicación topical de fluoresceína ayuda a perfilar la úlcera y a determinar la cantidad de epitelio colgante, no adherido, al teñir el estroma por debajo del epitelio no adherido y degenerado (Kirk N. Gelatt. 2003).

1.5.2. ÚLCERAS CORNEALES BACTERIANAS

El diagnóstico se establece con citologías y cultivos, así corno con antibiogramas de muestras de tejido corneal. Las bacterias que se aíslan con mayor frecuencia a partir de ojos con enfermedades externas son Staphylococcus sp. (39 %), Streptococcus sp. (25 %), Pseudomonas sp.

Publicación autorizada con fines académicos e investigativos
En su investigación no olvide referenciar esta tesis

REPOSITORIO DE
TESIS UCSM

UNIVERSIDAD
CATÓLICA
DE SANTA MARÍA

(9,4 %), Escherichia coli (4,7 %), Corynebacterium sp. (3,9 %) y Bacillus cereus (2,4 %) (Kirk N. Gelatt. 2003).

1.5.3. QUERATITIS MICÓTICA

El diagnóstico se basa en estudios de citologías exfoliativas, cultivos bacterianos y fúngicos, y exámenes de muestras obtenidas por queratectomía (Kirk N. Gelatt. 2003).

1.5.4. ÚLCERA CORNEAL COMPLICADA

La úlcera debe ser evidente en la exploración clínica, aunque la probable presencia de hiperemia conjuntival, protrusión de la membrana nictitante y quemosis puede dificultar la visualización de la córnea. A veces, la secreción ocular será tan copiosa que el ojo estará “pegado”; habrá que lavarlo con cuidado (y de paso tomar muestras para cultivo y antibiograma) para poder realizar la exploración. La ulceración franca puede no ser visible inicialmente porque puede haber una intensa vascularización (incluso tejido de granulación) en la córnea que, junto con el edema, oculte la verdadera úlcera. Si existen áreas de la córnea gelatinosas o de color cremoso o grisáceo, hay que pensar en una queratomalacia o lisis corneal. Para facilitar el examen de una córnea dolorosa, se colocar á al paciente en el extremo de la mesa de exploración y se hará que mire hacia abajo mientras usted lo observa desde debajo. De este modo suele ser posible ver la mayor parte de la córnea, ya que la membrana nictitante se retrae hacia el fórnix ventromedial. En algunos pacientes hay que emplear anestesia tópica, o incluso sedación o anestesia general, para evaluar a fondo la córnea (Sally M. Turner. 2010).

1.6. DIAGNÓSTICO DIFERENCIAL

La uveitis anterior puede cursar con dolor y epifora, miositis y congestión de los vasos epiesclerales; sin embargo, la prueba de la fluoresceína es negativa. El Glaucoma puede producir dolor, epifora y congestión de los vasos epiesclerales sin embargo, la pupila suele estar dilatada y no

Publicación autorizada con fines académicos e investigativos
En su investigación no olvide referenciar esta tesis

REPOSITORIO DE
TESIS UCSM

UNIVERSIDAD
CATÓLICA
DE SANTA MARÍA

responde, y a menudo existe una falta de respuesta normal el reflejo de amenaza; la prueba de la fluoresceína es negativa. Entropión, distiquiasis y pestañas ectópicas pueden originar dolor, epifora e hiperemia conjuntival con o sin úlcera corneal asociada. La Queratoconjuntivitis seca o la conjuntivitis pueden causar dolor e hiperemia conjuntival, la epifora no está presente en casos de QCS y el test de Shirmer es anormalmente bajo, la tinción con fluoresceína es negativa (Rheav. Morgan, 2004).

1.7. TRATAMIENTO MÉDICO

1.7.1. ÚLCERAS CORNEALES REFRACTARIAS

La resolución de las úlceras corneales refractarias puede tardar de semanas a meses y su recurrencia resulta bastante frecuente. No obstante, el hecho de explicar la progresión del tiempo de resolución estimado y las posibles complicaciones al propietario del animal conduce a un menor grado de insatisfacción por su parte, así como a una mayor cooperación y unos mejores resultados. Los clientes menos informados se desaniman y cumplen peor las pautas de tratamiento. La queratotomía múltiple “en puntos” y la queratotomía (en rejilla) son procedimientos introducidos recientemente para el tratamiento de las úlceras refractarias. La queratotomía múltiple en puntos consiste en realizar múltiples punciones en el estroma expuesto, extendiéndose hasta 1-2 mm de la zona de córnea sana que se encuentra alrededor de la úlcera, utilizando una aguja de calibre 20-23. La queratotomía “en rejilla” consiste en realizar incisiones, raspados o arañazos cruzados sobre el lugar de la úlcera con una aguja hipodérmica desechable, de calibre 25, doblada o con un bisturí de diamante con micrómetro. En ambas técnicas, las punciones o las incisiones, exponen el estroma corneal normal, a la que puede adherirse el nuevo epitelio y que permite la formación de hemidesmosomas normales. Ambos procedimientos requieren anestesia tópica y, en ocasiones sedación para poder tratar a los animales nerviosos. Las observaciones preliminares sugieren que la

Publicación autorizada con fines académicos e investigativos
En su investigación no olvide referenciar esta tesis

REPOSITORIO DE
TESIS UCSM

UNIVERSIDAD
CATÓLICA
DE SANTA MARÍA

queratotomía “en puntos” y la queratotomía “en rejilla” resultan muy beneficiosas en la resolución de las úlceras refractarias (Gelatt. Kirk N. 2003).

Otros tratamientos médicos para las úlceras refractarias incluyen:

- Agentes hiperosmóticos tópicos (p. ej., soluciones coloidales de dextrano y cloruro sódico al 5 %), que pueden reducir el edema superficial y favorecer la adherencia del epitelio a la estroma.

- Fibronectina, que es una glucoproteína plasmática que estimula la adhesión y migración celular, así como la síntesis de proteínas, y favorece la fijación y la curación epitelial tanto en personas como en conejos.

- Factor de crecimiento epitelial, que es un polipéptido natural que refuerza la regeneración epitelial y favorece la mitosis en el epitelio cornea.

- Aprotinina, un inhibidor dé las enzimas plasmina, calicreína, tripsina y quimotripsina (Kirk N. Gelatt, 2003).

Las úlceras corneales refractarias pueden conllevar unas concentraciones excesivas de plasmina. Los resultados de los estudios preliminares, realizados en perros con úlceras refractarias, sugieren que en algunos casos, la aplicación tópica de apronitina lleva a una rápida curación (Kirk N. Gelatt, 2003).

1.7.2. ÚLCERAS CORNEALES BACTERIANAS

In vitro, la mayor parte de Staphylococcus sp son susceptibles a bacitracina, gentamicina y cefalolina. La mayoría de Streptococcus sp son susceptibles a cloramfenicol, eritromicina y carbenicilina. Pseudomonos sp es sensible a gentamicina, tobramicina y amikacina (Kirk N. Gelatt. 2003).

Publicación autorizada con fines académicos e investigativos
En su investigación no olvide referenciar esta tesis

REPOSITORIO DE
TESIS UCSM

UNIVERSIDAD
CATÓLICA
DE SANTA MARÍA

1.7.3. QUERATITIS MICÓTICA

Entre los fármacos de los que se dispone en la actualidad se encuentran natamicina, miconazol, nistatina, amfotericina B, ketoconazol, fluconazol y flucitosina. De este grupo, la natamicina (Natacyn: Alcon) es la única preparación de la que se dispone comercialmente que ha sido aprobada para uso ocular. Habitualmente se utilizan natamicina o miconazol al principio para tratar la queratitis micótica y, al mismo tiempo, se instaura una antibioterapia tópica de amplio espectro. Los fármacos antifúngicos se instilan en el saco conjuntival a intervalos de 1 a 2 h durante los primeros 2 - 3 días. Después, se puede reducir la frecuencia a seis-ocho veces al día, durante 5 - 10 días, para, posteriormente disminuir a cuatro veces al día. El tratamiento debe prolongarse durante 14 - 21 días o hasta la resolución de la queratitis (Kirk N. Gelatt.2003).

En estos casos también resulta beneficiosa la queratectomía superficial, para retirar las placas fúngicas corneales las zonas de córnea lesionada, así como los colgajos conjuntivales (Kirk N. Gelatt. 2003).

1.7.4. ÚLCERAS DE LICUEFACCIÓN (ÚLCERAS ASOCIADAS A LA COLAGENASA Y PROTEASA)

La queratitis ulcerativa aguda con licuación progresiva necesita una terapia tópica agresiva; se instaura una terapia adecuada con antibióticos de amplio espectro y atropina al 1 %., inicialmente, la úlcera se puede limpiar con solución de povidona yodada (diluida 50:50 en solución salina estéril o en colirio). El éxito del tratamiento de estas úlceras está supeditado al control de la infección y a la reducción del impacto de la colagenasa y proteasa de la córnea. La eficacia de los inhibidores tópicos de la colagenasa en las úlceras corneales de los perros es cuestionable, pero entre los compuestos que se han utilizado hasta ahora se encuentran acetilcisteína, cisteína, citrato sódico, ascorbato sódico, compuestos de tetraciclina, péptidos que contienen tiol, EDTA sódico, EDTA cálcico, penicilamina, heparina y suero sanguíneo del propio animal. La acetilcisteína y el suero son los

Publicación autorizada con fines académicos e investigativos
En su investigación no olvide referenciar esta tesis

REPOSITORIO DE
TESIS UCSM

UNIVERSIDAD
CATÓLICA
DE SANTA MARÍA

inhibidores de las proteasas más utilizados en la clínica veterinaria. Entre las operaciones quirúrgicas se incluyen los colgajos conjuntivales y los trasplantes de córnea (Kirk N. Gelatt.2003).

1.7.5. ÚLCERA CORNEAL PROFUNDA

Si la úlcera es profunda pero no llega a la membrana de Descemet y hay indicios de vascularización corneal, puede optarse por un tratamiento médico. Sin embargo, si existe descemetocele, hay riesgo de rotura inminente y es recomendable la cirugía. Igualmente, si el paciente sufre una queratoconjuntivitis seca aguda que sea la causa subyacente de la úlcera, suele requerirse tratamiento quirúrgico, además de atender al problema de la falta de lágrima. Para el tratamiento médico normalmente es necesario combinar medicaciones tópicas y sistémicas. Se requiere aplicar antibióticos tópicos con frecuencia, que se elegirán en función de los patógenos posiblemente implicados. El saco conjuntival normalmente contiene bacterias grampositivas (como estafilococos y estreptococos) que tienden a ser los patógenos oportunistas más frecuentes. El ácido fusídico y el cloranfenicol son una buena opción como antibióticos, y su uso está autorizado en perros y gatos. Puede emplearse gentamicina, sobre todo si la córnea tiene un aspecto gris y necrótico que apunte a una infección por Pseudomonas. Siempre se valorará tomar frotis y, si la úlcera no responde favorablemente tras unos días, está indicado realizar cultivo y antibiograma, especialmente si se valora cambiar de antibiótico. La frecuencia de aplicación dependerá del grado de infección y de la formulación del fármaco. A veces es necesario aplicarlo hasta cada hora. En ocasiones se usan colirios de antibiótico reforzado; por ejemplo, puede disolverse un preparado intravenoso de cefalosporina en lágrimas artificiales y usarse a una concentración mucho mayor que la disponible comercialmente. Los antibióticos tópicos potentes como ciprofloxacino y enrofloxacino no deben usarse como fármacos de primera línea, aunque son útiles en casos infectados mientras se esperan los resultados del cultivo y antibiograma. Además de antibióticos tópicos suele recomendarse aplicar atropina tópica, con el objeto de aliviar el espasmo ciliar asociado a la uveítis refleja y ayudar a

Publicación autorizada con fines académicos e investigativos
En su investigación no olvide referenciar esta tesis

REPOSITORIO DE
TESIS UCSM

UNIVERSIDAD
CATÓLICA
DE SANTA MARÍA

estabilizar la barrera hematoacuosa para que no empeore la uveítis. No debe usarse en caso de queratoconjuntivitis seca (porque reduce aún más la producción de lágrima; en su lugar, puede recurrirse a la tropicamida, aunque requiere una aplicación más frecuente). La atropina se usar á para que su efecto sea sostenido, es decir, para que mantenga la pupila algo dilatada. Al principio puede darse dos veces al día, pasando luego a una vez al día o incluso a días alternos. Recuerde que las gotas se drenan por el conducto nasolagrimal y tienen sabor amargo, por lo que los animales pueden babear en exceso, sobre todo los gatos, en los que se prefiere la formulación en pomada. A veces se usan antiinflamatorios no esteroideos tópicos en las úlceras profundas. Sólo se prescribirán si hay uveítis activa (pero sin hipema claro). Si la pupila se dilata fácilmente con atropina, posiblemente no sean necesarios. Enlentecen la vascularización corneal, por lo que pueden retrasar la curación. Probablemente en muchos casos sea preferible el uso de AINE sistémicos. El suero autólogo se usa por vía tópica para las úlceras corneales profundas con tendencia a la lisis. Contiene anticolagenasas que reducen la queratomalacia que puede producirse por actividad excesiva de la colagenasa de neutrófilos, bacterias o queratocitos degenerados. Se saca sangre del paciente, se centrifuga y se instila suero en el ojo cada 1 - 2 horas. El suero debe manipularse de forma aséptica y conservarse en frigorífico. Se repetirá la toma de sangre fresca cada 24 - 48 horas. Si la úlcera es tan grave como para tener que usarlo, probablemente convenga hospitalizar al paciente, ya que en caso de empeoramiento puede ser necesaria una cirugía urgente para impedir la rotura corneal. El suero no es beneficioso en úlceras profundas no complicadas. Pueden emplearse fármacos sistémicos como AINE y a veces un antibiótico de espectro amplio como la cefalosporina o amoxicilina/clavulánico (sobre todo si no se puede administrar medicación tópica frecuente, aunque el tratamiento sistémico es menos eficaz). La mejoría de la úlcera se manifestará como una disminución de la profundidad del cráter, con bordes más suaves y menos verticalizados, a medida que el epitelio se desliza hacia el defecto. Crecerán vasos sanguíneos hacia el borde de la lesión, y una

Publicación autorizada con fines académicos e investigativos
En su investigación no olvide referenciar esta tesis

REPOSITORIO DE
TESIS UCSM

UNIVERSIDAD
CATÓLICA
DE SANTA MARÍA

vez que alcancen el defecto, éste se epitelizará con rapidez. En esta fase puede reducirse la frecuencia de aplicación tópica. Cuando ya no haya retención de fluoresceína, puede decirse que la úlcera está curada, aunque quedará una depresión estromal que tardar á semanas en rellenarse. Por eso, la córnea estará más debilitada y vulnerable durante este período. Pueden suspenderse los antibióticos tópicos y la atropina, además de la medicación sistémica. Se valorar á el uso de lubricantes tópicos, como el gel de carbómero, para ayudar a la dinámica lagrimal y quizá aportar algo de protección al área debilitada. El uso de AINE tópicos es conveniente si hay excesiva vascularización, pero probablemente se deban evitar los corticoides tópicos si persiste adelgazamiento corneal. Normalmente, la vascularización se reducirá espontáneamente de dos a cuatro semanas después de la epitelización (Sally M. Turner. 2010).

1.7.6. ÚLCERA CORNEAL COMPLICADA

Debe informarse al dueño de la gravedad del problema desde el principio. Se elaborará un plan de tratamiento que debe ser respetado. Evidentemente, dicho plan debe individualizarse y tener en cuenta factores diversos, como el cumplimiento por parte del paciente, la situación económica y el grado de compromiso del dueño, así como el propio estado del ojo. La primera decisión debe ser si puede salvarse el ojo. A veces la córnea está tan afectada que la úlcera se ha perforado, hay prolapso del iris y se ha producido una panoftalmía. En estos casos, la enucleación puede ser la mejor opción para el paciente. Sin embargo, se trata de una decisión irreversible y hay que estar seguro de que no queda otra alternativa. Si el ojo puede conservar algo de visión, no se recomienda enuclear. Una respuesta positiva al deslumbramiento junto a un reflejo fotomotor consensuado (o sea, contracción pupilar del otro ojo al proyectar una luz brillante sobre el ojo afectado) son signos esperanzadores. Si no está presente ninguno de ellos, podría estar indicado extirpar el ojo. Si duda de que el ojo pueda salvarse, valore derivar al paciente, porque su interés es lo más importante. Algunas

Publicación autorizada con fines académicos e investigativos
En su investigación no olvide referenciar esta tesis

REPOSITORIO DE
TESIS UCSM

UNIVERSIDAD
CATÓLICA
DE SANTA MARÍA

úlceras pueden requerir medicación tópica muy frecuente (cada 1 - 2 horas) durante varios días y seguir con la medicación varias semanas después, a menudo realizando una o más intervenciones quirúrgicas. Si el paciente es muy nervioso o agresivo, tanto los dueños como los profesionales tendrán problemas para administrar una medicación tan intensiva, que además resulta traumática para el paciente. Si el resultado final va a ser una córnea muy cicatrizada, con gran afectación de la visión en el ojo enfermo, debe evaluarse el caso detenidamente antes de decidir si se intenta salvar el ojo. A pesar de lo dicho, es sorprendente lo bien que evolucionan algunos casos. Por eso, a menudo es más prudente empezar con el tratamiento, asegurándose de que el dueño está perfectamente informado de la situación y sabe que puede ser necesario extraer el ojo si no se obtiene mejoría en el plazo de algunos días (Sally M. Turner, 2010).

El tratamiento médico de las úlceras infectadas es intensivo y se basa en la aplicación de los fármacos antimicrobianos adecuados. La tinción de Gram es importante para elegir la medicación mientras se esperan los resultados del cultivo y antibiograma. Como a menudo se aíslan patógenos gramnegativos, la gentamicina o tobramicina representan una buena opción como antibióticos tópicos. Ambos fármacos son eficaces frente a gérmenes como Pseudomonas, aunque pueden encontrarse cepas resistentes. Si se identifican bacterias grampositivas, puede estar más indicada una fluoroquinolona, como ciprofloxacino u ofloxacino. Tanto la gentamicina como el ciprofloxacino pueden usarse de modo alternante hasta que lleguen los resultados de sensibilidad. La aplicación tópica debe hacerse inicialmente cada 2 - 3 horas. También puede valorarse la inyección subconjuntival de gentamicina o una cefalosporina. Además de la cobertura antibiótica, suele recomendarse la atropina tópica para reducir el espasmo ciliar asociado a las queratopatías graves; este fármaco ayuda además a estabilizar la barrera hematoacuosa y reducir la intensidad de la uveítis concomitante. La atropina se usará de modo que su efecto sea sostenido, es decir, con una frecuencia tal que la pupila se mantenga dilatada. Suele darse dos o

Publicación autorizada con fines académicos e investigativos
En su investigación no olvide referenciar esta tesis

REPOSITORIO DE
TESIS UCSM

UNIVERSIDAD
CATÓLICA
DE SANTA MARÍA

tres veces al día. No debe emplearse atropina en casos de queratoconjuntivitis seca, porque reduce aún más la producción de lágrima. Los gatos no toleran bien estas gotas, por lo que en ellos puede ser más recomendable la formulación en pomada. En el tratamiento médico debe valorarse también la utilización de suero autólogo, que resulta especialmente útil en casos de queratomalacia, es decir, úlceras con lisis corneal. En ellas, la combinación de la actividad de las colagenasas exógenas (bacterianas) y endógenas (de queratocitos degenerados y neutrófilos) contribuye a la licuefacción de las células corneales. Sin tratamiento se producirá una disolución completa de la córnea y la pérdida del ojo. El suero aplicado cada hora puede detener esta lisis al aportar inhibidores de proteasas a la córnea. Se saca sangre al paciente y se centrifuga. El suero se coloca en un vial estéril y se conserva en frío. No debe utilizarse más de 48 horas y no sirve como medicación domiciliaria (es dudoso que los dueños sigan una técnica aséptica estricta, y el suero es un medio de cultivo ideal para bacterias). Como alternativa al suero autólogo, estarían la acetilcisteína y el EDTA. A veces se emplean AINE tópicos si coexiste una uveítis intensa. Sin embargo, suele bastar con prescribir fármacos sistémicos. También debería administrarse un antibiótico sistémico de amplio espectro, como una cefalosporina. Si la úlcera no se ha estabilizado tras 24 - 48 horas, debe valorarse una intervención quirúrgica; en esta fase, puede ser necesario derivar al paciente. Son signos esperanzadores la presencia de una reacción vascular significativa que avance hacia el borde de la úlcera, un aspecto menos gelatinoso de la córnea (sobre todo en el área inmediatamente adyacente a la úlcera) y el aplanamiento de la úlcera; además, debería haber menos secreción y el animal debería tener menos molestias. Sin embargo, si parece que la úlcera es más profunda a pesar de una pauta terapéutica intensiva o la córnea se ve más gelatinosa, está indicada la cirugía (Sally M. Turner. 2010).

Publicación autorizada con fines académicos e investigativos
En su investigación no olvide referenciar esta tesis

REPOSITORIO DE
TESIS UCSM

UNIVERSIDAD
CATÓLICA
DE SANTA MARÍA

1.8. TRATAMIENTO QUIRÚRGICO

1.8.1. EROSIÓN EPITELIAL RECIDIVANTE

Existen diversas opciones terapéuticas disponibles para las erosiones epiteliales recidivantes. Normalmente se empieza por un tratamiento médico, aunque puede ser necesario recurrir a operaciones quirúrgicas de complejidad variable según la respuesta al tratamiento. El desbridamiento de todo el epitelio suelto es fundamental para conseguir la curación. Suele hacerse con anestesia tópica y ha de acometerse en la primera visita: el típico borde de epitelio no adherente debe ser eliminado para que tenga lugar una adhesión normal. Si el paciente se resiste o el ojo está especialmente doloroso, puede requerirse sedación, aunque rara vez es necesaria. Se aplica una gota de anestésico tópico (p. ej., proximetacaína) que se repite a los cinco minutos. Se inmoviliza la cabeza del paciente y con un bastoncillo de algodón seco, preferiblemente estéril, se raspa todo el epitelio suelto.

El bastoncillo puede pasarse suavemente sobre la úlcera y sus bordes enrollados para retirar el fino tejido suelto. En cuanto se humedezca la punta habrá que reemplazar el bastoncillo de algodón por uno nuevo; suelen requerirse entre tres y cinco para desbridar totalmente la úlcera. Con este procedimiento se agrandará la úlcera considerablemente, lo que conviene explicar al dueño, y no es raro doblar o incluso triplicar el tamaño de la erosión con el desbridamiento simple. Se prescriben antibióticos tópicos (de amplio espectro contra la flora conjuntival normal, como el ácido fusídico) junto con AINE sistémicos (en perros) para controlar el dolor ocular y reducir el riesgo de auto traumatismo. En ningún caso se emplearán anestésicos tópicos para que el paciente esté menos molesto: aunque proporcionan buena anestesia, dañan el epitelio y retardan la curación (sólo se emplean con fines diagnósticos y para operaciones de cirugía menor; están contraindicados para el tratamiento de cualquier problema ocular). No suelen requerirse collares isabelinos a menos que el paciente intente autolesionarse, por lo que no se

Publicación autorizada con fines académicos e investigativos
En su investigación no olvide referenciar esta tesis

REPOSITORIO DE
TESIS UCSM

UNIVERSIDAD
CATÓLICA
DE SANTA MARÍA

prescribirán modo sistemático. Debe revisarse al paciente una semana después. Si hay una mejor respuesta significativa, que se manifiesta con una reducción del 50% del tamaño de la úlcera sin presencia de reborde de epitelio no adherido, se continúa con el tratamiento, y la úlcera debería estar curada al cabo de otra semana. Por desgracia, a menudo el desbridamiento simple es insuficiente, por lo que, si no ha disminuido considerablemente el tamaño de la úlcera o vuelve a haber epitelio no adherido, la siguiente etapa del tratamiento consistirá en un nuevo desbridamiento más una queratotomía en rejilla (QR). No se recomienda esta operación en gatos porque la QR puede favorecer la aparición de un secuestro; en los felinos es preferible como siguiente fase terapéutica un nuevo desbridamiento con colocación de una lente de contacto. Ya no se recomienda la cauterización química, aunque se mencionará más adelante, porque en manos experimentadas puede suponer una buena alternativa a la QR. Recuerde que la úlcera superficial refractaria es la única indicación para realizar una QR, no siendo aplicable esta intervención a ningún otro tipo de úlcera. Si el paciente colabora, basta la anestesia tópica para llevar a cabo la QR; no obstante, si el animal se mueve mucho o el cirujano veterinario tiene poca experiencia, es más seguro operar con sedación.

Se vuelve a desbridar la córnea como se ha descrito previamente, y se realiza la QR con una aguja de 23-25 G. Con ella se raspa a través de la córnea 1-2 mm a cada lado de la úlcera, es decir, desde la córnea normal, a través de la úlcera, hasta la córnea sana al otro lado, en un patrón en rejilla con líneas separadas en torno a 1 mm. La aguja debe presionarse con la fuerza suficiente para indentar el estroma sin llegar a cortarlo en profundidad. Hay quien prefiere doblar la punta de la aguja para controlar la profundidad con más precisión. La QR es técnicamente más fácil que la queratotomía punteada múltiple. En esta última, se hacen múltiples agujeritos en el estroma anterior de la córnea con una aguja; no obstante, es más difícil calibrar la profundidad de los pinchazos, sobre todo si el paciente está despierto, por lo que es preferible la QR, ya que se controla mejor el arrastre de una aguja a

Publicación autorizada con fines académicos e investigativos
En su investigación no olvide referenciar esta tesis

REPOSITORIO DE
TESIS UCSM

UNIVERSIDAD
CATÓLICA
DE SANTA MARÍA

través de la córnea que puncionar con ella. Pueden producirse perforaciones corneales inadvertidas con la queratotomía punteada, por lo que es mejor evitarla. Un consejo útil, si el perro está despierto, es mantener la mano que sostiene la aguja algo por debajo del paciente mientras se lleva a cabo la QR. Así, en caso de que el animal sacuda repentinamente la cabeza, es improbable que la aguja llegue a penetrar accidentalmente con demasiada profundidad ya que la mayoría de los perros sacuden la cabeza hacia arriba y algo hacia atrás.

El objeto de las técnicas de queratotomía en rejilla y punteada es exponer el estroma corneal sano para que el nuevo epitelio se adhiera y puedan formarse hemidesmosomas normales. De este modo, el epitelio encuentra en su deslizamiento una base para adherirse y no se rizará sobre sí mismo en el típico reborde suelto del límite de la úlcera. Se seguirá con la cobertura antibiótica tópica y los AINE sistémicos. No es necesario cambiar el antimicrobiano a menos que haya indicios de infección secundaria y se sospeche resistencia al antibiótico. En ese caso, la elección del antibiótico debe basarse en los resultados del cultivo y las pruebas de sensibilidad. Hay que recordar que los antibióticos no afectan a la velocidad de curación, y que pasar de uno a otra cada vez que el paciente vuelve para operarse es una mala práctica. Si el ojo está doloroso por una uveítis refleja, una pauta de pocos días con atropina mejorar á mucho el malestar del paciente. En gatos es frecuente que la atropina tenga un sabor muy desagradable al drenarse el colirio por los conductos nasolagrimales, por lo que en dicha especie es preferible usar pomadas para evitar la salivación excesiva e incluso que echen espumarajos por la boca.

Los perros suelen presentar reacciones menos intensas al sabor del fármaco, aunque hay que avisar al dueño de que el paciente puede salivar tras la administración tópica de colirio de atropina. No suelen requerirse AINE tópicos, y la atropina será más eficaz como analgésico en presencia de una uveítis refleja al paralizar el músculo constrictor de la pupila. El paciente volverá a ser revisado de forma semanal. Si la

Publicación autorizada con fines académicos e investigativos
En su investigación no olvide referenciar esta tesis

REPOSITORIO DE
TESIS UCSM

UNIVERSIDAD
CATÓLICA
DE SANTA MARÍA

úlcera no se ha curado a las dos semanas de realizar la QR, puede repetirse la operación. En este momento, se debe valorar la utilización de una lente de contacto. Cubrir la córnea con una lente de contacto blanda, colocada tras el desbridamiento con o sin QR, mejorar á el estado del paciente al tiempo que protegerá las delicadas células epiteliales que migran e intentan adherirse. Hay que medir el diámetro y la curvatura de la córnea para garantizar una buena adaptación de la lente de contacto. La mayoría de los fabricantes suministran una regla para esta medición.

El tamaño más frecuente en perros es de 18 mm de diámetro con 9,8 mm de curvatura, y en gatos, de 16 a 9,2 mm, aunque puede haber grandes variaciones individuales y está claro que no sirve un único tamaño para todo los casos. La mala adaptación de una lente de contacto es la principal causa de pérdida precoz de la lentilla. La lente se coloca tras aplicar anestesia tópica, con sedación si es necesario. La córnea se lava suavemente con suero fisiológico estéril para eliminar cualquier detrito, como los restos de epitelio suelto tras la QR. La lente también se irrigar á antes de su colocación: debe ponerse bajo el tercer párpado y llegar hasta el limbo. No deben quedar burbujas de aire entre la película lagrimal corneal y la lente de contacto; si se empuja suavemente el ojo, se eliminarán siempre que la lente sea del tamaño correcto.

Tampoco deben aparecer pliegues, sobre todo en la periferia de la lente, y ésta debe quedar bien pegada a la córnea en todas las áreas. Puede facilitarse la retención de la lente colocando una sutura de tarsorrafia temporal (de colchonero simple) en el canto lateral, por ejemplo, con seda de 4/0 o poliglactina 9/0. Esto es especialmente útil en perros braquicefálicos como el bóxer, ya que el lagoftalmos relativo puede predisponer a la pérdida precoz de la lente de contacto. Puede seguir visualizándose bien la córnea a menos que se coloque un colgajo del tercer párpado. Cuando está colocada una lente de contacto es importante usar colirios en lugar de geles o pomadas. Una buena opción

Publicación autorizada con fines académicos e investigativos
En su investigación no olvide referenciar esta tesis

REPOSITORIO DE
TESIS UCSM

UNIVERSIDAD
CATÓLICA
DE SANTA MARÍA

es un agente de amplio espectro como el cloranfenicol, con atropina tópica si es preciso.

En esta fase puede ser conveniente usar un collar isabelino. La lente de contacto se mantendrá entre dos y cuatro semanas, y se revisará al paciente semanalmente. No debe realizarse la prueba de fluoresceína con una lentilla puesta, ya que el colorante se acumulará debajo, el ojo se verá de color verde brillante y puede teñirse la lente, lo que obliga a retirarla. Por eso es mejor mantener la lente durante dos semanas antes de quitarla, lavar el ojo, explorar con fluoresceína y reemplazar con una lente nueva si es preciso. Otras opciones terapéuticas, si no se dispone de lentes de contacto, serían el colgajo del tercer párpado o la cauterización química. El primero tiene la ventaja de ser económico y rápido de realizar, aunque no permite explorar el aspecto de la córnea y proporciona menos protección epitelial que una lente de contacto bien adaptada. Si se usa un colgajo del tercer párpado, se suturará a la conjuntiva bulbar con una sutura fina (4/0 o menor) mejor que a través del párpado superior. Aunque esta última técnica permite en teoría dejar las suturas sin anudar, desplazar el colgajo hacia abajo para examinar la córnea y volver a colocar el colgajo sin anestesia, en la práctica rara vez se puede hacer esto. Una desventaja importante de la sutura del párpado superior es que el ojo se sigue moviendo independientemente debajo del colgajo, por lo que puede persistir el roce del epitelio. Si se sutura el tercer párpado a la conjuntiva bulbar, el colgajo se mueve con el ojo, por lo que protege mejor al epitelio. El colgajo del tercer párpado se mantiene durante 7-14 días. En la actualidad rara vez se realiza una cauterización química, que nunca debe emplearse en gatos. Causa irritación corneal intensa y más cicatrización que las técnicas modernas. Cuando se use, sólo se necesita aplicar una pequeña cantidad sobre los bordes de la úlcera. Un bastoncillo de algodón empapado en la sustancia (p. ej., fenol) ya supone una cantidad excesiva.

En la práctica, basta con envolver un hemostato pequeño con un trocito de algodón. Tras el desbridamiento se toca suavemente todo alrededor

Publicación autorizada con fines académicos e investigativos
En su investigación no olvide referenciar esta tesis

REPOSITORIO DE
TESIS UCSM

UNIVERSIDAD
CATÓLICA
DE SANTA MARÍA

de los bordes ulcerados (no en el centro de la úlcera) y a continuación se lava el ojo con una cantidad abundante de suero fisiológico estéril. Es habitual que se produzca una intensa reacción vascular y de granulación durante el proceso de curación. Si el desbridamiento, la QR y la colocación de una lente de contacto no consiguen la curación completa, el siguiente paso sería la queratectomía superficial. Suele realizarse más precozmente en gatos para reducir el riesgo de formación de secuestro. La extracción quirúrgica de todo el epitelio afectado, con algo del estroma anterior, puede realizarse bajo anestesia general. Se recomienda derivar a un oftalmólogo con la suficiente experiencia, ya que se requiere operar con la ampliación de un microscopio quirúrgico e instrumental delicado para que esta cirugía de precisión tenga éxito.

El proceso de curación de las úlceras refractarias puede ser variable. En muchos casos, la úlcera sanará por deslizamiento epitelial como se ha comentado anteriormente, sin que se produzca vascularización. Esto cursar á en condiciones ideales con mínima cicatrización. Sin embargo, en muchos casos puede desarrollarse una acusada reacción vascular, incluso con granulación franca sobre los bordes de la úlcera en contracción. Esto puede alarmar al dueño, ya que el ojo parece ir empeorando a medida que se cura la úlcera, por lo que hay que advertirle previamente. En general, no hay que preocuparse por dicha reacción, ya que desaparecerá espontáneamente en cuanto se produzca la epitelización completa. El uso prudente de AINE tópicos puede atenuar una reacción excesiva. También pueden emplearse corticoides tópicos una vez completada la epitelización. Sin embargo, a menudo es mejor dejar que la naturaleza siga su curso en esta etapa, ya que el paciente suele llevar con gotas varias semanas y tanto él como su dueño agradecerán dejar de usarlas. Si después de dos semanas persiste abundante tejido de granulación, puede valorarse algún tratamiento, aunque por lo general no es necesario (Sally M. Turner, 2010).

Publicación autorizada con fines académicos e investigativos
En su investigación no olvide referenciar esta tesis

REPOSITORIO DE
TESIS UCSM

UNIVERSIDAD
CATÓLICA
DE SANTA MARÍA

Figura N° 5 Técnica de Desbridamiento de una úlcera corneal superficial con un bastoncillo estéril tras la aplicación de anestésico tópico.

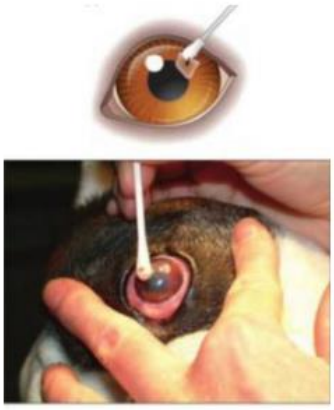

Fuente: (Sally M. Turner, 2010).

Figura N° 6 Diagrama que muestra cómo realizar una queratotomía en rejilla.

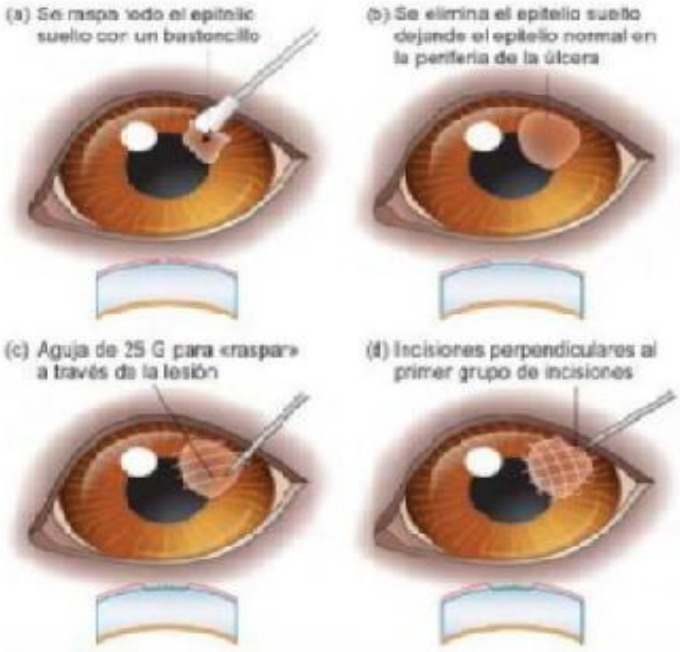

Fuente: (Sally M. Turner. 2010).

Publicación autorizada con fines académicos e investigativos
En su investigación no olvide referenciar esta tesis

REPOSITORIO DE
TESIS UCSM

UNIVERSIDAD
CATÓLICA
DE SANTA MARÍA

1.8.2. ÚLCERA CORNEAL PROFUNDA

Si la úlcera no mejora tras 48 horas de tratamiento médico intensivo o existe descemetocele, se recomienda el tratamiento quirúrgico. Las lentes de contacto y los colgajos de tercer párpado no suelen bastar para proporcionar suficiente soporte a la córnea y no deben usarse en caso de infección activa. Aunque puede emplearse pegamento corneal, quizá sea mejor dejarlo para especialistas. Por eso, en la práctica, probablemente la mejor opción sea hacer un colgajo conjuntival. Es importante que el cirujano sepa cómo hacerlo y disponga de suficientes aumentos ópticos y del instrumental adecuado para llevarlo a cabo. Si no, es mejor derivar al paciente. En general, el tipo de colgajo conjuntival más versátil es el pediculado. Los detalles de la técnica quirúrgica van más allá del objetivo de esta obra, pero el procedimiento básico es del modo siguiente:

- Tras desbridar suavemente la úlcera, se rota la conjuntiva preparada hacia el defecto y se sutura a las paredes de la úlcera, normalmente con sutura absorbible como poliglactina 9/0 de 8/0.
- El injerto debe ser fino y rotarse perpendicularmente a los párpados para que no se arrastre al parpadear, dando lugar a una dehiscencia precoz.
- Se continúa con el tratamiento médico y el “pedículo” del colgajo se corta normalmente al cabo de 3 - 6 semanas, dejando un pequeño parche pálido de conjuntiva que cicatrizar á gradualmente quedando una visión por lo general razonable.
- Debe recordarse que si la úlcera presenta lisis, esta queratomalacia puede progresar si no se desbrida correctamente la córnea antes de colocar el injerto, de forma que el colgajo también se deshará sobre esta córnea inestable.
- Esta situación puede ser desastrosa para el ojo y, a veces, en esta fase la única opción que queda es la enucleación (Sally M. Turner, 2010).

Publicación autorizada con fines académicos e investigativos
En su investigación no olvide referenciar esta tesis

REPOSITORIO DE
TESIS UCSM

UNIVERSIDAD
CATÓLICA
DE SANTA MARÍA

En el caso que se expone a continuación se comentan otras complicaciones de las úlceras. La transposición corneoescleral es una alternativa a los colgajos conjuntivales, pero es mejor dejarlos en manos de especialistas, ya que es esencial disponer de un microscopio quirúrgico para realizar esta cirugía. Úlcera corneal complicada (Sally M. Turner. 2010).

1.8.3. ÚLCERA CORNEAL COMPLICADA

El tratamiento quirúrgico de las úlceras complicadas se basa en la eliminación del tejido corneal infectado o inestable junto con el reforzamiento de las estructuras debilitadas. Por eso se requiere una queratectomía con injerto (normalmente conjuntival, mejor que una transposición corneoescleral), para lo que hace falta bastante experiencia y un equipamiento adecuado. Puede ser conveniente derivar al paciente. La queratectomía obtendrá pequeños fragmentos de córnea que pueden enviarse para estudio histopatológico y cultivo, lo que resulta aconsejable incluso si ya se ha realizado citología y cultivo bacteriano, porque podrí a haber habido un cambio patológico en el sitio de la úlcera (que explicaría por qué no tuvo éxito el tratamiento médico) o los gérmenes identificados podrían proceder del fórnix conjuntival y no de la propia úlcera. Los injertos conjuntivales refuerzan el estroma corneal debilitado al tiempo que aportan irrigación sanguínea directamente a los tejidos dañados. Se prefieren a la transposición corneoescleral en caso de queratomalacia, porque la lisis corneal puede progresar en el tejido recién transplantado y llevar al fracaso de la cirugía. Los injertos de submucosa porcina (BIOSIS) tienen además el riesgo de ser rechazados. Suelen suturarse con poliglactina 9/0 de 8/0, pero debe recordarse que al ser una sutura de multifilamento el riesgo de que albergue una infección es algo mayor que si se opta por una sutura de monofilamento. La medicación postoperatoria será similar a la descrita anteriormente. Sigue siendo necesaria la aplicación frecuente de medicación tópica, así como de atropina y antibióticos más AINE sistémicos.

Publicación autorizada con fines académicos e investigativos
En su investigación no olvide referenciar esta tesis

REPOSITORIO DE
TESIS UCSM

UNIVERSIDAD
CATÓLICA
DE SANTA MARÍA

El suero autólogo no debería ser necesario en tanto que el injerto aporta nutrientes, incluidas anticolagenasas. Una vez que la córnea ha sanado por completo, normalmente tras 3-4 semanas, puede recortarse el injerto conjuntival. Quedará una pequeña zona adherida a la córnea, aunque el tejido circundante se irá aclarando, por lo que se recuperará una buena visión. No se recomienda el uso de colgajos del tercer párpado en úlceras corneales infectadas o que progresan. No refuerzan directamente la córnea ulcerada, reducen la penetración de la medicación tópica y tapan completamente la córnea, por lo que impiden vigilar la evolución de la lesión subyacente. No es raro que las úlceras progresen por debajo del colgajo, porque éste crea unas condiciones de temperatura y humedad ideales para el crecimiento bacteriano, con la desventaja añadida de que no se eliminan las secreciones sino que se acumulan entre la córnea y el tercer párpado, contribuyendo aún más a la lesión corneal. En ocasiones, al verse obligados a retirar el colgajo del tercer párpado, se descubre que la úlcera se ha perforado y no queda más opción que enuclear el ojo (Sally M. Turner. 2010).

1.9. PRONÓSTICO

El pronóstico dependerá de cada tipo de ulcera a continuación les comentare el pronóstico para cada tipo de ulcera corneal en el perro.

El pronóstico de la ulceración corneal superficial refractaria es bueno. Al final se producirá la curación, que puede acelerarse con un tratamiento correcto.

El pronóstico de las úlceras corneales profundas siempre es reservado. Hay riesgo de rotura corneal que puede dar lugar a prolapso del iris. Existe el riesgo de invasión bacteriana de la cámara anterior, con la consiguiente panoftalmía que puede hacer perder el ojo. Sin embargo, con el tratamiento correcto, muchos casos evolucionan muy bien.

Siempre debe decirse al dueño que las úlceras complicadas tienen un pronóstico reservado. Sin embargo, si se identifica una causa que

Publicación autorizada con fines académicos e investigativos
En su investigación no olvide referenciar esta tesis

REPOSITORIO DE
TESIS UCSM

UNIVERSIDAD
CATÓLICA
DE SANTA MARÍA

subyace a esta complicación, como un cilio ectópico o una brizna de hierba no detectada, el pronóstico mejora considerablemente una vez eliminado este factor.

Publicación autorizada con fines académicos e investigativos
En su investigación no olvide referenciar esta tesis

REPOSITORIO DE
TESIS UCSM

UNIVERSIDAD
CATÓLICA
DE SANTA MARÍA

CAPÍTULO 2
JUSTIFICACIÓN

La presente Tesina denominada “Evaluación de las técnicas quirúrgicas para el tratamiento de las Úlceras Corneales en Perro (*Canis lupus familiaris)* Arequipa 2017”, se justifica desde el punto de vista general al considerar a la córnea como una estructura ocular que tiene una alta probabilidad de lesionarse a diferentes niveles, lo que ocasiona que no solo tenga un tipo de tratamiento quirúrgico, se tienen varias alternativas quirúrgicas que pueden ser elegidas dependiendo del tipo de úlcera y la profundidad de la lesión. El aspecto tecnológico se justifica al citar diferentes tipos de técnicas quirúrgicas para el tratamiento de la queratitis ulcerativa.

Publicación autorizada con fines académicos e investigativos
En su investigación no olvide referenciar esta tesis

REPOSITORIO DE
TESIS UCSM

UNIVERSIDAD
CATÓLICA
DE SANTA MARÍA

CAPÌTULO 3
OBJETIVO

3.1. GENERAL

- Determinar la evaluación de técnicas quirúrgicas para el tratamiento de ulceras corneales en el perro.

3.2. OBJETIVOS ESPECÍFICOS

- Seleccionar bibliografía especializada sobre oftalmología veterinaria en internet y biblioteca de la universidad.
- Identificar los tipos de úlceras oculares.
- Citar las técnicas quirúrgicas para el tratamiento de las úlceras oculares.

Publicación autorizada con fines académicos e investigativos
En su investigación no olvide referenciar esta tesis

REPOSITORIO DE
TESIS UCSM

UNIVERSIDAD
CATÓLICA
DE SANTA MARÍA

CAPÍTULO 4
METODOLOGÍA

Para la realización de la presente tesina se seleccionarán libros y páginas web que traten el tema de úlceras corneales o queratitis ulcerativa, para ello se consultará con los docentes de la especialidad en clínica quirúrgica, en especial con el docente del módulo de cirugía oftalmológica, con el fin de seleccionar a los autores más reconocidos de la especialidad de oftalmología veterinaria. De igual manera se investigarán sobre nuevos avances en el tratamiento de esta dolencia oftálmica. Una vez recopilada la información, se procederá a realizar la selección minuciosa de cada capítulo o artículo de investigación, citando de forma adecuada la información acorde a nuestra investigación. Culminado este procedimiento se realizará un análisis bibliográfico adecuado de la información con el fin de formular conclusiones y recomendaciones de acuerdo a los objetivos planteados.

Publicación autorizada con fines académicos e investigativos
En su investigación no olvide referenciar esta tesis

REPOSITORIO DE
TESIS UCSM

UNIVERSIDAD
CATÓLICA
DE SANTA MARÍA

CAPÌTULO 5
ANÁLISIS BIBLIOGRÁFICO

La córnea es una porción única de la túnica fibrosa externa del ojo: es transparente y desempeña una función principal de refracción, al tiempo que constituye una barrera física fuerte e impermeable entre el ojo y el entorno (Kirk N. Gelatt. 2003). Por tal motivo esta estructura ocular al estar expuesta al medio ambiente se encuentra en constante cambio pues el medio ambiente de alguna forma la va deteriorando, y esto requiere una constante renovación del epitelio superficial, si a esto le sumamos las costumbres de olfatear, buscar entre las malezas, cazar en algunos casos e ingresar en diversos lugares, hace que la córnea pueda sufrir traumatismos y dañarse.

Por lo general debido a las características anatómicas y fisiológicas de esta estructura ocular, cualquier afección superficial se puede reparar diariamente. Sin embargo, una afección que sea algo más profunda o que incluso llegue al estroma o a la membrana de Descemet, provocará una úlcera, incapaz de cicatrizar, la misma que necesitará no solo tratamiento médico sino también quirúrgico.

Será importante el diagnóstico preciso, llevado a cabo respetando todos los procedimientos de diagnóstico ocular básico y el especializado, pues esta afección ocular, no sólo tiene etiología traumática, sino también infecciosa, provocada por alteraciones congénitas e ideopática, es decir una alteración congénita como un entropión o unos cilios ectópicos, de alguna forma también podrían provocar una queratitis ulcerativa, de allí la importancia de un diagnóstico preciso y definitivo.

El presente trabajo de investigación, se encargará de exponer las principales técnicas quirúrgicas para el tratamiento de los diferentes tipos de queratitis ulcerativa o también denominada úlcera corneal. Considerando los últimos avances de la especialidad de oftalmología veterinaria y los conocimientos

Publicación autorizada con fines académicos e investigativos
En su investigación no olvide referenciar esta tesis

REPOSITORIO DE
TESIS UCSM

UNIVERSIDAD
CATÓLICA
DE SANTA MARÍA

aprendidos en los módulos de la segunda especialidad en clínica quirúrgica, todo ello con el objetivo de lograr un pensamiento crítico que permita diferenciar tanto los tipos de úlceras y las técnicas quirúrgicas más adecuadas.

CRONOGRAMA DE ACTIVIDADES

AÑO / MESES / ACTIVIDADES	2018								2019															
	NOVIEMBRE				DICIEMBRE				ENERO				FEBRERO				MARZO				ABRIL			
	1	2	3	4	1	2	3	4	1	2	3	4	1	2	3	4	1	2	3	4	1	2	3	4
1. Presentación y corrección plan de tesina																X	X	X						
2. Redacción del Borrador de tesina																								
3. Desarrollo de la investigación																		X	X	X	X	X	X	X
4. Sistematización de datos			X				X				X										X	X	X	X
5. Corrección de tesina				X				X				X												
6. Revisión, Aprobación y sustentación de tesina					X				X				X											

Publicación autorizada con fines académicos e investigativos
En su investigación no olvide referenciar esta tesis

REPOSITORIO DE
TESIS UCSM

UNIVERSIDAD
CATÓLICA
DE SANTA MARÍA

CAPÍTULO 6
CONCLUSIONES

1. Realizar técnicas de diagnóstico para lesiones oftálmicas: como el test de Schirmer que determina si el ojo produce suficientes lágrimas para mantenerlo húmedo, como también el test de fluoresceína que se trata de un examen en el que se utiliza un tinte de color anaranjado (fluoresceína) y una luz para detectar daño a la córnea en la superficie externa del ojo, así mismo el test rosa de bengala es un colorante vital que tiñe de color rosa las células epiteliales desprovista de moco, lo que indica que esta desvitalizadas o muertas en la conjuntiva y la córnea, estas pruebas se utilizan para determinar el grado de daño de la córnea.

2. Utilizar antibióticos para tratamiento de ulceras corneales superficiales.

3. Utilizar técnicas quirúrgicas para tratamiento de ulceras profundas de elección quirúrgica se recomienda la técnica del Flap Pediculado de tercer parpado para ulceras profundas y cerrarlo con blefarorrafia.

4. Utilizar técnicas de Queratotomía en cuadricula/ Punteada para técnicas de ulceras refractarias.

5. Para todas las cirugías oftálmicas usar a posterior collar isabelino para que el paciente no se saque los puntos.

6. Nunca usar corticoides oftálmicos para tratamiento de ulceras superficiales o profundas ya que estos retrasan la cicatrización de la cornea

7. Fármacos a elección en tratamiento de ulceras superficiales ofloxaciona, tobramicina. Antibiótico sin esteroides, ciprofloxacino.

8. Para el Tratamiento de queratitis seca aguda, realizar test de schirmer de estar por debajo del límite de 10 mm o menos, y queratitis crónica por debajo de 5 mm, colocar antibioterapia con lágrimas lubricantes.

Publicación autorizada con fines académicos e investigativos
En su investigación no olvide referenciar esta tesis

REPOSITORIO DE
TESIS UCSM

UNIVERSIDAD
CATÓLICA
DE SANTA MARÍA

CAPÍTULO 7
RECOMENDACIONES

1. Recomendamos usar como métodos de evaluación siempre en la consulta oftálmica y de una forma ordenada para no alterar los resultados, como en primera prueba a tomar el test de schirmer para medir exactamente la producción de lágrimas en el ojo, la segunda prueba será el test de fluoresceína para observar la córnea dañada, para una lesión más profunda en la córnea utilizaríamos el test de rosa de bengala y tener una linterna oftálmica para la correcta evaluación de la córnea dañada.

2. Tener en cuenta distintos tipos de razas como sharpei ya que con el defecto del entropión causan una ulcera corneal que dé nunca corregirse quirúrgicamente persistirá el problema por mas tratamiento que se dé a la ulcera corneal siempre volverá el mismo problema en largo tiempo.

3. Se recomienda hacer improntas en la corneas dañadas generalmente en ulceras refractantes para luego identificación en microscopio el tipo de bacterias que se encuentran, y realizar un correcto tratamiento, por que hacer esto ya que estas ulceras son resistentes al tratamiento de antibióticos se sospecha que hayan hecho resistencia a algunos antibióticos oftálmicos.

Publicación autorizada con fines académicos e investigativos
En su investigación no olvide referenciar esta tesis

REPOSITORIO DE
TESIS UCSM

UNIVERSIDAD
CATÓLICA
DE SANTA MARÍA

CAPÍTULO 8
BIBLIOGRAFÍA

1. Díaz Delgado, Clinio. Ojo Azul, La Oftalmología en Colores. Editorial Multimédica 2. Ediciones Veterinarias. Barcelona, España 2013.

2. Díaz Delgado, Clinio. Ojo Blanco, La Oftalmología en Colores. Editorial Multimédica Ediciones Veterinarias. Barcelona, España 2013.

3. Díaz Delgado, Clinio. Ojo Negro, La Oftalmología en Colores. Editorial Multimédica Ediciones Veterinarias. Barcelona, España 2013.

4. Díaz Delgado, Clinio. Ojo Rojo, La Oftalmología en Colores. Editorial Multimédica Ediciones Veterinarias. Barcelona, España 2013.

5. Douglas Slatter. Tratado de Cirugía de Pequeños Animales. Tercera edición, Editorial Intermédica, Buenos Aires, Argentina. 2006.

6. Giselle Hosgood, Johnny D. Hoskins. Medicina y Cirugía Pediátrica de los Animales de Compañía. Editorial Acribia S.A. Zaragoza, España. 2000.

7. Kirk N. Gelatt. Atlas en color de Oftalmología Veterinaria. Editorial Multimédica Ediciones Veterinarias. Barcelona, España. 2008.

8. Kirk N. Gelatt. Fundamentos de Oftalmología Veterinaria. Editorial Masson. Barcelona España. 2003.

9. *M.T.* Peña*, M.* Leiva. Claves clínicas para el diagnóstico y tratamiento de las úlceras corneales en el perro. Departamento de Medicina y Cirugía de Animales, Revista A.V.E.P.A 2012 *32 (1): 15-26.*

10. *Rheav. Morgan, Ronald M. Bright, Margarets Swartout,* Clínica de Pequeños Animales. Cuarta edición, Editorial Elsevier S.A, Madrid España. 2004.

11. Richard W. Nelson, C. Guillermo Couto. Medicina Interna de Animales Pequeños. Editorial Intermédica, Buenos Aires Argentina. 2000.

Publicación autorizada con fines académicos e investigativos
En su investigación no olvide referenciar esta tesis

REPOSITORIO DE
TESIS UCSM

UNIVERSIDAD
CATÓLICA
DE SANTA MARÍA

12. Sally M. Turner Soluciones Saunders en la Práctica Veterinaria Oftalmología de Pequeños Animales. Editorial Elsevier Barcelona - España, 2010.

13. Stephen J. Ettinger, Edward C. Feldman. Tratado de Medicina Interna Veterinaria Enfermedades del perro y el gato, Editorial Elsevier, Madrid España. 2007.

14. Tracy, Diane L. Cuidados Quirúrgicos de Pequeños Animales. Editorial Acribia S.A. Zaragoza España. 2002.

15. Theresa Welch Fossum. Cirugía de Pequeños Animales. Editorial Intermédica, Buenos Aires argentina. 1999.

16. Xavier Manteca Vilanova. Etología Clínica Veterinaria del Perro y el Gato. Editorial GRAFICA IN MULTIMEDICA. Barcelona España. 2003.

Publicación autorizada con fines académicos e investigativos
En su investigación no olvide referenciar esta tesis

REPOSITORIO DE
TESIS UCSM

UNIVERSIDAD
CATÓLICA
DE SANTA MARÍA

CAPÍTULO 9

ANEXOS

Anexos fotos de la cirugía en consultorio Técnica Flap Pediculado en Ulcera Corneal Profunda

Foto N° 1. Ulcera profunda con test de fluoresceína.

Foto N° 2. Ulcera profunda con test rosa de bengala.

Foto N° 3. Colocación de campos quirúrgicos.

Foto N° 4. Desbridamiento con tijera iris de la conjuntiva

Foto N° 5. Desbridando la conjuntiva con tijera iris.

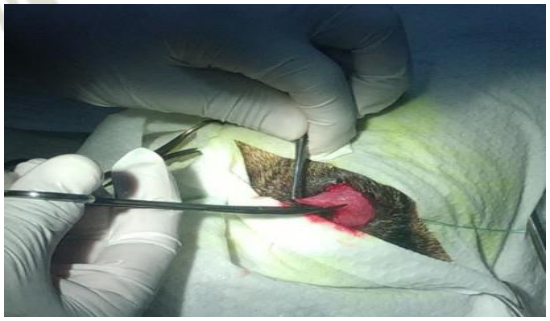

Foto N° 6. Rotación de la conjuntiva hacia la lesión y sutura a la membrana descemet con vicryl 6.0.

Publicación autorizada con fines académicos e investigativos
En su investigación no olvide referenciar esta tesis

REPOSITORIO DE
TESIS UCSM

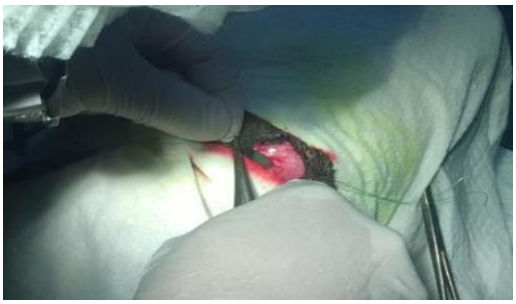

Foto N° 7. Se sutura la conjuntiva a la membrana descemet.

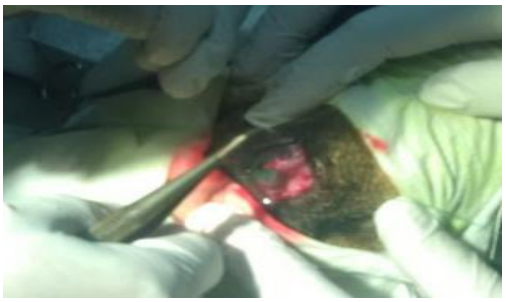

Foto N° 8. Se sutura la conjuntiva a la membrana descemet.

Foto N° 9. Se desinfecta la córnea con amonio cuaternario.

Foto N° 10. Se expande la sutura en toda la córnea.

Foto N° 11. Se lava con agua destilada.

Foto N° 12. Se termina de extender la sutura de la conjuntiva en toda la córnea.

Foto N° 13. Se coloca antibiótico ofloxacina antes de cerrar los parpados con tarsorrafia.

Foto N° 14. Se hizo tarsorrafia.

Publicación autorizada con fines académicos e investigativos
En su investigación no olvide referenciar esta tesis

REPOSITORIO DE
TESIS UCSM

UNIVERSIDAD
CATÓLICA
DE SANTA MARÍA

Foto N° 15. Imagen donde se observa el epitelio de granulación formado después de 2 semanas.

Foto N° 16. Se utilizaran fármacos epitelizantes oculares para estimular la actividad regenerativa de la córnea.

Publicación autorizada con fines académicos e investigativos
En su investigación no olvide referenciar esta tesis